

外傷性 中大腦動脈瘤 破裂

梨花女子大學校 醫科大學 神經外科學教室

桂 鐘 秀・池 善 豪

==Abstract==

Traumatic Rupture of Middle Cerebral Artery Aneurysm

Chung Soo Kay, M.D., and Sun Ho Chee, M.D.

Department of Neurological Surgery, Ewha Womans University School of Medicine,
Seoul, Korea

The authors describe a case of traumatic ruptured aneurysm at the trifurcation of middle cerebral artery in which double aneurysms have been successfully obliterated by clipping and coating.

緒 論

1930年 Dott²⁾는 中大腦動脈의 三分枝部(trifurcation)에 發生한 動脈瘤의 破裂例를 筋肉片과 gauze를 利用하여 最初로 被覆(wrapping)을 試圖하여 成功하였다.

頭蓋腔內에 發生되는 動脈瘤에 關한 報告는 많으나 大概 前大腦動脈, 前交通動脈 또는 內頸動脈에 發生된 境遇가 報告되었고 中大腦動脈에 發生된 動脈瘤에 關한 報告는 드물고 그 豫後에 關한 問題도 比較的 不分明한 便이다.

中大腦動脈의 三分枝部에 發生되는 動脈瘤는 복잡하게 파생된 3개의 分枝들로 因하여 動脈瘤의 頸部나 壁을 그 周圍組織으로 부터 完全히 剝離하기가 어려우므로 Botterell¹⁾, Gillingham⁴⁾, McKissock⁵⁾ 및 Taylor⁶⁾은 被覆을 試圖하고 있으며 그 豫後는 比較的 良好한 便이라고 主張하고 있다.

最近 本教室에서는 右側 中大腦動脈의 三分枝部에 發生한 2개의 併立된 動脈瘤가 外傷에 依하여 破裂된 例를 經驗하였기에 이를 報告하는 바이다.

症 例

患 者：36歲의 女子로서 入院 約 1時間前에 癖스內

에서 넘어지면서 頭部損傷을 받고 意識을 잃었으며 昏睡狀態로 入院하였다.

家族歷 및 過去歷：特記事項 없음.

理學的 및 神經學的 所見

患者의 營養狀態는 良好하였으며 入院當時 血壓은 145/100mmHg, 脈搏은 132/min이었고 右側~側頭頭頂部에 打撲傷이 있었으며 意識은 昏睡狀態였다. 兩側瞳孔은 中程度로 散大되어 있으면서 對光反射는 消失되었고, 兩側 Babinski氏 反射는 陽性을 보였다. 其他 局在徵候(localizing sign)는 確認할 수가 없었다.

臨床檢査所見

末梢血液, 小便檢査, 肝機能檢査 및 大便檢査는 正常이었고 心電圖檢査上 左側心室의 肥大를 볼 수 있었고 腰椎穿刺에서 血性腦脊液이 證明되었으며 腦壓은 300mmH₂O以上 이었다.

放射線學的 所見

胸部 X-線所見 및 單純頭蓋骨攝影所見은 正常이었고 右側 腦動脈攝影像에서 前大腦動脈이 反對側으로 偏位되어 있었고 中大腦動脈은 內側으로 偏位되어 있었으며 側頭頭頂部에 無血管帶(avascular zone)을 發見할 수가 있었다. 中大腦動脈의 三分枝部에서 直徑 5mm程度의 動脈瘤를 發見할 수 있었다(Fig. 1).

一次 開頭術後 7日만에 二次的인 右側腦動脈造影術을 施行하였던바 두개의 直徑 5mm 및 7mm인 動脈

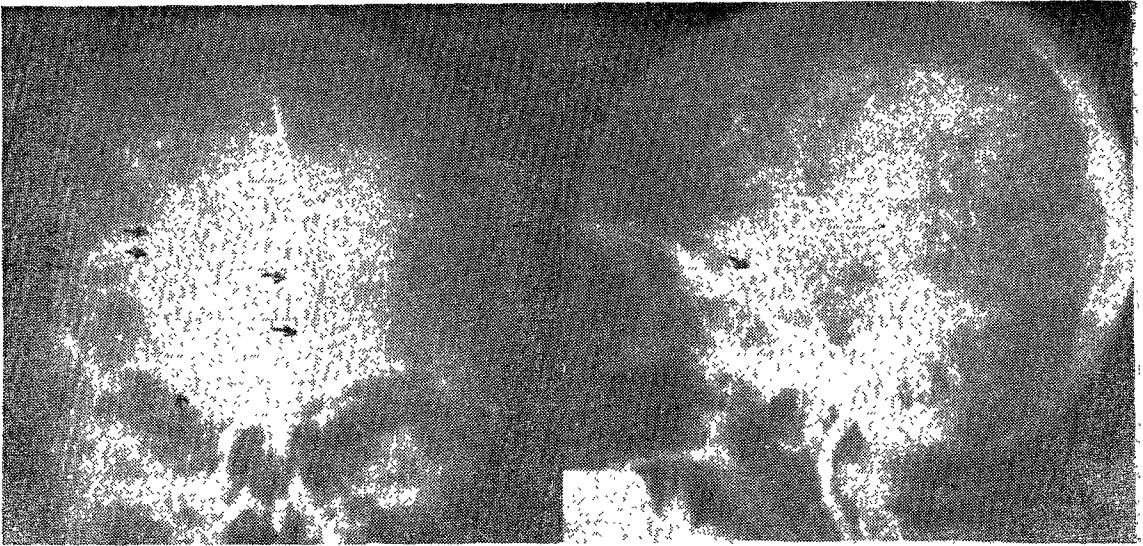


Fig. 1. The right carotid angiogram shows a midline shifting of the anterior cerebral artery. The medial displacement of the middle cerebral artery with an avascular zone of right temporo-parietal area (three arrows) and elevation of M2 portion are noted. Aneurysmal sac of the middle cerebral trifurcation about 5mm in diameter is also presented (low arrow).

The lateral carotid angiogram shows an aneurysm at the point of middle cerebral trifurcation.

瘤가 中大腦動脈三分枝部位에 併立하고 있음을 確認할 수가 있었으며 前, 中大腦動脈의 偏位나 血管攣縮 (vasospasm)은 없었다(Fig. 2).

腦動脈瘤에 대한 二次手術을 施行하여 手術後 7日만에 다시 三次의인 腦動脈造影術을 施行하였으며, 두개의 動脈腦는 Heifetz clips에 의해 그 頸部가 完全히 結紮되어 있음을 確認되었으며 中大腦動脈에 造影劑가 充填되어 있으나 甚한 血管攣縮을 보이고 있었다(Fig. 3).

手術所見

一次手術所見: 頭腦外傷 約 3時間後에 全身麻酔下에 仰臥位에서 側頭-頭頂-前頭部로 잇는 頭皮切開를 하여 右側前頭頭頂側頭部에 約 7×8cm정도의 頭蓋骨開頭術을 施行하였으며 腦硬膜을 “ㄷ”字型으로 切開하였다. 腦硬膜下에서 約 30c.c.정도의 血腫을 除去시켰으며, 腦皮質은 紫朱色으로 變色되어 있으면서 甚한 腦浮腫을 發見할 수 있었다.

二次手術所見: 出血後 9日만에 仰臥位에서 收縮壓 90mmHg정도의 低血壓全身麻酔를 하였다. 前頭葉과 側頭葉을 上下로 牽引하여 Sylvian fissure를 離開시켜서, 腦蜘蛛膜을 剝離시키면서, 內頸動脈分枝部를 于先 確認하였다. 이때 中大腦動脈을 따라 三分枝부위까지

도달해서 動脈腦의 位置를 確認한다음, 收縮壓을 60mmHg까지 下降시키면서 迅速하고 조심스럽게 動脈瘤壓과 그 頸部를 周圍組織으로 부터 完全剝離 露出시켰다. 各各의 頸部를 直視下에서 Heifetz clips으로 clipping 하고 나서 methyle-2-cyanoacrylate로서 被覆하였다. 側頭葉에 發生된 約 10c.c.정도의 血腫은 被覆後에 除去시켰다.

豫後 및 經過

入院當時 患者는 完全意識不明이면서 兩側瞳孔은 散大되었으나 mannitol과 dexamethazone의 投與로 左側瞳孔은 正常크기로 還元되면서 意識은 semicoma 정도로 回復되었다. 患者는 一次開頭術 이틀후에 完全히 意識이 回復되었으며 運動障礙는 없었다. 二次手術 후 患者의 左側上 下肢에 不全麻痺症狀이 漸進的으로 甚해지기 시작하였으나 papaverine의 投與로 麻痺症狀은 漸次로 回復되었다.

討 論

Locksley¹⁰⁾에 依하면 中大腦動脈에 發生되는 動脈瘤는 나이많은 群에서 女性에 많이 發生되며 나이의 增加에 따라 高血壓으로 되는 傾向이 높아진다고 했

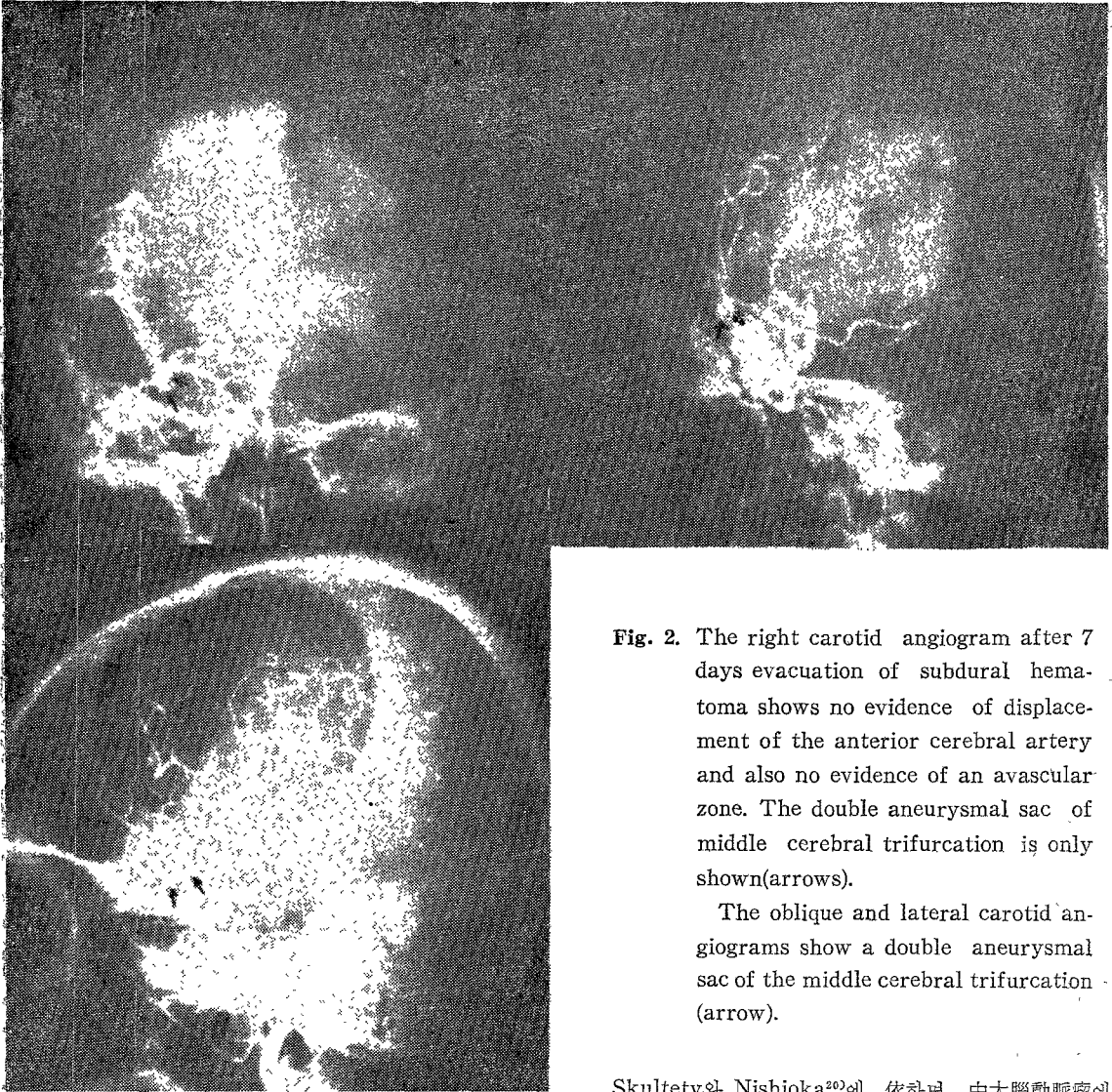


Fig. 2. The right carotid angiogram after 7 days evacuation of subdural hematoma shows no evidence of displacement of the anterior cerebral artery and also no evidence of an avascular zone. The double aneurysmal sac of middle cerebral trifurcation is only shown (arrows).

The oblique and lateral carotid angiograms show a double aneurysmal sac of the middle cerebral trifurcation (arrow).

다. 여러 著者들도¹⁰⁾¹⁹⁾²¹⁾ 男子보다는 女子에서 이 부위에 많은 發生頻度를 보이고 있다고 했다.

頭蓋腔內 動脈瘤에 對한 가장 理想的인 治療方法으로서는 動脈瘤頭部를 直接 clipping 혹은 結紮하는 것이지만 技術的으로 어려운 경우에는 clipping과 함께 被覆 또는 動脈瘤壁에 對한 reinforcement가 再出血을 防止하는데 가장 좋은 方法으로 알려져 있다. 中大腦動脈의 三分枝部位에도 3개의 分枝가 있고, 頸部가 넓기 때문에 動脈瘤頭部를 直接 clipping하는 것은 대단히 어려우며 直接했을 경우 末梢血管의 狹小를 惹起시킬 수 있으므로 血管이 얇히거나 血栓症이 發生되어 乏血으로 因해 手術後 神經學的 情緒의 혹은 知的인 缺陷이 發生될 수가 있다²²⁾.

Skultety와 Nishioka²⁰⁾에 依하면 中大腦動脈瘤에 對해 直接頸部를 clipping 하거나 結紮했을 경우에는 높은 死亡率이 發生된다고 보고되어 있으며, Drake와 Allcock²³⁾는 約 13%에서 不完全한 clipping이 發生될 수 있다고 발표하였다.

中大腦動脈의 三分枝, 二分枝 部位의 動脈瘤는 대개 頸部가 넓으므로 clipping이 不完全한 경우가 많아 被覆을 兼用하는 경우가 많다²⁴⁾.

그러나 Robinson¹⁸⁾에 依하면 被覆하였을 경우 再出血의 危險이 있으며 6名の 被覆한 患者에의 再出血이 發生되어 모두 死亡하였다고 發表하였다.

手術時期에 있어서 Robinson¹⁸⁾은 출혈후 8내지 14日만에 실시하는 것이 가장 理想的인 時期라고 했으며 Hamby²⁵⁾는 1週日을 기다리라고 하였다. Locksley²⁶⁾는 中大腦動脈瘤에서의 再出血時期는 內頸動脈이나 前

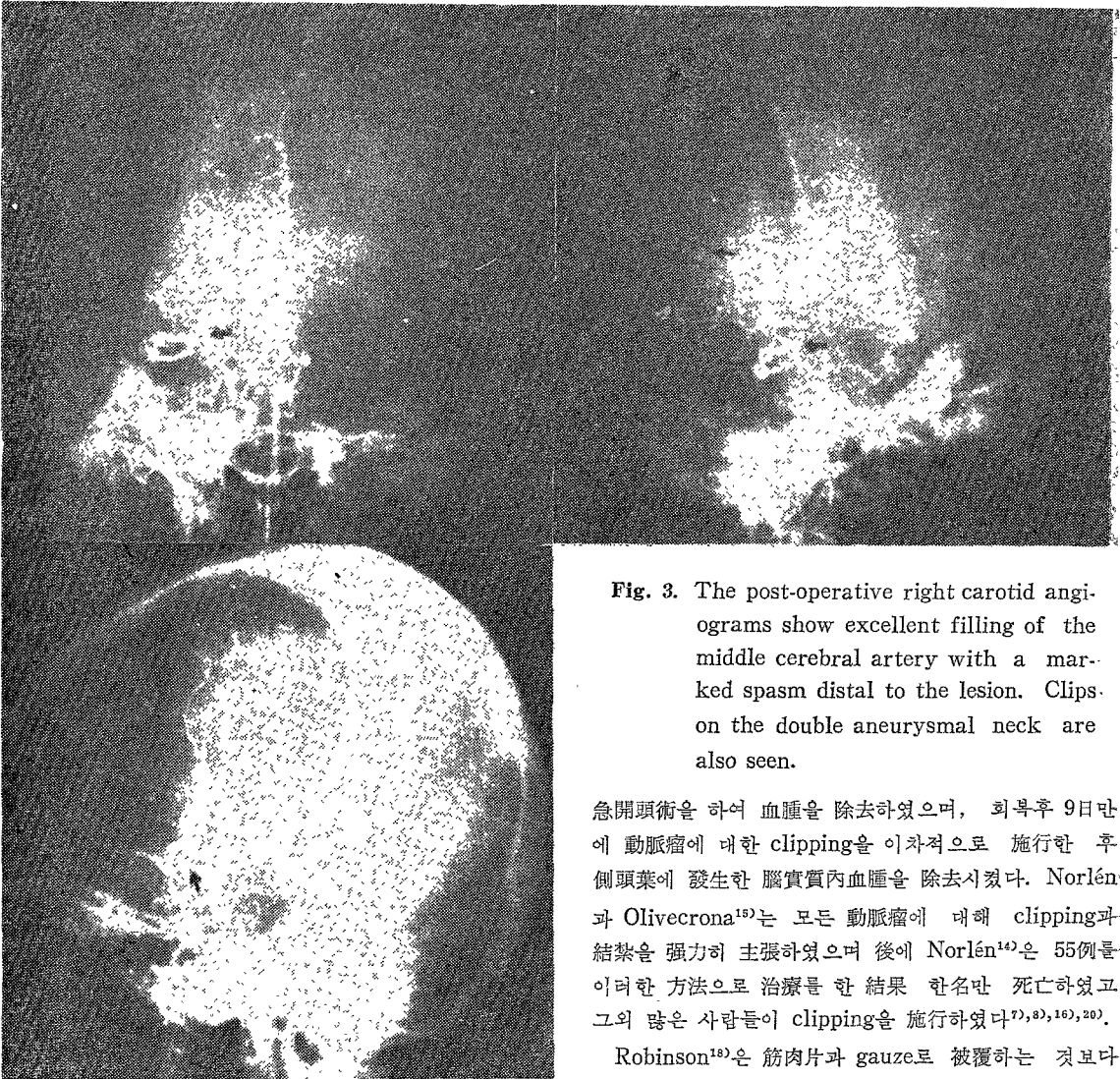


Fig. 3. The post-operative right carotid angiograms show excellent filling of the middle cerebral artery with a marked spasm distal to the lesion. Clips on the double aneurysmal neck are also seen.

急開頭術을 하여 血腫을 除去하였으며, 회복후 9日만에 動脈瘤에 대한 clipping을 이차적으로 施行한 후 側頭葉에 發生한 腦實質內血腫을 除去시켰다. Norlén과 Olivecrona¹⁵⁾는 모든 動脈瘤에 대해 clipping과 結紮을 強力히 主張하였으며 後에 Norlén¹⁴⁾은 55例를 이러한 方法으로 治療한 結果 한名만 死亡하였고. 그의 많은 사람들이 clipping을 施行하였다^{7), 8), 16), 20)}.

Robinson¹⁸⁾은 筋肉片과 gauze로 被覆하는 것보다는 clipping하는 것이 가장 理想的인 治療라고 主張하면서 단지 매우 드른 경우에 被覆이 필요하다고 發表하였다.

대부분 나이가 增加함에 따라 豫後가 나쁘다는 것은 흔히 경험한 것이요^{12) 13) 16)} 半身不隨와 같은 症狀보다는 주로 精神障礙가 發生된다¹⁸⁾. 中大腦動脈瘤는 位置的으로 比較的 表在性이지만 手術死亡率은 相當히 높아서 36.6%이며 選擇된 症例 즉 意識이 좋은 경우에도 7.8%이다.

結 論

본 교실에서는 36歲의 女子患者로서 外傷性으로 因해 發生된 中大腦動脈瘤破裂이 腦硬膜下 및 腦實質內 血腫을 同伴한 1例를 治療經驗하였기에 文獻考察과 함께 報告한다.

交通腦動脈인 경우보다 늦다고 主張하였으며 出血後 長期間 기다렸다가 手術하게 되면 그만큼 死亡率도 낮아진다¹⁸⁾. 中大腦動脈瘤破裂은 흔히 腦實質內血腫을 同伴하게 되는데 이런 경우의 手術時期는 아직까지 一致된 意見은 없으나 早期에 手術하여야 한다는 見解도 있다^{11) 12)}.

Richardson¹⁷⁾은 自然發生的인 腦實質內 血腫患者에 있어서 內科的인 治療와 外科的인 治療問題에 있어서 確實한 結論을 얻지 못하고 있으며 여기에 動脈瘤를 合併하였을 경우 治療時期問題는 더욱 어려워 진다고 생각된다고 했다.

그러나 매우 드물지만 腦硬膜下血腫을 同伴하였을 경우에는 早期에 血腫을 除去시켜야 한다¹⁸⁾.

우리 경우에는 일차적으로 腦硬膜下血腫에 대해 應

— References —

- 1) Botterell, E.H., Lougheed, W.M., Scott, J. W., et al.: Hypothermia and interruption of carotid or carotid and vertebral circulation, in the surgical management of intracranial aneurysms. *J. Neurosurg.* 13 : 1—42, 1956.
- 2) Dott, N.M.: Intracranial aneurysmal formations. *Clin. Neurosurg.* 16 : 1—16, 1969.
- 3) Drake, C.G., Allcock, J.M.: Postoperative angiography and the "slipped" clip. *J. Neurosurg.* 39 : 683—689, 1973.
- 4) Gillingham, F.J.: Ruptured intracranial aneurysms, what now? Presented at XVIth Latin-American Neurosurgical Congress, Caracas, October, 1975.
- 5) Gillingham, F.J.: The management of ruptured intracranial aneurysm. Hunterian Lecture. *Ann. R. Coll. Surg. Engl.* 23 : 89—117, 1958.
- 6) Gillingham, F.J.: The management of ruptured intracranial aneurysms. *Scott Med. J.* 12 : 377—383, 1967.
- 7) Hamby, W.B.: Intracranial surgery for aneurysms. *Prog. Neurol. Surg.* 3 : 1—65, 1969.
- 8) Hunt, W.E., Hess, R.M.: Surgical risk as related to time of intervention in the repair of intracranial aneurysms. *J. Neurosurg.* 28 : 14—19, 1968.
- 9) Lee, H.J., Hahn, Y.S., Lee, K.C., Chung S.S.: Clinical analysis of 158 surgically treated intracranial aneurysms. *J. Korean Neurosurg. Soc.* Vol. 5, No. 2 : 75—89, 1976.
- 10) Locksley, H.B.: Report on the cooperative study of intracranial aneurysms and subarachnoid hemorrhage. Section V. Part I. Natural history of subarachnoid hemorrhage, intracranial aneurysms and arteriovenous malformations. *J. Neurosurg.* 25 : 219—239, 1966.
- 11) Lougheed, W.M.: Selection, timing, and technique of aneurysm surgery of the anterior circle of Willis. *Clin. Neurosurg.* 16 : 95—111, 1969.
- 12) Lougheed, W.M., Botterell, E.H., Morkey, T.P.: Results of the direct attack in the surgical management of internal carotid and middle cerebral aneurysms. *Clin Neurosurg.* 9 : 193—200, 1963.
- 13) McKissock, W., Richardson, A., Walsh, L.: Middle cerebral aneurysms. Further results in the controlled trial of conservative and surgical treatment of ruptured intracranial aneurysms. *Lancet.* 2 : 417—421, 1962.
- 14) Norlen, G.: Some aspects of the surgical treatment of intracranial aneurysms. *Clin. Neurosurg.* 9 : 214—222, 1963.
- 15) Norlen, G., Olivecrona, H.: The treatment of aneurysms of the circle of Willis. *J. Neurosurg.* 10 : 404—415, 1953.
- 16) Paul, R.L., Arnold, J.G. Jr.: Operative factors influencing mortality in intracranial aneurysm surgery: Analysis of 186 consecutive cases. *J. Neurosurg.* 32 : 289—294, 1970.
- 17) Richardson, A.: Surgical therapy of spontaneous intracerebral hemorrhage. *Prog Neurol. Surg.* 3 : 397—418, 1969.
- 18) Robinson, R.G.: Ruptured aneurysms of the middle cerebral artery. *J. Neurosurg.* 35 : 25—33, 1971.
- 19) Sarner, M., Rose, F.C.: Clinical presentation of ruptured intracranial aneurysm. *J. Neurol Neurosurg Psychiat* 30 : 67—70, 1967
- 20) Skultety, F.M., Nishioka, H.: Report on the cooperative study of intracranial aneurysms and subarachnoid hemorrhage. Section VIII, Part 2 : The results of intracranial surgery in the treatment of aneurysms. *J. Neurosurg.* 25 : 683—704, 1966.
- 21) Taylor, J.C., Choudhurg, A. R.: Reinforcement with gause wrapping for ruptured aneurysms of the middle cerebral artery. *J. Neurosurg.* 47 : 828—832, 1977.