

소아 만성골수성 백혈병 3예

이화여자대학교 의과대학 소아과학교실

임난규・정영진・김철규

연세대학교 의과대학 소아과학교실

한경숙・김병수

= Abstract =

3 Cases of Chronic Myelocytic Leukemia in Children

Nan Kyu Lim, M.D., Young Chin Chung, M.D., Chul Kyu Kim, M.D.

Dept. of Pediatrics, College of Medicine, Ewha Womans University

Kyoung Sook Han, M.D., Byoung Soo Kim, M.D.

Dept. of Pediatrics, College of Medicine, Yonsei University

3 cases of Chronic Myelocytic Leukemia in Children were seen during 5 year period 1973~1978.

They were 6 year old male, 10 year old male and 12 year old female.

On physical examination, pallor and splenomegaly were noted with nontender, hard and enlarged lymph nodes in the neck, axilla and inguinal region.

They presented with a leukocytosis 100,000 per cumm~150,000 per cumm.

The Philadelphia chromosomes were not detected.

They in the chronic phase of chronic myelocytic leukemia responded well to busulfan. Maintenance of the hematologic remission has been possible with small daily doses of busulfan.

서론

만성 골수성 백혈병은 과립구 계열 세포들이 비정상적으로 과다 증식하여 골수나 말초 혈액에서 성숙과정의 각종 단계에 있는 과립구 계열 세포들이 관찰되는 질환이다.

Cooke⁴⁾에 의하면 소아 백혈병중 5% 미만으로 발생되는 드문 질환으로서 대부분은 만성으로 경과 도중 급성 백혈병 양상으로 이행된다.

저자들은 최근 Busulfan투여로 현재 완해중에 있는 만성 골수성 백혈병 3예를 경험하였기에 보고하는 바이다.

증례

증례 1.

환아: 권○현, 남아 12세.

주소: 좌측복부 종괴 촉진 및 체중감소

현병력: 입원 4개월전부터 체중이 감소하고 전신이 쇠약해졌고 좌측복부에서 촉진되는 종괴가 점차 증대하였다.

과거력 및 가족력: 아버지가 백혈병으로 사망했으며 어머니가 위암으로 사망했다.

이학적소견: 발육상태는 중등도였으나 전신적으로 몹시 쇠약해 보였으며 결막은 창백했다. 경부, 액와, 설외부에 엄지 손가락끝 크기의 임파결절들이 산재하였으며 흉부의 호흡 및 심음은 정상범주내였다. 복부에서 간은 촉진되지 않았고 비장은 좌측 늑골연하부에서 20cm정도로 딱딱하게 촉진되어 좌측복부 전부를 차지하는 듯했다. 사지 및 신경학적 검사는 모두 정상이었다.

검사소견: 내원당시 혈액검사 소견은 혈색소 7.0gm/dL, 백혈구수 160,000/mm³으로 과립구 계열의 모든 세포들을 다 볼 수 있었다. 골수 천자검사에서 세포층질성은 증가되어 젊은 과립구 계열의 세포들이 전반적으로 증가되어 있었고 적혈구 및 임파구 계열의 세포는 극도로 감소되어 있었으며 거핵구는 다소 증가되어 있었다. 백혈병성 공포(leukemic hiatus)같은 것은 볼 수 없었다. Philadelphia염색체 검사는 음성이었다.

치료경과: Busulfan 2mg/일로 복용시켜 1달만에 완해되었으나 약을 끊으니 다시 백혈구 수가 증가되는 경향을 보여 4mg/주로 유지하므로써 현재 완해상태로 1년이 되고있다.

증례 2.

환아: 방○훈, 남아 6세.

주소: 창백, 간헐적인 발한과 고열.

현병력: 내원 5개월전 부터 가끔 고열이 났으며 밤에는 몹시 땀을 흘렸고 전신적으로 쇠약해졌다.

과거력 및 가족력: 특기사항 없음.

이학적 소견: 발육상태는 중등도였으나 결막이 다소 창백했으며 경부, 액와, 설외부에서 새끼 손가락끝 크기의 임파결절들이 만져졌다. 흉부의 호흡음 및 심음에는 별 이상이 없었다. 복부에서 간이 우측 늑골연하부에서 3~4cm정도로 딱딱하게 촉진되었고, 비장은 좌측 늑골 연하부에서 7~8cm 정도로 딱딱하게 촉진되었다. 사지 및 신경학적 검사는 모두 정상이었다.

검사소견: 내원당시 혈액 검사소견은 혈색소 9.9gm/dL, 백혈구수 108,400/mm³으로 과립구 계열의 모든

세포들을 다 볼 수 있었으며 혈소판은 580,000/mm³였다. 골수천자검사에서 세포층질성은 증가되어 있었으며 젊은 과립구계열 세포들이 대부분을 차지하였다. 거핵구는 다소 증가되어 있었으며, 적혈구 및 임파구 계열의 세포는 감소되어 있었다. 백혈병성공포(leukemic hiatus)는 볼 수 없었다. 흉부 X-선에서 증격동종괴의 음영이 있었다.

치료경과: Busulfan 2mg/일을 복용시켜 3달만에 완해되었으며 약을 끊은지 3개월만에 다시 백혈구가 증가되는 경향이어서 4mg/주로 유지하여 현재 완해상태 1년 8개월이 되고있다.

증례 3.

환아: 정○실, 여아 10세.

주소: 복부팽만과 비출혈.

현병력: 내원 10일전 다량의 비출혈이 있으면서 복부가 점점 팽만되는 것을 느껴 타병원에서 말초혈액검사 및 골수천자검사를 시행받고 만성 골수성 백혈병이 의심되어 수혈 1병을 받은후 전원되었다.

과거력 및 가족력: 특기사항 없음.

이학적 소견: 내원당시 발육 및 영양상태는 중등도였으며 결막은 다소 창백했고, 경부, 액와, 설외부의 림파결절들이 엄지손가락 끝 크기로 만져졌다. 호흡음은 깨끗했으며 심음은 기능적 잡음이 왼쪽 흉골하부에서 들렸다. 복부에서 간이 우측 늑골 연하부에서 5cm 가량 딱딱하게 만져졌으며 비장은 좌측 늑골연하부에서 15cm정도로 견고하게 만져졌다. 사지 및 신경학적 검사는 모두 정상이었다.

검사소견: 내원당시 혈액검사 소견은 혈색소 10.5 gm/dL, 백혈구수 150,000/mm³로 과립구계열의 모든 세포들을 다 볼 수 있었으며 혈소판은 229,000/mm³였다.

골수천자 검사에서 세포 층질성은 증가되어 젊은 과

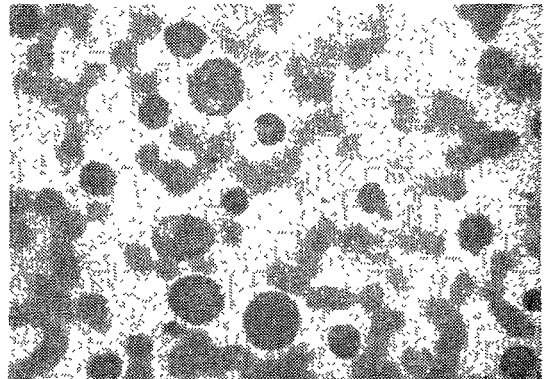


그림 1. 증례 1의 말초혈액소견(×600).

림구 계열의 세포들이 대부분을 차지 하였고, 적혈구 및 임파구 계열의 세포들은 감소되어 있었고, 거핵구는 정상 범위내였다. 백혈병성 공포(leukemic hiatus)는 볼 수 없었다.

Philadelphia 염색체에 대한 검사는 실패하였다.

치료경과 : Busulfan 2mg/일을 복용시키며 추적관찰 중에 있다.




그림 2. 증례 2의 말초혈액소견(×600).




그림 3. 증례 3의 말초혈액소견(×600).

고 안

만성골수성백혈병은 성숙과정에서 볼 수 있는 과립구계열의 세포들이 말초혈액과 골수에 과다증식됨을 특징으로 하는데 남녀 발생에 별 차이 없고 평균연령은 40대 이며²⁾ 소아 연령에서는 희귀해서 Cooke⁴⁾는 소아 백혈병중 5%미만을 차지 한다고 하였으며 우리나라의 경우는 30대에서 가장 높은 빈도를 보인다.^{7)~10)}

원인은 현재까지 불명하며 유전적 요인에 대해서는 일률적인 결과가 나오지 않고 있으나 전리 방사선에의 노출이 급성 혹은 만성골수성 백혈병 유발과 관계된다

는 것은¹⁾ 잘 알려진 사실이다.

세포 유전학적 면에서 보면, 비교적 예후가 좋지 않은 유년형의(juvenile type) 만성골수성 백혈병에서는 염색체 이상을 발견할 수 없으나 성인형의 만성골수성 백혈병에서는 85¹³⁾~90%²⁾ 이상에서 특징적인 염색체 이상으로서 Philadelphia 염색체¹²⁾가 발견 되는데 이는 간별진단 및 예후 판정에 지표가 될 수 있으며 이것이 음성인 예는 예후가 좋지 않은 것으로 알려져 있다.

Philadelphia 염색체는 G 그룹 22번 염색체의 장완의 일부가 결손 되어 C 그룹 9번의 염색체로 전좌된 것을 말하며¹⁴⁾ 이러한 이상은 골수에서 뿐 아니라 말초 혈액에서도 분혈도중의 적혈구계, 과립구계, 거핵구계통의 세포들에서 발견된다. 또한 병의 경과 도중은 물론 완해 상태에서도 발견되고 있다. 저자들의 경우, 2예에서 Philadelphia 염색체를 찾아 보려 하였으나 실패했다.

만성골수성백혈병은 임상경과나 치료면에서 두 기간으로 나눌 수 있어 질환초기를 양성기 혹은 만성기(chronic phase)라고 부르는데 이때의 임상증상 및 증후는 성숙하거나 미성숙한 과립구 계열세포들이 골수 및 골수 외부장기에 과다증식됨으로써 나타나는데 비장비대, 간비대, 골과 관절에 통증, 빈혈과 그리고 파신진대사 증상들(hypermetsbolic symptom)인 발열, 발한, 체중감소등이 발생한다.李¹⁵⁾는 복부종괴를 주 소로 하는 경우가 가장 많은 것으로 보고하였는데 저자들의 예에서도 이와 일치 하였다.

그러나 약 20%에서는 우연한 기회에 말초혈액검사에서 발견된다. 대부분의 환자들이 100,000/mm³ 이상의 백혈구 과다를 보이고 평균 200,000/mm³을 보이는 데, 저자들의 경우 100,00/mm³~150,000/mm³의 백혈구과다를 보였다. 한편 혈소판수의 증가로 인한 심한혈전으로 인해 올 수 있는 출혈은 드물고, 질환초기의 골수나 말초혈액내에서 골수아세포(Myeloblast)는 10%미만이다. 환자의 약 35%에서는 병의 경과중 골수섬유증으로 진행될 수 있다.

소수의 환자에서 질환 초기에 저절로 주기적인 백혈구증가와 혈소판증다가 오랜기간에 걸쳐 진행되는데, 한주기 기간은 보통 50~70일^{11)~13)}로, 병이 진전 함에 따라 이러한 백혈구나 혈소판의 주기적인 파동은 없어 지게 되며 이에는 피드백 조절 기전¹⁹⁾이 그 이유로 제시되어 있기도 하다.

만성기에 성숙한 과립구 세포들의 식작용이나 살균 작용은 정상으로 심한 감염은 드물다. 혈중 백혈구의 alkaline phosphatase는 leukemoid reaction이나 agnogenic myeloid metaplasia같은 다른 질환들과 감별하는데 다소 도움이 되고 있어 질환이 재발(relapse)할때는 감소하거나 거의 없어지는 반면 화학요법

으로 완해가 오면 정상이거나 증가된다. 혈중 비타민 B₁₂ 및 비타민 B₁₂ 결합능이 역시 증가됨을 볼 수 있다.

평균 30~60개월간의 만성기를 지나면 3~6개월간의 기간에 걸쳐 야구성기(accelerated or blastic phase)로 이행 되어 이때 호염기구와 혈소판의 증가는 불길한 혈액학적 변화이다.

화학요법에도 불구하고 증대되는 비장비대와 백혈구 과다 및 빈혈이 동반되며 말초혈액내에는 급성백혈병 양을 보인다. 야구성기로 이행되는 예중 1/3에서는 단시일내에 급성야구성기로 이행된다. 갑자기 증가하는 말초혈액의 아세포들(blast cells)은 뇌혈관 혈전이나 백혈구 응괴를 일으키고 혈관벽의 손상으로 출혈의 위험이 따르게 된다.

치료는 화학요법이 소개되기 전, 비장방사선 조사방법이 있었으나 완해기간이 화학요법에 비해 짧아⁵⁾ 단지 비장 비대가 너무 심하거나 극심한 백혈구과다증이 있는 경우에 사용된다.

화학요법으로는 1950년도 초반부터 Busulfan(Myletan)이 쓰여지고 있고 현재 drug of choice로 선택되고 있다. Busulfan에 의해 지속적인 골수 억제가 심한 경우나 Busulfan에 저항 하는 경우 hydroxyurea 치료로 대처 하는 수도 있다.⁸⁾⁻¹⁰⁾

비장절제술은 치료도중 범혈구감소증이 계속되거나 보통용량의 Busulfan에도 혈소판의 감소가 심해 백혈구수 조절을 할 수 없는 경우등에서만 사용되고 예방적 비장 절제술에 대해서는 아직 이론이 많은 상태이다.¹¹⁾

그외, 화학요법으로 완해 도입 후, 면역요법을 첨가해 그 효과를 보고한¹²⁾바도 있으나 좀더 연구되어야 할 것이다.

Leukapheresis 역시 시도된 바 있으나, 사실상의 골수 완해는 오지 않으므로⁶⁾⁻¹⁰⁾, 현재는 연구 목적으로서 파립구계통세포들을 연고자 하는게 사용된다. 야구성기로 이행된 경우의 치료는 급성골수성백혈병에 사용되는 약들이 쓰여졌으나, 반응이 매우 안 좋았으며, Canellos등³⁾이 Vincristine과 Prednisolone의 복합요법으로 다소 높은 완해율을 보고 하였다.

저자들에서는 1년이상 추적 관찰되었던 본 2예에서 Busulfan 단독요법으로 조절이 유지 되고 있다.

결 론

저자들은 소아에게서 드문 만성 골수성 백혈병 3예를 경험하고 Busulfan 단독 투여로 완해유지 증례 있게 보고하는 바이다.

—Reference—

- 1) Brill, A.B., Tomonaga, M. and Heyssel, R.M.: Leukemia in man following exposure to ionizing radiation. A summary of the findings in Hiroshima and Nagasaki, and a comparison with other human experience. *Ann. Intern. Med.*, 56 : 590, 1962.
- 2) Canellos, G.P.: Chronic Granulocytic Leukemia. *Medical Clinics of North America*, 60 : 1001, 1976.
- 3) Canellos, G.P., Young, R.C., Chabner, B. A., et al.: Chemotherapy of the blastic phase of chronic granulocytic leukemia: Prospective comparison of vincristine/prednisone with cytosine arabinoside-o-thioguanine and the effect of prior splenectomy. *Proc. Amer. Soc. Clin. Oncol.*, 16 : 252, 1975.
- 4) Cooke, J.V.: Chronic myelogenous Leukemia in children. *J. Pediatr.*, 42 : 537, 1953.
- 5) Gollerkeri, M.P. and Shah, G.B.: Management of chronic myelocytic leukemia: A five-year survey with a comparison of oral busulfan and splenic irradiation. *Cancer*, 27 : 596, 1976.
- 6) Hadlock, D.C., Fortuny, I.E., McCillough, T., et al.: Continuous flow centrifuge leucapheresis in the management of chronic myelogenous leukemia. *Brit. J. Haematol.*, 29 : 443, 1975.
- 7) 洪彰義, 李文鎬, 金相仁: 韓國에 있어서의 白血病의 統計的 觀察. *大韓血液學會雜誌* 2 : 1, 1967.
- 8) Kennedy, B.J.: Hydroxyurea in chronic myelocytic leukemia. *Cancer*, 29 : 1052, 1972.
- 9) 李圭實: 慢性骨髓性 白血病의 臨床的 觀察. *最新醫學*, 20 : 87, 1977.
- 10) 李文鎬, 李寅永, 金淑姬, 金相仁: 白血病 123例의 臨床的 考察. *大韓醫學協會誌*, 6 : 285, 1963.
- 11) Morley, A.A., Baikie, A.G. and Galton, D. A.G.: Cyclic leukocytosis as evidence for retention of normal homeostatic control in chronic granulocytic leukemia. *Lancet*, 2 : 1320, 1967.
- 12) Nowell, P.C. and Hungerford, D.A.: A minute chromosome in human chronic granulocytic leukemia. *Science*, 132 : 1497, 1960.

- 13) Nowell, P.C. and Hungerford, D.A.: Chromosome studies in human leukemia. II. Chronic granulocytic leukemia. *J. Natl. Cancer Inst.*, 27 : 1013, 1961.
 - 14) Rowley, J.: A new consistent chromosomal abnormality in chronic myelogenous leukemia identified by quinacrine fluorescence and giemsa staining. *Nature*, 243 : 290, 1973.
 - 15) Schwartz, J.H. and Caneilos, G.P.: Hydroxyurea in the management of the hematologic complications of chronic granulocytic leukemia. *Blood*, 46 : 11, 1975.
 - 16) Sokal, J., Aungst, C.W. and Grance, J.T.: Immunotherapy in well-controlled chronic myelocytic leukemia. *New York State J. Med.*, 73 : 1180, 1973.
 - 17) Spiers, A.S.D., Baikie, A.G., Galton, D.A.G., et al.: Chronic granulocytic leukemia: Effect of elective splenectomy on the course of disease. *Brit. Med. J.*, 1 : 175, 1975.
 - 18) Vallejos, C.S., Brittin, G.M., et al.: Biological effects of repeated leukapheresis of patients with chronic myelogenous leukemia. *Blood*, 42 : 925, 1973.
 - 19) Vodopick, H., Rupp, E.M., et al.: Spontaneous cyclic leukocytosis and thrombocytosis in chronic granulocytic leukemia. *New Eng. J. Med.*, 286 : 284, 1972.
-