

장유착 예방을 위한 Dextran의 실험적 연구*

이화여자대학교 의과대학 외과학교실

최 용 만

=ABSTRACT=

An Experimental Study of Dextran for Prevention of Postoperative Intestinal Adhesions

Yong Man Choi

Dept. of General Surgery, College of Medicine, Ewha Womans University

The mechanism of postoperative adhesion formation and prevention of adhesions are not clear, but the extent of adhesions of intestinal surfaces may be reduced with the various methods, such as minimal intestinal injury, prevention of coagulation of exudate, separation of prolonged contact of intestinal surfaces, removal of the fibrin and inhibition of fibroblast proliferation.

Dextran has been used to prevent intestinal adhesions by means of floating bath and siliconizing effect in various experiments.

In the the gross findings, adhesions are classified into degrees as follows :

Grade 0 : No adhesions

Grade 1 : A single thin, easily separated

Grade 2 : Two thin, easily separated

Grade 3 : Numerous, thick, sharp lysed

Grade 4 : Numerous, extensive, dense adhesions, resection needed

In the pathologic findings, fibrinocollagen deposition, granulation, capillary proliferation, lymphocyte infiltration, edema and congestion are graded as mild(+), moderate(++) and severe(###) (+++).

The degree of adhesion were measured in 60 white rats dividing into four equal groups at postoperative 1st week, 2nd week and 3rd week. Four groups were control group and intraperitoneal application groups with heparin, solumedrol and dextran respectively.

The following results were obtained.

- 1) No significant differences in the degrees of adhesions were demonstrated among the four groups at postoperative 1st, 2nd and 3rd week.

*본 논문의 요지는 1987년도 추계 대한외과학회 학술대회에서 구연되었음.

- 2) The degrees of adhesion were significantly decreased in dextran group more than that of other groups at postoperative 1st, 2nd and 3rd week.
- 3) The changes of pathologic findings were more severe in postoperative 3rd week than that of 1st and 2nd week.
- 4) The gross and pathologic findings were correlated at same week each group.
- 5) The pathologic changes were decreased in dextran group more than that of other groups.

In conclusion, the application of dextran was very useful for prevention of postoperative adhesions, and it should be opened for further study in large experimental group.

서 론

장폐쇄증은 급성 복부질환의 20%를 차지하는 흔한 질환이며⁴⁾ 장폐쇄증의 원인으로는 연령, 지역 및 시대에 따라 많은 차이가 있겠으나 개복술이 일반화되어진 1920년대 이후로는 선행 개복수술로 인한 장유착이 중요한 원인이 되었다.

장유착의 발생기전에 대한 병리는 아직 확실히 밝혀져 있지 않아 많은 연구가 되어 왔으나 Stangel 등¹⁸⁾은 조직의 손상직후 염증반응이 일어나 조직의 삼출액이 고이게 되면 섬유소성 기질이 형성되어 섬유소성 유착이 발생하게 된다고 하였다. Holtz⁹⁾나 Decherry⁵⁾는 장막의 손상이 염증반응을 일으켜 섬유소원 및 섬유소를 침착시키고 Plasminogen의 활동을 증가시켜 유착을 만들며 여기에 작용하는 요소로, 염증, 이물질 및 저혈증 이라고 밝힌바 있다.

장유착의 방지를 위해서는 우선적으로 철저한 무균조작, 조직의 섬세한 조작술, 가능한 한 배액법을 사용하지 않고, 정확한 지혈을 하는 등 수술시 정확하고 세심한 처치가 중요한 것은 사실이나 이것만이 가능한 방법이라고는 할 수 없다. Ellis⁷⁾는 장유착의 예방을 위한 방법으로 복막의 손상을 줄이고 삼출액의 응고를 방지하며 mesothelialization이 일어나기 전까지 섬유소피막간에 따로 떨어지게 하고 침전된 섬유소를 제거 및 용해시키고 형성된 섬유아세포의 증식을 방지한다고 하였다.

이에 장유착으로 인한 장폐쇄증의 방지를 위하여 여러가지 약물을 복강내 투여하여 장유착을 방

지해 보려는 연구가 많이 있었다. Choate³⁾ 등, Neuwirth 및 Khahof¹⁵⁾와 Holtz¹⁰⁾¹¹⁾은 장유착을 방지하기 위해서 저분자 Dextran을 복강내 투여하여 좋은 효과가 있었다고 보고 하였다. Dextran은 장유착 방지를 위한 기전이 뚜렷이 밝혀진 바 없으나 일시적으로 복강내의 복수 역할을하고 또한 전기적으로 동질성 피막을 형성하여 손상부위를 일시적으로 보호함과 동시에 장관 상호간에 전기적으로 배척을 일으켜 장유착을 방지하고 장유착의 가장 중요한 요소인 섬유소의 출현을 저해시켜 장유착을 방지한다고 하였다.

저자는 흰쥐를 실험대상으로 저분자 Dextran을 복강내 투여하여 장유착 정도에 어떤 영향을 미치는가에 대한 연구를 시도 하였다.

실험재료 및 방법

A. 실험재료

평균 체중 180g인 흰쥐 60마리를 대상으로 하였고 각각 15마리씩 무작위로 선택하여 제 1군(대조군), 제 2군(Heparin 투여군), 제 3군(Solumedrol 투여군), 제 4군(Dextran 투여군)으로 분류하였다.

B. 실험방법

실험동물들을 개복수술을 하기전에 Ether Jar 안에 넣어 마취를 하였다. 마취가 된 후 복부 Shaving 한 다음 10% Potadine iodine 용액으로 소독하고 우하복부 측정중(paramedian) 피부절개를

하여 복막을 열고 맹장부위를 노출 시킨다음 Kelly 지혈갑자로 맹장장간막의 무혈관 부위를 1분간 Clamp 시킨 후 맹장을 복강 안으로 넣고 복막과 복벽을 단층 연속봉합 하였다.

대조군 : 개복술만 시행한 군(15마리).

Heparin 투여군 : 복막을 닫기 전에 Heparin 50 unit 를 복강내 투여한 군(15마리).

Solumedrol 투여군 : 복막을 닫기전에 Solumedrol 100mg 을 복강내 투여한 군(15마리).

Dextran 투여군 : 복막을 닫기 전에 Dextran 9ml (0.05ml/kg) 를 복강내 투여한 군(15마리).

개복술을 시행한 후 제 1주와 제 2주, 제 3주에 각 군의 실험동물을 5마리씩 도살하여 수술후 발생한 유착의 정도를 관찰하기 위하여 재개복술을 시행 하였다. 유착의 정도는 Knightly¹³⁾ 등이 발표한 분류를 사용하였다. 즉,

Grade 0: 유착이 전혀 없는 상태

Grade 1: 가늘고 약한 1개의 유착이 존재하는 상태.

Grade 2: 가늘고 약한 2개의 유착이 존재하고 쉽게 박리가 가능한 상태.

Grade 3: 굵고 단단한 유착이 여러개 존재하고 예리한 박리가 요구되는 상태.

Grade 4: 넓은 범위에 걸쳐 단단한 유착이 존재하며 박리가 불가능한 상태.

각 군에서 1주, 2주, 3주 후에 유착 정도를 규명한 후 유착부위를 절제하여 병리조직검사도 시




Fig. 1. Numerous and dense adhesions between peritoneum and intestine(Control, 1week, Grade 4).

도 하였다. 각 군에서 연구성적의 통계학적 분석은 Student's T-test를 이용하였다.

실험 결과

A. 육안적 소견

1) 개복수술 1주후의 변화

대조군 5마리중 Grade 1이 1마리, Grade 2가 1마리, Grade 3이 2마리, Grade 4가 1마리였고 (Fig. 1) Heparin 투여군 5마리중 Grade 1이 2마리, Grade 2가 2마리(Fig. 2), Grade 3이 1마리, Grade 4가 1마리였으며 Solumedrol 투여군 5마리 중 Grade 1이 1마리, Grade 2(Fig. 3)가 1마리, Grade 3이 2마리, Grade 4가 1마리였고 Dextran 투여군 5마리 중 Grade 0이 2마리, Grade 1이 1마리(Fig. 4) Grade 2가 2마리였으며 Grade 3, 4는 한 마리도 없었다(Table 1).

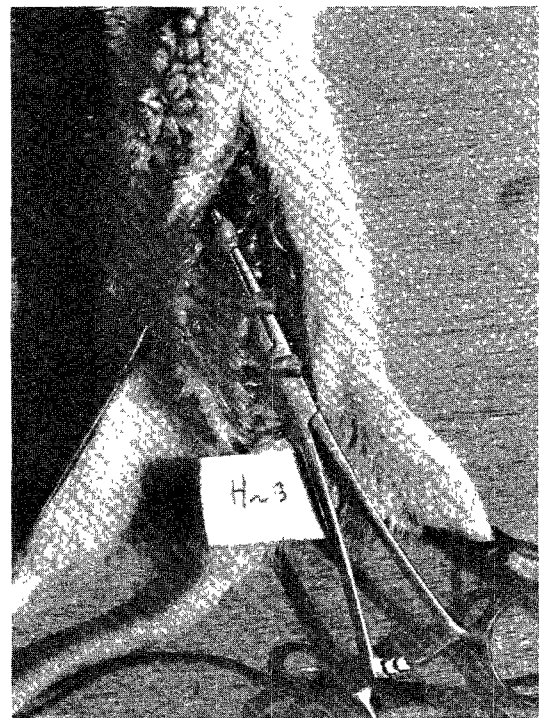


Fig. 2. Multiple thick adhesions between peritoneum and intestine(Heparin, 1 week, Grade 3).

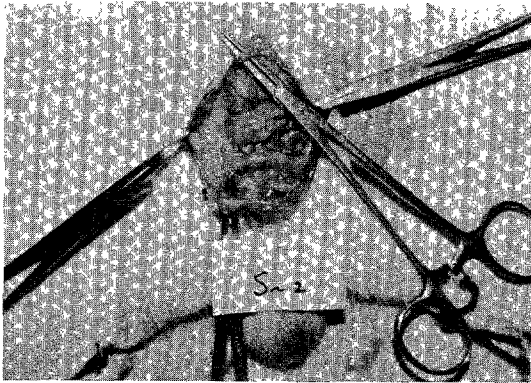


Fig. 3. Two thin adhesions between peritoneum and intestine(Solumedrol, 1 week, Grade 2).

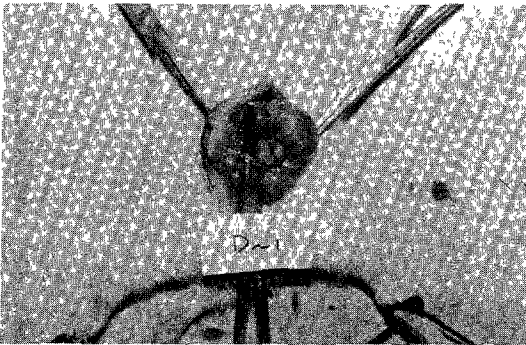


Fig. 4. A thin and weak adhesion between peritoneum and intestine(Dextran, 1 week, Grade 1).

Table 1. Degree of adhesion at 1st week after operative intraperitoneal application with agents

Group	No.	Grade				
		0	1	2	3	4
Control	5		1	1	2	1
Heparin	5		1	2	1	1
Solumedrol	5		1	1	2	1
Dextran	5	2	1	2		

Grade 0: No adhesion

1: Single, thin, easy separated

2: Two, thin, easy separated

3: Numerous, extensive

4: Numerous, extensive, dense, excision




Fig. 5. Two thin adhesions between peritoneum and intestine(Control, 2 week, Grade 2).

2) 개복수술 2주후의 변화

대조군 5마리중 Grade 1이 1마리, Grade 2가 2마리(Fig. 5) Grade 3이 1마리, Grade 4가 1마리였고 Heparin 투여군 5마리중 Grade 0이 1마리, Grade 2가 1마리, Grade 3이 1마리, Grade 4가 2마리였으며 Solumedrol 투여군 5마리중 Grade 1이 1마리, Grade 2가 1마리, Grade 3이 1마리, Grade 4가 2마리였고, Dextran 투여군 5마리중 Grade 0이 2마리 Grade 1이 1마리, Grade 2가 1마리 Grade 3이 1마리였다(Table 2).

3) 개복수술 3주후의 변화

대조군 5마리중 Grade 2가 1마리, Grade 3이 2마리 Grade 4가, 2마리였고 Heparin 투여군 5마리중 Grade 2가 3마리 Grade 3이 2마리였으며, Solumedrol 투여군 5마리중 Grade 1이 3마리

Table 2. Degree of adhesion at 2nd week after operative intraperitoneal application with agents

Group	No.	Grade				
		0	1	2	3	4
Control	5		1	2	1	1
Heparin	5	1		1	1	2
Solumedrol	5		1		1	3
Dextran	5	2	1	1	1	

Grade 3이 1마리 Grade 4가 1마리였고 Dextran 투여군 5마리중 Grade 0이 2마리 Grade 2가 2마리, Grade 3이 1마리였다(Table 3).

Table 3. Degree of adhesion at 3rd week after operative intraperitoneal application with agents

Group	No.	Grade				
		0	1	2	3	4
Control	5			1	2	2
Heparin	5			3	2	
Solumedrol	5		3		1	1
Dextran	5	2		2	1	

B. 병리조직학적 소견

1) 개복수술 1주후의 변화

대조군의 Grade 1, 2에서 임파구침윤(Fig. 7), 울혈이 경도(+)로 보였고, Heparin 투여군의 Grade 3, 4에서 섬유교원질 (fibrino-collagen) 침착, 육아조직 및 모세혈관 (granulation capillary) 증식, 임파구침윤, 부종 및 울혈 (congestion)이 중정도 (#) 및 고도(##)로 보였으며(Fig. 8), Solumedrol 투여군의 Grade 2, 3, 4에서 섬유교원질 침착, 임파구침윤이 중정도 및 고도로 보였고 그중 임파구침윤이 다른 군에서 보다 더 많이 보였다. Dextr-



Fig. 6. No adhesion (Dextran, 3 week, Grade 0).

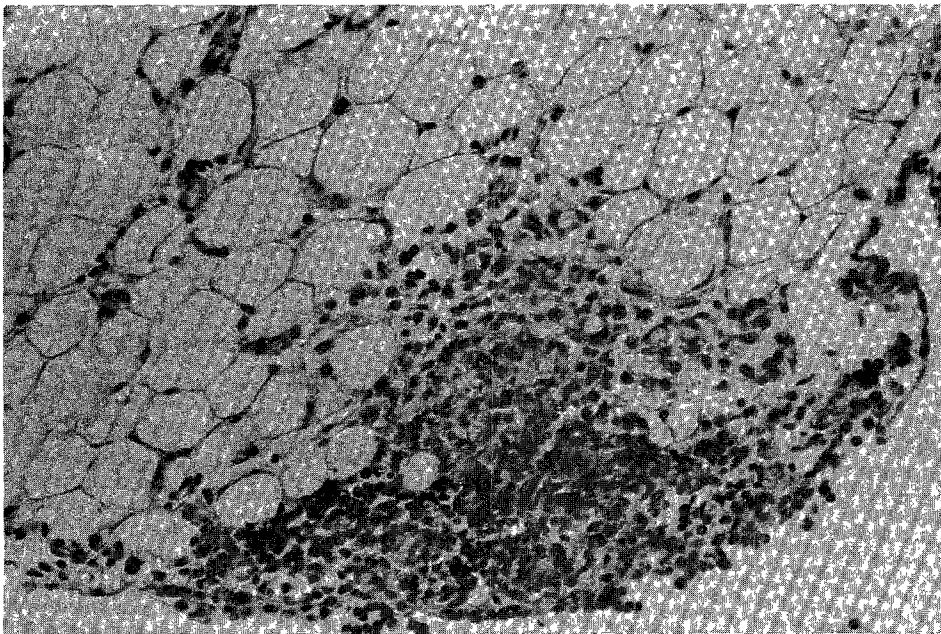


Fig. 7. (+), Lymphocyte infiltration (Control, 1 week, Grade 1, H-E, $\times 200$).

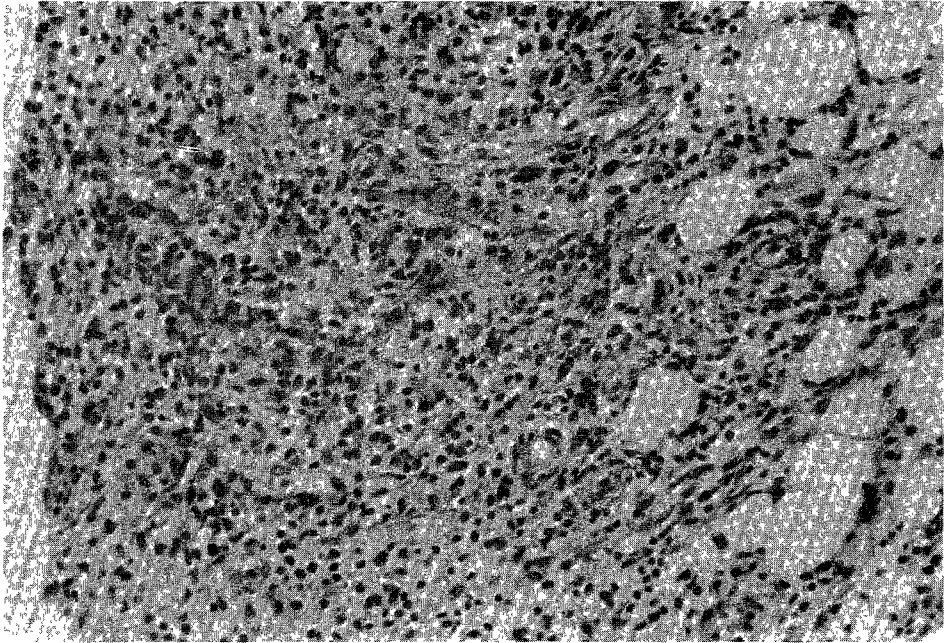


Fig. 8. († and ‡), Fibrino-collagen deposit, granulation capillary proliferation, lymphocyte infiltration (Heparin, 1 week, Grade 3, H-E, $\times 200$).

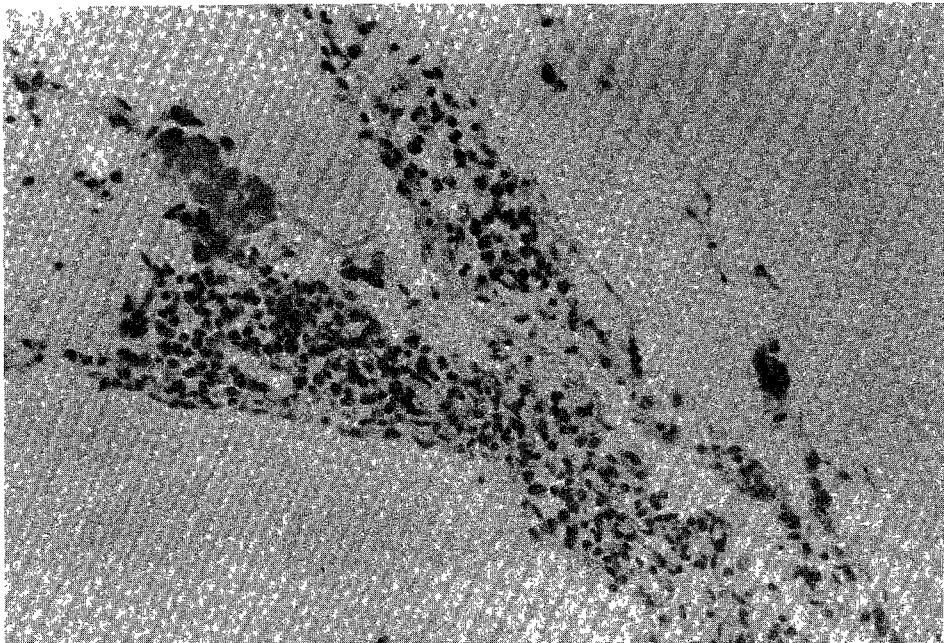


Fig. 9. (+), Lymphocyte infiltration (Dextran, 1 week, Grade 1, H-E, $\times 200$).

Table 4. Pathologic findings at 1st week after operative intraperitoneal application with agents

Group	Gross grade	Fibrino collagen	Granulation capillary	Lymphocyte	Edema	Congestion
Control	1	-	-	+	-	+
	2	+	-	+	-	+
Heparin	2	+	+	+	+	+
	3	##	+	##	##	##
Solumedrol	4	##	##	##	##	##
	1	-	-	+	-	-
Dextran	2	##	+	##	-	+
	3	##	+	##	+	##
Dextran	4	##	+	+	+	+
	1	-	±	+	-	-
	2	-	-	+	-	-

-- : Negative + : Mild ## : Moderate ### : Severe

Table 5. Pathologic findings at 2nd week after operative intraperitoneal application with agents

Group	Gross grade	Fibrino collagen	Granulation capillary	Lymphocyte	Edema	Congestion
Control	1	+	-	+	-	+
	2	##	-	+	+	+
	4	+	##	##	##	+
Heparin	2	+	-	+	-	+
	3	##	+	+	+	+
	4	##	##	+	+	+
Solumedrol	3	##	+	+	+	+
	4	##	+	+	+	##
Dextran	1	-	-	+	-	-
	2	-	-	+	-	-

an 투여군의 Grade 1, 2에서 임파구 침윤만이 경도로(Fig. 9) 보였다(Table 4).

2) 개복수술 2주후의 변화

대조군의 Grade 1, 2, 4에서 섬유교원질 침착이 중정도로 나타난 반면, 임파구 침윤, 부종(edema)은 Grade 4를 제외하고는 경도로 보였다. Heparin 투여군의 Grade 2, 3, 4에서 섬유교원질 침착, 육아조직 및 모세혈관 증식이 중정도(##)로 보였고 임파구 침윤, 부종 및 울혈은 경도로 나타났으

며 Solumedrol 투여군의 Grade 3, 4에서 섬유교원질 침착이 중정도로 보였으나 육아조직 및 모세혈관 증식, 임파구 침윤, 부종, 울혈은 경도로 보였고 Dextran 투여군 Grade 1, 2에서 임파구 침윤이 경도로 나타났을 뿐 다른 소견은 보이지 않았다(Table 5).

3) 개복수술 3주 후의 변화

대조군의 Grade 2에서 섬유교원질 침착, 임파구 침윤이 경도로 보였고 Grade 3, 4에서 섬유교

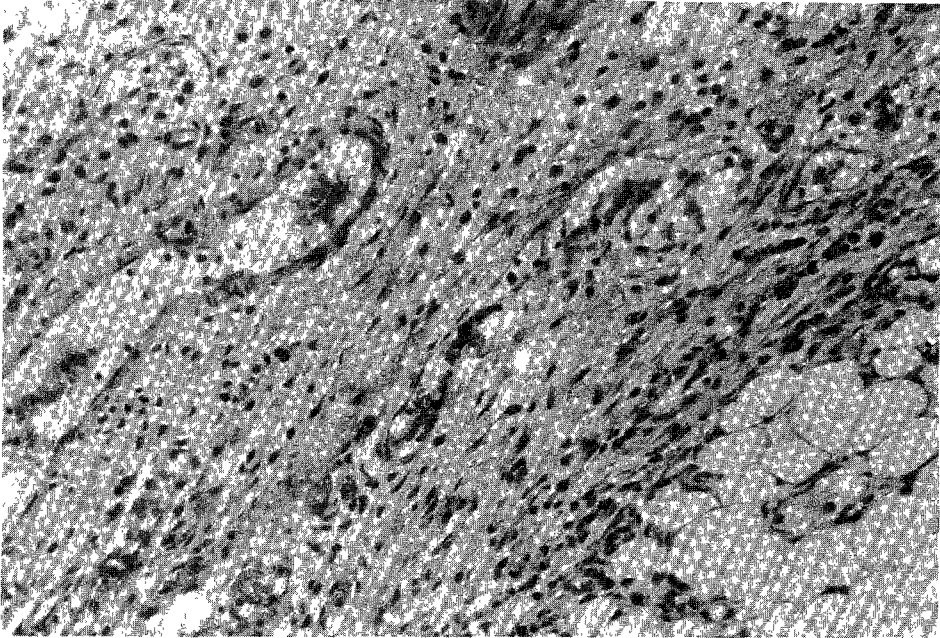


Fig. 10. († and ‡), Fibrinocollagen deosit, granulation, capillary proliferation (Control, 3 week, Grade 4, H-E, × 200).

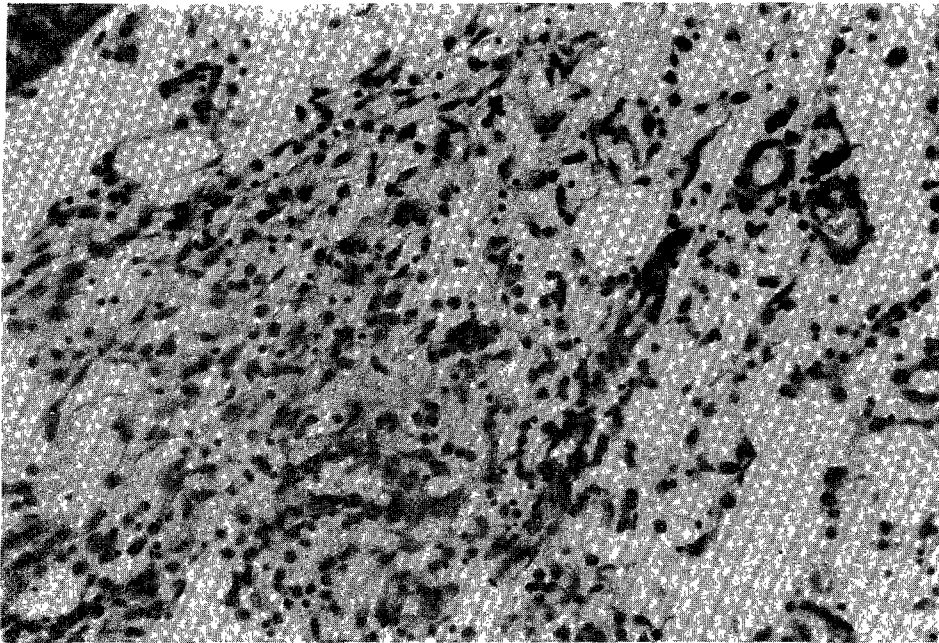


Fig. 11. († and ‡), Fibrinocollagen deposit, granulation, proliferation (Solumedrol, 3 week, Grade 4, H-E, × 200).

원질 침착, 육아조직 및 모세혈관 증식이 중점도 및 고도로(Fig. 10) 나타났으며 Grade 4에서는 Grade 3에 비해 부종과 울혈이 고도 및 중정도로 많이 보였다. Heparin 투여군의 Grade 2,3에서 섬유

교원질 침착 육아조직 및 모세혈관 증식이 중정도 및 고도로 보였고 부종과 울혈은 경도로 보였으나 Grade 3에서는 더 많이 보였다. Solumedrol 투여군의 Grade 4에서 섬유교원질 침착, 육아조

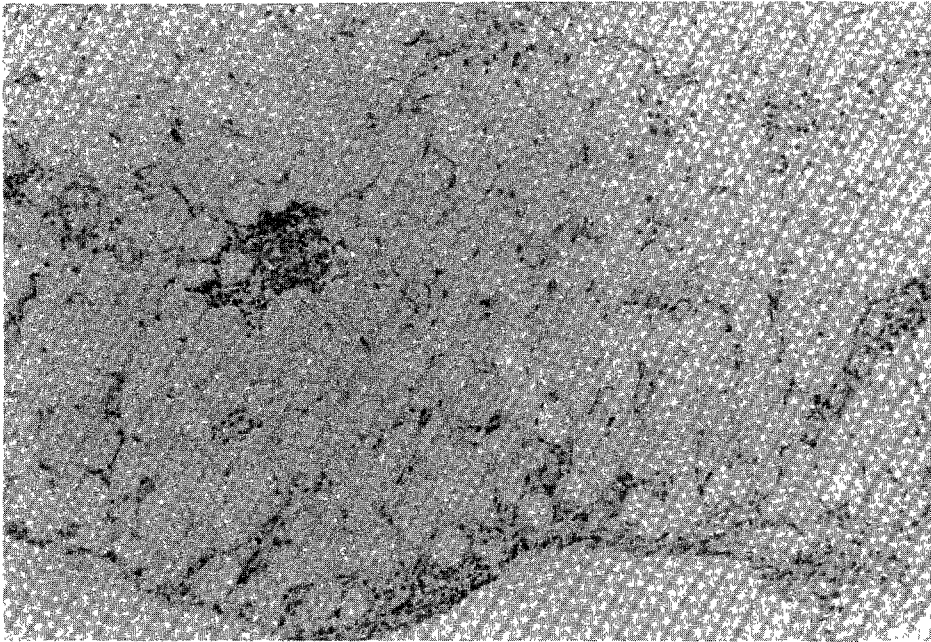


Fig. 12 (+), Lymphocyte infiltration (Dextran, 3 week, Grade 2, H-E, $\times 100$).

Table 6. Pathologic findings at 3rd week after operative intraperitoneal application with agents

Group	Gross grade	Fibrino-collagen	Granulation capillary	Lymphocyte	Edema	Congestion
Control	1	+	-	+	-	+
	2	+	-	+	-	+
	3	+	+	+	+	+
	4	##	##	+	##	##
Heparin	2	+	+	+	-	+
	3	##	##	##	+	##
Solumedrol	3	-	-	+	+	+
	4	##	##	##	##	##
Dextran	2	-	-	+	-	-
	3	+	+	+	-	+

직 및 모세혈관 증식, 임파구 침윤, 부종 및 울혈이 중정도에서 고도로(Fig. 11) 보였고 Dextran 투여군의 Grade 2에서 임파구 침윤이 경도로 (Fig. 12) 보였을 뿐 다른 소견을 보이지 않았으나 Grade 3에서 육아조직 및 모세혈관 증식이 중정도로 보였고 임파구 침윤, 울혈은 경도로 보였다(Table 6).

고 찰

장 폐쇄증이란 장내용물이 장내의 상부에서 하부로 내려가는 기능에 여러가지 이상이 생겨 통과 장애를 일으키는 질환이며 이는 외과영역에서 응급처치를 요하는 복부질환의 20%를 차지하고 특

Table 7. Degree of adhesion according to duration and agents application

Group	No.	Week	Grade				
			0	1	2	3	4
Control	15	1		1	1	2	1
		2		1	2	1	1
		3			1	2	2
Heparin	15	1		1	2	1	1
		2	1		1	1	2
		3			3	2	
Solumedrol	15	1		1	1	2	1
		2			1		3
		3	3		1	1	
Dextran	15	1		2	1	2	
		2	2	2	1	1	1
		3	2		2	1	

히 1920년대 이후 개복수술이 일반화 되자 선행 개복수술이 가장 큰 요인인 장유착이 장폐쇄를 일으키는 중요한 원인으로 대두 되었다(최 및 최⁴⁾) 장유착의 발생기전은 아직 완전히 이해되지 않았을 뿐 아니라 외과영역의 난제로 남아있어 유착성 장폐쇄증의 예방에 많은 연구가 진행되고 있다.

Ryan 등¹⁶⁾은 장유착의 발생기전을 병리학적으로 증명하고자 하였는데 유착은 기계적 손상과 더불어 조직의 저혈증 및 이물질의 개입, 특히 혈액 및 혈액부산물 등으로 인하여 일어난다고 하였다.

장유착의 병리에 유의하면서 유착의 예방을 위한 방법으로 Soules 등¹⁷⁾은 수술이 조직에 최소한의 조작술, 철저한 지혈 및 이물질의 제거를 위한 세척술이 중요하다고 하였다. 한편으로 초기 염증반응을 최소한으로 줄이고 응고작용을 방지하며 섬유소 와해를 촉진시키고 섬유소로 덮혀진 장막을 기계적으로 분리시키며 섬유아세포의 증식을 억제시켜야 한다고 하였다.

많은 연구결과, 장유착에 의한 장폐쇄증의 방지를 위하여 여러가지 약물을 복강내 투여하여 유

착예방을 시도하였는데 Soules 등¹⁷⁾은 Heparin, 부신피질성 스테로이드, 단백질 분해효소 요오드 용액 및 항생제등을 사용하였고 Luengo 및 Van Hall¹⁴⁾은 Spongostan 이 지혈효과를 가지고 있어 유착방지에 유효하다고 하였으며, Kagoma 등¹²⁾은 VitamineE가 세포막을 안정시키고 섬유아세포 증식 및 교액질형성을 저해시켜 유착방지에 도움이 되었다고 하였다. 그러나 많은 연구(Holtz 및 Baker¹¹⁾, Dizerega 및 Hodgen⁶⁾, Beauchamp²⁾ 등 에서 다른 약물보다 Dextran 이 유착방지에 큰 효과가 있다고 보고 하였다.

Adhesion Study Group¹⁾의 연구에서는 Dextran 의 장유착 방지에 대한 기전은 부체(floatation bath)로 작용하여 일시적으로 복수량을 증가시키고 삼투압이 증가되어 있는 관계로 서서히 흡수된다는 점과 직접적으로 섬유소와해를 증가시킨다는 점이다. 또한 전기적으로 장관상호간에 배척을 일으키고 손상된 부위에 일시적으로 막을 형성하여 보호한다고 한다. Dextran 은 평균분자량 70,000의 고분자 Dextran(Macrodex[®])과 평균분자량 40,000의 저분자 Dextran(Rheomacrodex[®])으로 분류된다. Dizerea 및 Hodgen⁶⁾은 저분자 Dextran 보다 고분자 Dextran 이 유착방지에 보다 효과적 이라고 하였으나 Choate 등³⁾은 저분자 Dextran 이 유착방지에 더욱 효과가 크다고 하여 학자들 간에 많은 논란이 되고있다. Choate 등³⁾은 저분자 Dextran을 사용한 군 10예에서 전혀 유착이 발생하지 않았거나 경미한 정도의 유착만 있었으나 Saline 투여군 10예중 5예에서는 심한 유착정도를 보였다고 하였다. 본 연구에서 수술후 1주 2주 3주에 재개복술을 하여 유착정도를 육안적으로 확인하여 통계학적 유의성은 찾지 못했으며, 각 군의 동일기간에서의 유착정도는 Dextran 투여군에서 현저적으로 정도였고 전기간에서 Dextran 투여군과 대조군 및 Solumedrol 투여군 사이에는 유착정도에서 통계학적 유의성이 있었으며 대조군, Heparin 투여군, Solumedrol 투여군 사이에는 유의성이 없었다.

병리조직학적 소견으로 1주에 비해 2주, 2주에 비해 3주에 심한 변화가 있었으며 동일기간에서

Table 8. Pathologic findings according to duration, grade and agents application

Group	Wk	Gross grade	Fibrino-collagen	Granulation capillary	Lymphocyte	Edema	Congestion	
Control	1	1	-	-	+	-	+	
		2	+	-	+	-	+	
	2	1	+	-	+	-	+	
		2	⦿	-	+	+	+	
		4	+	⦿	⦿	⦿	+	
	3	1	+	-	+	-	+	
		2	+	-	+	-	+	
		3	+	⦿	+	+	+	
		4	⦿	⦿	+	⦿	⦿	
	Heparin	1	2	+	+	+	+	+
			3	⦿	+	⦿	⦿	⦿
			4	⦿	⦿	⦿	⦿	⦿
2		2	+	-	+	-	+	
		3	⦿	+	+	+	+	
		4	⦿	⦿	+	+	+	
3		2	⦿	+	+	-	+	
		3	⦿	⦿	⦿	+	⦿	
Solumedrol		1	1	-	-	+	-	-
			2	⦿	+	⦿	-	+
			3	⦿	+	⦿	+	⦿
			4	⦿	+	+	+	+
	2	2	⦿	+	+	+	+	
		3	⦿	+	+	+	⦿	
	3	3	-	-	+	+	+	
		4	⦿	⦿	⦿	⦿	⦿	
Dextran	1	1	-	±	+	-	-	
		2	-	-	+	-	-	
	2	1	-	-	+	-	-	
		2	-	-	+	-	+	
	3	2	-	-	+	-	-	
		3	+	⦿	+	-	+	

는 육안적 유착정도 Grade에 비례해서 병리조직 변화가 나타났고 동일기간 동일 Grade에서 대조군, Heparin 투여군보다 Solumedrol 투여군에서

섬유교원질침착, 육아조직 및 모세혈관증식, 임파구침윤, 부종 및 울혈이 중정도, 고도의 변화를 보였으며 Dextran 투여군에서는 정도의 변화가

나타나므로 타군과 비교가 되었다.

결 론

흰쥐를 대상으로 대조군, Heparin 투여군, Solu-medrol 투여군, Dextran 투여군의 4군으로 분류하여 개복수술후 1주, 2주, 3주에 재개복수술을 하여 유착정도를 육안적 소견과 병리조직적 소견을 비교하여 다음과 같은 결론을 얻었다.

1) 육안적으로 각 군의 수술후 1주, 2주, 3주 사이에 유착정도의 차이는 없었다.

2) 전 실험동물에 있어서 육안적 유착정도는 Dextran 투여군과 타군 사이에 통계적 유의가 있었으나 Dextran 투여군을 제외한 군 사이에서는 유의성이 없었다.

3) 병리조직학적 소견으로 3주째가 2주, 1주때보다 병리조직적 변화가 심했다.

4) 동일기간에서 육안적 유착정도와 병리조직적 변화는 비례 하였다.

5) 동일기간, 동일 Grade 에서 Dextran 투여군이 타군보다 병리조직적 변화가 적었다.

이상의 결과로 육안적 및 병리조직적 변화가 Dextran 투여군에서 현저히 적게 나타나므로 수술 후 장유착 예방을 위해 Dextran의 복강내 투여가 유용할 것으로 생각되며 더 많은 예의 연구가 필요할 것으로 생각된다.

REFERENCES

- 1) Adhesion Study Group : *Reduction of postoperative pelvic adhesions with intraperitoneal 32% Dextran 70 ; A prospective randomized clinical trial. Fertil, Steril, 1983 ; 40 : 612*
- 2) Beauchamp, P.J. M.M. Quigley, and B. Held : *Evaluation of progesterones for postoperative adhesion prevention. Fertil. Steril, 1984 ; 42 : 538*
- 3) Choate, W.H. J.O. Justa-Viera, and G.H. Yeager : *Prevention of experimental peritoneal adhesion by Dextran. Arch. Surh. 1964 ; 88 : 113*

- 4) Choi K.J. and Y.M. Choi : *Clinical analysis of intestinal obstruction. JKSS, 1979 ; 21 : 238*
- 5) Decherry, A.H : *Preventing postoperative pelvic adhesion with intraperitoneal treatment. J. Reprod. Med, 1984 ; 29 : 157*
- 6) Dizerega, G.S. and G.D. Hodgen : *Prevention of postoperative tubal adhesions. Am. J. Obst. Gynecol, 1980 ; 136 : 173*
- 7) Ellis, H : *The cause and prevention of postoperative intraperitoneal adhesion. S.G.O. 1971 ; 133 : 497*
- 8) Holtz, G : *Prevention of postoperative adhesions. J. Reprod. med, 1980 ; 24 : 141*
- 9) Holtz, G : *Prevention and management of peritoneal adhesion. Fertil. Steril, 1984 ; 41 : 497*
- 10) Holtz, G. and E.R. Baker : *Inhibition of peritoneal adhesion reformation after lysis with thirty-two percent dextran. Fertil. Steril, 1980 ; 34 : 394*
- 11) Holtz, G. E.R. Baker and C. Tsai : *Effect of thirty-two percent dextran 70 on peritoneal adhesion formation and reformation after lysis. Fertil. Steril, 1980 ; 33 : 660*
- 12) Kagoma, P. S.N. Burger, E. Seifter, S.H. Levenson and A.A. Demetriou : *The effect of Vitamin E on experimentally induced peritoneal adhesion in Mice. Arch. Surg, 1985 ; 120 : 949*
- 13) Knightly, J.J. D. Agostine and E.E. Clifton : *The effect of fibrinolysin and heparin on the formation of peritoneal adhesion. Surgery, 1962 ; 52 : 250*
- 14) Luengo, J. and E.V. Van Hall : *Prevention of Peritoneal Adhesion by the Combined Use of Spongostan and 32% Dextran 70 : An Experimental Study in Pigs. Fertil, Steril., 1978 ; 29 : 447*
- 15) Neuwirth, R.S. and S.M. Khahaf : *Effect on thirty-two percent dextran 70 on peritoneal adhesion formation. Am. J Obst. Gynecol., 1975 ; 121 : 420*

- 16) Ryan, G.B., J. Grobety and G. Hazino : *Postoperative peritoneal adhesions. Am. J. Path., 1971 ; 65 : 117*
- 17) Soules, M.F., L. Dennis, A. Bosarge and D.E. Moore : *The prevention of postoperative pelvic adhesions ; An animal study comparing barrier method with Dextran 70. Am. J. Obst. Gyneolo. 1972 ; 143 : 829*
- 18) Stangel, J.J., J.D. Nisbet II, and H. Settles : *Formation and prevention of postoperative abdominal adhesions. J. reprod. Med., 1984 ; 29 : 143*
-