

## 거대세포종의 임상적 고찰

이화여자대학교 의과대학 정형외과학교실

노 권 재

=ABSTRACTS=

### A Clinical Study of Giant Cell Tumor

Kwon Jae Roh

*Department of Orthopaedic Surgery, College of Medicine,  
Ewhan Womans University, Seoul, Korea*

The author reviewed 12 cases of giant cell tumors which were treated between January 1980 to May 1986.

The results of various methods of treatment applied were compared & literatures surveyed. The following results were obtained.

- 1) The highest incidence occurred in twenties and there was no difference in sex distribution
- 2) The most frequent site was the intertrochanteric area of the femur & 4 cases (33%) occurred around the knee joint.
- 3) As the primary treatment, curettage & bone graft was performed in 5 cases, curettage & cementation in 2 cases, resection in 2 cases, local excision in 1 cases & radiotherapy in 1 case.
- 4) 3 cases recurred and their primary treatment was curettage & bone graft.
- 5) As the secondary treatment, curettage & bone graft was performed in 1 case & curettage & cementation in 2 cases.

KEY WORDS : Giant cell tumor.

### 서 론

거대세포종은 1818년 Cooper 와 Traverse 가 처음으로 보고한 이래, 1940년 Jaffe 등이 방사선소견, 조직학적 소견 및 임상적 특징에 의해서 하나의

독립된 질환으로 확립하였다. 그후 1952년 Stewart와 Richardson은 역사적 고찰과 아울러 41례를 보고한 바 있으며, 1961년 Schajowicz는 병리조직학적 및 조직화학적면에 대하여 기술한 바 있다. 1970년 Goldenberg 등이 218례를 분석보고한 이래, 가장 큰 문제점으로 되고있는 재발 및

Table 1. Clinical analysis

Case	Age/Sex	Name	Site	Primary Tx	Grade	Recurrence (months)	Secondary Tx	Total follow up (months)
1	38/F	김○화	Femur, intertrochanter, Rt.	Cure. & BG I/F c̄ CHS	—	—	—	10
2	17/M	조○영	Sacram	Only biopsy	I	—	—	—
3	54/F	홍○기	Femur, intertrochanter, Rt.	Cure. & BG	—	+ (9)	Cure. &	25
4	40/F	정○자	Distal femur, Lt.	Cure. & CP	—	—	—	29
5	52/F	이○순	Distal ulna, Rt.	Resection	II	—	—	—
6	35/M	김○권	Distal femur, Rt.	Cure. & BG	—	+(48)	Cure. & BG	54
7	21/F	유○하	Femur, intertrochanter, Rt.	Cure. & BG I/F c̄ plate & knowles pins	—	—	—	28
8	26/F	김○자	Sacram	Radiotherapy	—	—	—	2
9	22/F	인○주	Distal radius, Rt.	Resection	II	—	—	6
10	25/M	박○하	Distal ulna, Lt.	Local excision	II	—	—	12
11	16/M	임○석	Proximal tibia, Lt.	Cure. & BG	I	+(12)	Cure. & CP	30
12	22/M	강○식	Proximal tibia, Rt.	Cure. & CP	II	—	—	24

Cure. & BG: Curettage & bone graft, I/F c̄ CHS: Internal fixation with compression hip screw  
Cure. & CP: Curettage & cement packing, Rt: Right, Lt: Left

악성변화의 기전에 관한 논문들이 다수 보고되었고, 최근에 이르러는 본 종양의 치료에 관해서도 많은 방법이 시도되고 있다.

본 이화여자대학교 정형외과학교실에서는 1980년 1월부터 1986년 5월까지 입원치료한 환자중 조직검사를 시행하여 거대세포종으로 확진된 12례에 대한 증례분석 및 치료결과를 문헌고찰과 아울러 보고하는 바이다.

#### 대상 및 방법

1980년 1월부터 1986년 5월까지 본원 정형외과에 입원하여 임상적 소견, 방사선 소견 및 조직

학적 검사상 거대세포종으로 확진된 12례에 대하여 증례분석, 치료방법의 비교 및 재발등을 분석하였다(Table 1).

#### 증례분석

##### 1) 연령 및 성별분포

연령은 10대가 2례, 20대가 5례, 30대가 2례, 40대가 1례, 50대가 2례로 20대(41.7%)에서 가장 호발하였으며 최연소자는 16세, 최고령자는 54세였다.

성별은 남자가 5례, 여자가 7례로 비슷하였다(Fig. 1).

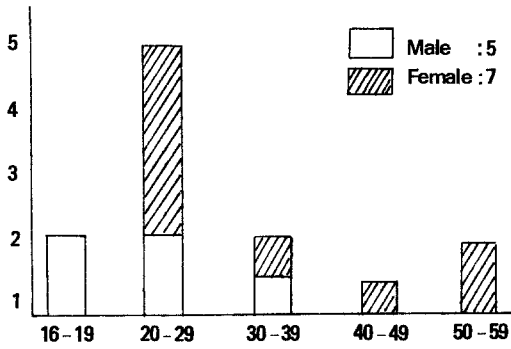


Fig. 1. Age & sex distribution.

Table 2. Location

Site	No. of cases
Femur, intertrochanter	3
Femur, distal	2
Tibia, proximal	2
Radius, distal	1
Ulna, distal	2
Sacrum	2
Total	12

## 2) 발생부위

대퇴골 전자부가 3례로 많았으며 대퇴골 원위부, 경골 근위부, 척골 원위부, 천골이 각각 2례였고 요골 원위부가 1례 있었다(Table 2).

## 3) 임상소견

전례에서 동통이 있었고, 관절의 운동장애가 5례, 종물촉지가 3례, 병적골절이 1례 관찰되었다(Table 3).

## 4) 이학적 검사소견

혈청내의 Alkaline phosphatase, Ca 과 P, 기타 혈액 및 소변검사등은 모두 정상범위내에 있었다.

## 5) 방사선 소견

모든 환자에서 진단시 골단 폐쇄가 이루어져 있었으며, 장골 골단 및 골간단에 팽대한 낭형 병소를 보였다. 편심된 경우와 중앙에 위치한 경우가 각각 6례씩이었으며, 1례의 병적 골절과 1례의 골막반응이 관찰되었다. 골피질 파괴가 4례 있었으

Table 3. Symptom & sign

Sx & Sign	No. of cases
Pain	12
Palpable mass	3
LOM	5
Pathologic fx	1

Table 4. Primary treatment

Type of treatment	Total cases	Recurrence	
		No. of cases	Rate(%)
Curettage + Graft	5	3	60%
Curettage + Cement	2	—	—
Resection	2	—	—
Local Excision	1	—	—
Only Radiotherapy*	1	—	—
Total	11	3	27.3%

\*: Lost follow-up

며, 주위 연부조직까지 확산된 2례가 관찰되었다.

## 6) 1차적 치료방법 및 결과

총 12례중 생검만 시행한 1례(Case 2)를 제외한 11례에서 치료를 시행하였다.

치료방법은 소파술 및 골이식술이 5례, 소파술 및 골시멘트 충전술이 2례, 완전 절제술이 2례, 국소 절제술이 1례, 방사선 치료가 1례였다. 소파술 및 골이식술이나 골시멘트 충전술은 병소가 대퇴골 전자부나 슬관절 주위에 있는 레에서 시행하였으며, 절제술을 시행한 3례는 모두 요척골 원위부에 병소가 있는 경우였다. 천골에서 발생한 1례에서는 병소가 광범위하여 생검으로 확진한 후 방사선 치료를 시행하였으나 2개월후부터는 추시를 못하였다.

재발은 소파술 및 골이식술을 시행하였던 5례중 3례(60%)에서만 발생하였으며, 술후부터 재발될 때까지의 시간은 최저 9개월에서 최고 4년이였다. 전체 재발율은 27.3%로 소파술 및 골시멘트 충전술을 시행하였던 레와 절제술을 시행하였던 레에서는 재발은 없었다(Table 4, Fig. 2, 3).

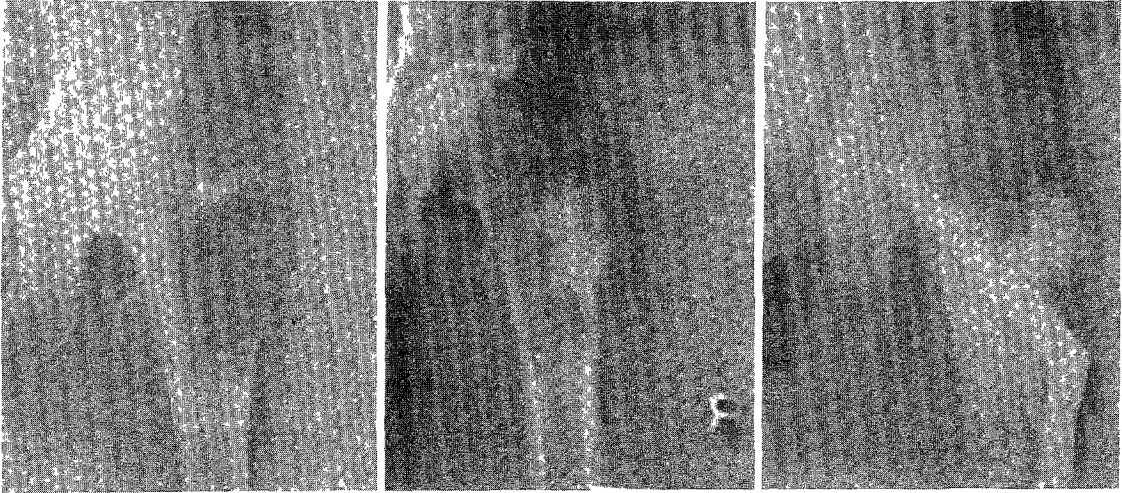


Fig. 2. Radiographs of Case 3(F/54).

- A) Initial, showing large cystic lesion at the greater trochanter, femur, Rt.
- B) Recurrence on POD #9 months, showing lytic change of grafted bone.
- C) 2ndary POD #6 months, showing impacted bone cement and internal fixation with compression hip screw.

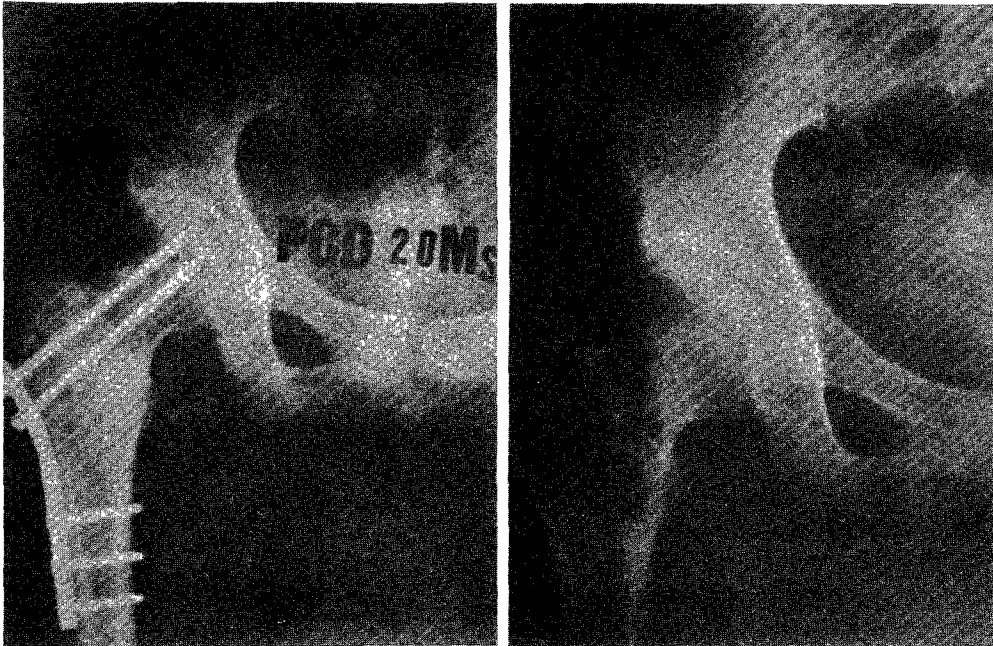


Fig. 3. Radiographs of Case 7(F/21).

- A) Initial, showing multicystic lesions at the intertrochanteric area, femur, Rt.
- B) POD #20 months, not showing any finding of recurrence.

Table 5. Pathologic grading (by Jaffe)

Grade	No. of cases
I	2
II	4
III	1
Undefined	5
Total	12

Table 6. Secondary treatment

Type of treatment	No. of Cases
Curettage & Cement	2
Curettage & Bone graft	1
Total	3

7) 병리조직학적 Grade

조직검사 결과 Grade I이 2례, Grade II가 4례, Grade III가 1례였으며 Grade가 명시 안되었던 경우가 5례였다. 재발된 3례중 Grade가 명시 안된 경우가 2례, Grade I이 1례로, Grade와 재발율간의 상호관계를 비교할 수는 없었다(Table 5).

8) 2차적 치료방법 및 결과

재발한 3례의 2차적 치료는 2례에서 소파술 및 골시멘트 충전술을 시행하였고 1례에서는 광범위 소파술 및 골이식술을 시행하였다. 2차적치료 후 추시기간은 최저 6개월에서 최고 2.5년으로 재발은 볼 수 없었다(Table 6).

고 찰

거대세포종은 주로 활동기인 20~40세에 장관골의 골단 및 골간단에서 호발하는<sup>7,22)</sup> 잠재적 악성 골종양으로서, 처음 발견시 이미 상당한 골과 괴를 보이며<sup>27)</sup> 조직학적 소견으로 악성도를 판정하기 어려울 뿐더러 재발을 잘하기 때문에 치료에 어려움을 겪는 종양이다.

거대세포종이 전체 골종양에서 차지하는 비율을 Johnston<sup>17)</sup>과 Dahlin<sup>12)</sup>은 5%, 인도의 Reddy<sup>28)</sup>

등은 30.3%, 중국의 Sung<sup>24)</sup> 등은 20%로 발표하여 동양인에서 그 빈도가 높다고 하였다. 국내에서는 양성골종양에서 거대세포종이 차지하는 비율을 노<sup>2)</sup> 등은 11.8%, 최<sup>6)</sup> 등은 7.7%로 보고하였다.

호발연령과 성별의 분포는 많은 보고에서 골성장기가 끝난 20~40세에 빈발한다고 하며, 20세이후에서는 남녀비가 비슷하다고 하지만 Bogumill<sup>9)</sup> 등, McGrath<sup>21)</sup> 등 및 Larsson<sup>19)</sup> 등은 20세 이전에서는 여자가 많아 72~78%를 차지한다고 하였다. 저자의 경우에서도 20대에서 5례(41.7%)로 가장 많았으며, 20대이전에서는 2례 전부 남자에서 발생하여 Bogumill 등의 보고와는 다른 양상을 보였다. 남녀비는 1:1.4로 비슷하여 다른 보고와 일치하였다.

호발부위는 장관골의 골단 및 골간단부위로 대퇴골 원위부, 경골 근위부, 및 요골 원위부에서 많이 발생한다고 하며, 슬관절 주위에서 발생하는 비율을 Schajowicz<sup>31)</sup>는 51.7%, Goldenberg<sup>14)</sup>는 46.4%, 그리고 Larsson<sup>19)</sup> 등은 40%로 보고하였고, 중국의 Sung<sup>30)</sup> 등은 62%, 국내의 한<sup>4)</sup>은 50%, 김<sup>1)</sup> 등은 52%로 보고한 바 있다. 저자의 경우에는 전체 증례수가 적지만 특이하게 대퇴전자간이 3례로 가장 많은 빈도를 보였는데, 그동안 다수의 보고에서 대퇴전자간이 호발부위가 아닌 점에서 특이하였다. 기타 대퇴골 원위부, 경골 근위부, 척골 원위부, 천골이 각각 2례였고 요골 원위부가 1례였다. 슬관절주위의 발생비율은 33%로 지금까지 보고된 경우보다 적은 비율을 차지하였다. 천골에서의 발생빈도를 Goldenberg<sup>14)</sup>가 218례중에서 2례, 국내의 한<sup>4)</sup>이 18례중 1례, 한<sup>5)</sup> 등이 33례중에서 2례 보고된 것과 비교할 때 빈도가 다소 높았다.

증상 및 이학적 소견은 거대세포종에 국한되는 특이한 소견이 아니어서 진단의 가치는 없다고 하였다<sup>19,29,14)</sup>. 본례에서는 동통이 전례에서 있었으며, 병력기간은 1.5개월에서 5년사이었고 2례에서는 외상력이 있었다.

방사선 소견은 장관골의 골단부에 편축성으로 골주가 소실된 국한성의 파괴내지 골조직의 붕괴 현상을 보여주고, 정상 골조직과 경계가 명백하며

병변이 골피질하에서 시작하여 중심부로 침식하고 골피질의 팽창은 점차 심해지며 신생골 형성 및 골막반응이 없는 것이 특징이다<sup>15)</sup>. 저자의 경우도 특징적인 방사선 소견을 관찰하였으며, 4례에서 골피질 파괴현상, 2례에서 주위 연부조직까지 침범한 경우를 관찰하였고, 대퇴골 원위부에서 발생한 1례에서 특이하게 경미한 골막반응을 보았다.

거대세포종의 치료방법은 소파술, 소파술 및 골이식술, 절제술, 절제술 및 골이식술, 관절유합술, 절단술, 방사선요법등의 여러 방법이 있다.

Prossor<sup>26)</sup>는 방사선요법이 가장 좋은 치료방법이라 하였으나 Stewart와 Richardson<sup>33)</sup> 이후 여러 학자들은 오히려 악성 변화를 조장한다고 하였고 Bogumill<sup>19)</sup> 등은 방사선조사후 폐전이를 일으킨 례를 보고하였으며, Rileg<sup>30)</sup> 등도 연부조직으로 파급되어 재발을 일으킨 례를 보고하면서 다만 외과적 치료가 불가능한 부위에 한하여 시행할 것을 권고하였다. 최근에 Bell<sup>6)</sup> 등은 치료하기 어려운 거대세포종에서 Supervoltage 방사선요법으로 여러 부작용을 줄여 우수한 결과를 얻었다고 보고하였다.

Stewart와 Richardson<sup>33)</sup>이 소파술로만 치료하였을 때 재발율이 높다고 보고한 이래, Mnaymneh<sup>25)</sup> 등은 Grade I과 Grade II에서 소파술을 시행하였을 때 53~66%의 재발율을 보였고 악성 변화가 1례 있었다고 보고한 바 있다. 그후 Goldenberg<sup>14)</sup> 등도 소파술만으로는 적절한 치료가 될 수 없다고 하였다.

Parrish<sup>25)</sup>는 광범위한 병소절제와 다량의 골이식술을 병행하여 좋은 결과를 얻었다고 보고하였으나 다른 저자들<sup>3)22)</sup>은 이 경우에서도 31~58%의 재발율이 있음을 보고하였다. Ferry<sup>13)</sup> 이외에 많은 저자<sup>10)25)36)</sup>들은 광범위한 절제술과 골이식술을 시행하거나 또는 관절유합술을 병행하여 재발을 방지하려고 노력하였다. Pauker<sup>26)</sup>는 광범위 절제후 절제된 골편을 옮긴후 다시 골편을 병소부위에 이식하고 부족한 부위는 다른 신선한 골로 이식하여 좋은 결과를 얻었다고 보고하였다.

Larsson<sup>19)</sup> 등은 일차적 치료로, 광범위 절제술 및 prosthesis 대치술이 좋은 방법으로서 25세 이상의 환자에서 적응이 된다고 하였으며, Campbell과 Akbarnia<sup>11)</sup>도 광범위 절제술 및 경골 이식술을 병행하여 장시간 재발이나 악성 변화는 없었다고 하였다. Marcove<sup>20)</sup>은 소파술후 골종양의 내벽에 액체질소를 넣어 냉동소작한 부위로부터 2~3cm까지 골을 좌멸시킨후 골이식을 시행하는 방법을 보고하였다.

Kraft와 Levinthal<sup>18)</sup>이 Acryl이나 금속으로 골결손을 대치하여 사용하리라, Burrow<sup>10)</sup>은 9례에서 Endoprosthesis를 시행하여 좋은 결과를 얻었음을 보고하였다. Persson과 Wouters<sup>27)</sup>는 6례의 환자에서 광범위 소파술 및 골시멘트 충전술로 양호한 결과를 얻었음을 보고하였다.

재발율은 저자나 치료방법에 따라 차이가 많으며 Stewart와 Richardson<sup>33)</sup>, Mnaymneh<sup>25)</sup>, Nasca와 Fetter<sup>24)</sup>는 재발율과 Grade는 서로 밀접한 관계가 있다고 한 반면에, Goldenberg<sup>14)</sup> 등은 서로 관계가 없다고 하였다. 국내에서는 한<sup>5)</sup> 등이 Grade II에서 가장 높은 재발율을 보고하였다. 저자의 증례에서는 재발은 소파술과 골이식을 시행한 5례에서 3례가 있었으며, 전체적으로 27.3%의 재발율을 보였고 소파술과 골시멘트 충전술을 한 경우와 절제술을 시행한 례에서는 재발은 보이지 않았다. 재발은 최저 9개월 최고 4년후에 나타났으며 2례는 조직학적 Grade가 명시되지 않았고 1례는 Grade II로 재발과 Grade간의 연관관계를 살필 수 없었다. 재발한 3례의 치료로는 광범위 소파술과 골시멘트 충전술이 2례, 광범위 소파술과 골이식이 1례였으며 재발은 볼 수 없었다.

악성변화는 Stewart와 Richardson<sup>33)</sup>이 방사선조사후 육종으로 변한 례를 보고하였으며, Mnaymneh<sup>25)</sup>, Schajowicz<sup>35)</sup> 및 Larsson<sup>19)</sup> 등은 약 10%에서 악성변화를 일으키며 대부분 섬유성 육종으로 변하는 것을 관찰하였다. 저자의 경우에는 적은 증례와 비교적 단시간의 추시기간이지만 악성변화를 관찰할 수 없었다.

## 결 론

1980년 1월부터 1986년 5월까지 본원 정형외과에 입원치료한 환자중 조직검사를 시행하여, 거대세포종으로 확진된 12례를 비교분석하여 다음과 같은 결론을 얻었다.

1) 연령은 20대에서 41.7%로 가장 많았으며, 남녀비는 1:1.4로 차이가 없었다.

2) 발생부위는 대퇴골 전자부가 3례로 가장 많았으며, 슬관절부위에서는 총 4례가 관찰되었다.

3) 총 12례중 11례에서 치료를 시행하였으며, 소파술 및 골이식술 5례, 소파술 및 골시멘트 충전술 2례, 완전절제술 2례, 국소절제술 1례 및 방사선치료가 1례였다.

4) 재발은 소파술 및 골이식술을 시행한 5례중 3례에서 발생하였으며 2차적 치료로는 소파술 및 골시멘트 충전술이 2례, 광범위 소파술 및 골이식술이 1례였다. 최소 6개월이상 추시한 현재까지 재발은 없었다.

## REFERENCES

- 1) 김남현·고재현 : 거대세포종에 관한 임상적 고찰(치료와 예후를 중심으로). 대한정형외과학회지, 1978 ; 13-4 : 579~588
- 2) 노권재·김남현·신정순·정인희 : 골종양에 대한 임상적 고찰. 대한정형외과학회지, 1977 ; 12-4 : 601~618
- 3) 석세일·정문상·한태륜·김용훈 : 비골 이식술로 치료한 요골 원위부 거대세포종. 대한정형외과 학회지, 1981 ; 16-3 : 678~684
- 4) 한성호 : 거대세포종의 임상적 관찰. 대한정형외과학회지, 1975 ; 10-1, 13~16
- 5) 한창동·박병문·원예연 : 거대세포종에 관한 임상적 고찰. 대한정형외과학회지 제 4 호, 1987 ; 983~991
- 6) 최기홍·강충남·왕진만·김충봉 : 골종양의 통계적 고찰. 대한정형외과학회지, 1979 ; 14-2 : 241~247

- 7) Aegetter, E. and Kirkpatrick, J.A. Jr : *Orthopaedic Diseases. 14th Ed. Philadelphia, W.B. Saunders Co. 1975.*
- 8) Bell, B.S., Harwood, A.R., Goodman, S.B. and Fornasier, A.L : *Supervoltage Radiotherapy in the Treatment of Difficult Giant Cell Tumor of Bone. Clin. Orthop., 1983 ; 174 : 208~216*
- 9) Bogumill, G.P., Schultz, M.A. and Johnson, L. C : *Giant Cell Tumor. A Metaphyseal Lesion. J. Bone and Joint Surg., 1972 ; 54-A : 1558*
- 10) Burrow, H.F., Wilson, J.N. and Scales, J.T : *Excision of Tumors of Humerus and Femur. With Restoration by Internal Prosthesis. J. Bone and Joint Surg., 1975 ; 57-B : 148*
- 11) Campbell, C.J. and Akbarnia, B.A : *Giant Cell Tumor of the Radius Trated by Massive Resection and Tibial Bone Graft. J. bone and Joint Surg., 1975 ; 57-A : 928*
- 12) Dahlin, D.C., Cupps, R.C. and Johnson, E.W : *Giant cell tumor. A Study of 195 Cases. Cancer, 1970 ; 25 : 1016~10170*
- 13) Ferry, A.M : *Giant cell Tumor-Surgery in the Long Bones. Clin. Orthop., 1968 ; 56 : 57*
- 14) Goldenberg, R.R : *Giant cell Tumor of Bone. An Ananalysis of Two Hundred and Eighteen Cases. J. Bone and Joint Surg., 1970 ; 52-A : 619~664*
- 15) Jacobs, P : *The Diagnosis of Osteoclastoma : A Radiological and pathological Correlation. British J. of Radiology. 1972 ; 45 : 121*
- 16) Johnson, K.A. and Riley, L.H : *Giant Cell Tumor of Bone. J. Bone and Joint surg. 1069 ; 51-A : 1030*
- 17) Johnston, J : *Giant Cell Tumor of Bone. The Role of the Giant cell in Orthopaedic pathology. Orthop. Clin. of N. am. 1977 ; 8-4 : 751~769*
- 18) Kraft, G.L. and Levinthal, D.H : *Acrylic Prosthesis Replacing Lower End of the femur for Benign Giant cell Tumor. J. Bone and Joint surg. 1954 ; 36-1 : 368*

- 19) Larsson, S.E., Lorentson, R. and Boquist, L : *Giant Cell tumor of Bone. A Demographic, Clinical and Histopathological Study of All Cases Recorded in the Swedish Cancer Registry for the Years 1958 through 1968. J. Bone and Joint surg.*, 1975 ; 57-A : 167~173
- 20) Marcove, R.C., Lyden, J.P., Huvos, A.G. and Bullough, P.B : *Giant Cell Tumors treated by Cryosurgery. J. Bone and Joint Surg.*, 1973 ; 55-A : 1633
- 21) McGrath, P.J : *Giant cell Tumor of Bone. An analysis off Fifty-two Cases. J. Bone and Joint Surg.* 1972 ; 54-B : 216~229
- 22) Mirra, J.M., Gold, R.H. and Marcove, R.C : *Bone tumors. 1st. Ed. pp.332~371, Philadelphia, J.B. Lippincott Co., 1980.*
- 23) Mnaymneh, W.A., Dudley, H.R. and Mnaymneh, L.G : *Giant Cell Tumor of Bone. J. Bone and Joint Surg.*, 1964 ; 46-A : 63
- 24) Nasca, R.J. and Fetter, B : *Giant Cell Tumor of Bone. J. Bone and Joint Surg.*, 1968 ; 50-A : 1484
- 25) Paarish, F.F : *Treatment of Bone Tumors by Total Excision and Replacement with Massive Autologous and Homologous grafts. J. Bone and Joint Surg.*, 1949 ; 48-A : 241~251
- 26) Pauker, E : *Giant cell Tumor of Tibia. J. Bone and Joint Surg.*, 1971 ; 53-B : 558
- 27) Persson, B.M. and Wouters, H.W : *Curettage and Acrylic Cementation in Surgery of Giant Cell Tumors of Bone. Clin. Orthop.*, 1976 ; 120 : 125~133
- 28) Prossor, T.M. : *Treatment of Giant Cell Tumors of Bone. J. Bone and Joint Surg.*, 1949 ; 31-B : 241
- 29) Reddy, C.R.M., Bao, P.S. and Rajakumari, K : *Giant Cell Tumors of Bone in south India. J. Bone and Joint Surg.*, 1974 ; 56-A : 617~619
- 30) Riley, L.H., Hartman, W.H. and Robinson, R. A : *Soft Tissue Recurrence of Giant Cell Tumor of Bone after Irradiation and Excision. J. Bone and Joint Surg.*, 1967 ; 49-A : 365
- 31) Schajowicz, F. : *Current Trends in the Diagnosis and Treatment of Malignant Bone Tumors. Clin. Orthop.*, 1983 ; 180-220~252
- 32) Simurda, M.A : *Giant Cell Tumor of Bone in Canada. J. Bone and Joint Surg.*, 1970 ; 52-B : 584
- 33) Stewart, M.J. and Richardson, T.R : *Giant Cell Tumor of Bone. J. Bone and Joint Surg.*, 1952 ; 34-A : 372
- 34) Sung, H.W., Kuo, D.P., Shu, W.P., Chai, Y.B., Liu, C.C, and Li, S.M : *Giant Cell Tumor of Bone. An Analysis of Two-Hundred and Eight Cases in Chinese Patients. J. Bone and Joint Surg.*, 1982 ; 64-A : 755~761
- 35) Tuli, S.M., Varma, B.P. and Srivastava, T.P : *Giant Cell Tumor of Bone and Evaluation of Treatment. J. Bone and Joint Surg.*, 1974 ; 56-B : 777
- 36) Wearne, W.M : *Giant Cell Tumor of Bone. J. Bone and Joint Surg.*, 1968 ; 50-B : 676