

Chymopapain이 중추 및 말초신경에 미치는 영향에 관한 실험적 연구

이화여자대학교 의과대학 정형외과학교실

왕 진 만

= Abstract =

The Experimental Study on Central & Peripheral Nerve Tissue Responses to the Chymopapain in Rabbits

Jin Man Wang

Department of Orthopaedic Surgery, College of Medicine, Ewha Woman's University

The treatment of herniated lumbar disc has been a challenging problem in spite of various methods of treatments such as conservative, chymopapain injection, percutaneous automated nucleotome method and surgical removal of discs. Among the above listed treatment, Smith and Brown reported the clinical experience by way of intradiscal injection of chymopapain with beneficial result and clinical reports followed thereafter.

On the other hand, the serious neural adverse effects were reported by Smith laboratories since the clinical application of chymopapain such as transverse myelitis, paralysis, seizures and hemiplegia which is not fully clarified but may be due to chymopapain itself and improper technique. This study was carried out to clarify the effect of chymopapain on the spinal cord and peripheral nerves by way of application topically in rabbits.

The results were as follows :

- 1) There were no abnormal gross or histological findings when the chymopapain was spread around the sciatic nerve and spinal cord extradurally.
- 2) In the group of the chymopapain injected into the sciatic nerve sheath, there was immediate nerve paralysis and severe necrosis of the axon. But the schwann's sheath was intact and no hemorrhage was observed.
- 3) In the group of intradural chymopapain injection, there was massive hemorrhage, perivascular neutrophil infiltration and necrosis of the gray mater of spinal cord.

In conclusion with this experimental study, the chymopapain induced peripheral neuropathy followed by axonal necrosis when injected into peripheral nerve. The central neuropathy was developed with hemorrhage and necrosis of the gray mater of the cord when the chymopapain injected intradurally.

KEY WORDS : Chymopapain · Central and peripheral nerve.

요통을 일으키는 원인은 다양하며 추간판성 요인으로 발생하는 추간판탈출증은 요통의 대표적인 질환이다. 추간판탈출증의 치료에서 현재까지 대표적인 치료로는 대증요법, 수핵용해술, 경피적수핵제거술 및 수술적 방법등으로 나눌수 있다.

Leon등⁷⁾은 척추의 추간판은 10대 후반부터 퇴행성 변화가 시작되며 수핵기질의 주성분인 acid protein polysaccharide중 hexosamine, galactosamine 및 chondroitin sulfate의 점진적인 감소로 퇴행성 변화가 시작된다고 하였다. 이러한 생화학적인 기질의 감소로 추간판의 퇴행성 변화로 인한 불균형적인 압력으로 수핵의 변성 및 탈출을 일으켜서 요통이 발생된다. 추간판탈출증의 치료방법에서 최근 수핵을 용해시키는 섬유용해 효소인 chymopapain을 수핵내에 직접주입하는 비수술적인 방법이 임상에서 많이 사용되고 있으며 효능도 적응증만 선택하여 시술하면 만족스러운 결과를 얻는다고 한다. Chymopapain은 cortica papaya 식물열매에서 추출된 단백 분해효소로서 용해소와 다른 펩수아미노산을 함유하고 있다.

Stern¹⁴⁾의 실험에서 chymopapain은 수핵내에서 long-chain mucopolysaccharide를 연결하는 비교원성 단백질을 용해시켜 mucopolysaccharide를 분리시키고, 양전기를 가지는 chymopapain이 음전기의 mucopolysaccharide와 결합하여 수핵내에 있는 proteoglycan을 가수분해 및 용해를 통하여 수분과의 결합능력을 억제하고 수분의 삼투작용을 저하시켜 수분의 흡수를 감소시킴으로서 추간판내압을 감소시키는 작용이 있다. 이러한 효과로 chymopapain이 추간판탈출증의 치료에서 만족스러운 결과를 얻었으며 비수술적으로 조작이 간편하여 임상적으로 많이 사용되고 있으나 이 약제가 척수경막이나 신경조직내로 잘못 주입될 경우 심각한 신경마비증세를 일으킨 보고도 있어 세심한 주의가 요구된다. 이에 저자는 chymopapain(DISKEN[®]), 을 척수경막, 말초신경초내 그리고 주위에 주입하였을때 일어나는 이학적 소견 및 조직학적 소견을 관찰하기 위하여 본 연구에 착수하였다.

실험동물은 체중 2.0kg 내외의 성숙가토 30마리를 암수구별없이 10마리씩 3군으로 구분하였으며 실험기간중에는 일정한 사료로 사육하였고 사육장내에서는 자유롭게 활동을 허용하였다.

실험방법으로는 가토의 이개정맥에 30~35mg/kg의 thiopental natrium을 주입하여 전신마취하고 좌골신경 주사군은 둔부 체모를 제거하고 척수신경군은 흉요추부의 체모를 제거하였다. 멸균조작하에 좌골신경과 척수신경을 노출하였다. 대조군인 I 군은 10마리중 5마리는 0.2ml의 증류수를 좌골신경초내에 주입하여 I-A군으로하고 나머지 5마리는 동일한 방법으로 신경초주위에 살포하여 I-B군으로 하였다. 실험군인 II군은 I 군과 동일한 방법으로 chymopapain 2mg을 0.2ml 증류수에 희석하여 좌골신경초내 및 주위에 각각 주입하여 II-A군 및 II-B군으로 하였다. 실험군 III군은 제 12흉추와 제 1요추를 정중절개하고 극돌기를 제거한후 경막을 노출시키고 II군과 동량의 chymopapain을 경막내 주입하여 III-A군, 경막주위에 살포하여 III-B군으로 하였다. 실험후 창상감염을 예방하기 위하여 200mg의 chloramphenicol을 5일간 근육주사 하였다. 모든 실험동물은 술후 4주까지 이학적 소견을 관찰하였고 실험 1주 및 4주에 실험동물을 희생시켜 각군의 조직변화를 관찰하였다.

대조군과 실험 II군에서는 약물 주입부위의 좌골신경을 실험 III군에서는 약물이 주입된 척수를 1cm정도 채취하여 10% formalin액에 고정하여 hematoxylin-eosin 염색법과 도은 염색법(silver impregnation)으로 염색하여 각군에서의 조직변화를 관찰하였다.

성 적

1. 이학적 소견

제 I 군 : 좌골신경초내 그리고 신경초주위에 식염수를 주입한 대조군 I-A군, I-B군 모두에서 4주간의 실험기간중 하지의 근력약화와 같은 이상소견은 발견할 수 없었으며, 정상활동이 가능하였다.

제II군: 좌골신경초내 그리고 신경근 주위에 chymopapain을 주입한 실험군 II-A군에서는 주입후 신경마비가 일어나 정상보행이 불가능하였으며 주입 1주부터는 4마리에서 족저부에 괴사가 나타났으며 주입 4주까지 좌골신경마비증상은 지속되었다. II-B군에서는 대조군과 마찬가지로 전례에서 하지에 이상이 발견되지 않았다.

제III군: 척수경막내 그리고 척수경막 주위에 chymopapain를 주입한 실험군 III-A군에서는 2마리는 주입후 즉시 죽었고 나머지 3마리는 주입직후 양하지 완전마비를 일으켰으며 이들도 24시간내에 모두 죽었다. III-B군에서는 주입후 모두 정상활동을 하였으며 마비도 발생되지 않았다.

2. 주입부위의 육안적 소견

제I군: 모든례에서 주입 1주 및 4주에서 특이한 변화를 발견할 수 없었다.

제II군: II-A군은 주입 1주와 4주에서 주입부의 신경은 윤택과 탄력이 감소됨과 함께 신경위축이 있었다. II-B군에서는 주입부의 신경은 주위조직과 유착을 일으키고 있었으나 신경자체에는 특이소견을 발견할 수 없었다.

제III군: III-A군에서는 척수경막내에 출혈을 관찰할 수 있었고 III-B군에서는 척수경막이 주위조직과 유착을 일으키고 있었다.

3. 조직학적 소견

제I군: 주입 1주와 4주의 조직소견상 모든례에서 특이한 조직학적 소견을 발견할 수 없었다(Fig. 1-A, B).

제II군: II-A군은 주입 1주에는 심한 축색의 괴사 소견이 보이나 Schwann초에는 이상없었고 신경섬유속은 심한 부종을 나타내고 있었고 일부에서는 이물 반응을 나타내었다. 대부분의 신경초는 이상이 없었다. 주입 4주에도 축색의 괴사가 지속되었으며 Schwann초와 미세혈관의 증식을 볼 수 있었다(Fig. 2-A, B, C, D). 제II-B군에서는 주위조직과의 유착 및 세포침윤을 볼 수 있었으나 신경자체에는 이상소견을 관찰할 수 없었다(Fig. 2-E).

제III군: III-A군은 주입 즉시 죽은 3마리에서는 척수내 회백질에 심한 출혈이 관찰하였으며(Fig. 3-A, B), 주입 24시간내에 죽은 례에서는 출혈로 인한 조직의 괴사 소견을 볼 수 있었고, 특히 괴사부위 및 혈관주

위에 심한 호중구의 침윤을 관찰할 수 있었다(Fig. 3-C, D). III-B군에서는 모든 례에서 이상소견을 관찰할 수 없었다(Fig. 3-E).

고 안

요통을 일으키는 원인은 다양하며 추간관성 요인으로 발생하는 요추간판탈출증은 요통의 대표적인 질환이다. 요추간판탈출증은 정상 요추운동에 장애를 일으켜서 사회경제적으로 막대한 손실을 일으키며 정신적인 문제까지도 일으킬 수 있는 심각한 문제를 내포하고 있다. 추간관은 추체사이에서 원활한 운동을 도모하여 충격을 완화시키는 작용이 있다.

수핵탈출증의 치료중에서 현재까지 대표적인 치료로는 대중요법으로 80%에서 치료효과를 얻고 있으며 그외에 chymopapain을 이용한 수핵용해술, 경피적수핵제거술 및 수술적 방법등으로 치료한다.

Chymopapain은 Jansen과 Ball⁶⁾에 의해 papaya열매에서 처음 추출되었으며 의학적인 사용뿐만아니라 연육소로도 사용되고 있다. chymopapain은 일종의 단백질 분해 효소로서 Thomas¹⁵⁾는 천연 papain을 토끼의 정맥내에 주사한바 토끼의 양쪽귀가 꼬부라 들었으며 18시간에는 귀가 축 늘어졌으나 3~4일 경과후에는 다시 귀가 정상으로 회복되었다고 보고하였다.

Smith¹²⁾¹³⁾는 동물실험에서 chymopapain이 수핵을 용해시켜 chondroitin sulfate와 keratan sulfate를 유리시킨다는 사실을 입증하여 이를 임상에 응용하기 시작하였다.

Stern¹⁴⁾은 양전기를 가지는 chymopapain을 추간관내에 주입하면 long chain mucopolysaccharide를 연결하고 있는 비교원단백을 용해시켜 음전기의 mucopolysaccharide로 분리시키고 이와 결합하여 수핵내에 있는 proteoglycan을 가수분해 및 용해시켜 수분과 결합하는 능력을 잃게되어 추간관내 압력을 감소시키며 따라서 추간관내의 용적이 감소되어 신경압박증상이 소실된다고 하였다.

Garvin 및 Jennings⁹⁾은 개의 추간관내에 chymopapain을 주입하여 9일후에 추간관 간격이 좁아졌으며 6개월후에 간격이 정상으로 회복되었다고 보고하였다. Chymopapain은 수핵탈출의 형태중 돌출형에서만 적용되며 파열형에서는 섬유윤의 파열로 chymopapain이 추간관외로 새어나가서 심한 합병증을 야기시킬 수

있다. McCulloch 및 Macnab⁸⁾은 일부분이 추간판 밖으로 확산되어 혈장내에서 면역학적 반응물질로 작용할 수 있으나 혈장내 alfa-2-macroglobulin의 억압작용과 낮은 농도때문에 일부분의 chymopapain이 추간판 밖에서 단백질 분해 능력을 나타낼 수 있는 가능성은 아주 희박하다고 하였다. Ford³⁾는 Chymopapain은 섬유조직을 용해시키지 못하기 때문에 다른조직에는 작용할 수 없다고 하였다. Shields¹¹⁾는 척수경막내로 주사되었을 때는 미세혈관을 파열시켜 지주막하출혈을 일으키고 지주막염등의 부작용으로 하지마비를 일으킬 수 있다고한다.

Smith¹³⁾는 치료중 주입 10일후에 하반신 마비를 보고하였고, 마비 발견 즉시 추궁절제를 하고 척수경막내를 관찰한바 출혈성 지주막염(hemorrhagic arachnoiditis)이 원인이었다고 보고하였으며, Eguro²⁾는 chymopapain 주입 21일에 하반신 마비가 발생한 례를 보고하였다. 또한 Travenol 연구소에 의하면 chymopapain자체의 과민반응을 일으켜서 사망하는 경우도 있다고 보고하였으나 현재까지 우리나라에서는 이로인한 사망경우는 보고 된바 없다. 그 이유는 우리나라에서는 항원이 될 수 있는 papaya 열매가 재배되지 않으며 육류섭취가 많은 구미인에서 연육제에 포함한 papain의 섭취가 항원에 노출되는 빈도가 우리보다 높은 것으로 추정된다.

수핵탈출증의 진단에 있어 그 유형이 파열형인지 또는 돌출형인지를 감별하기는 어려우며 이의 감별을 위하여 추간판조영술 또는 자가공명방사선등으로 구별하려는 노력이 경주되고 있으며 이들의 보조진단으로 어느정도 감별이 가능하다. 따라서 척수경막 또는 척추신경근으로 chymopapain이 흘러들어 가는 치명적인 합병증을 미리 예방할 수 있는 것이다.

본 연구의 목적은 이와같이 신경조직에 치명적인 변화를 일으킬 수 있는 합병증이 chymopapain시술시에 우발적으로 발생할 수 있다는 가능성에 착안하여 가도의 척수경막, 말초신경초내 및 그 주위에 chymopapain을 주입하였을때 각 신경조직의 변화를 관찰하여 임상에서 발생할 수 있는 문제들을 풀이할 목적으로 본 실험에 착수하였다. Garvin등⁵⁾은 chymopapain 1mg/kg를 개의 척수경막내에 주입한바 지주막을 영양하는 혈관에 파열이 생기고 이로 인한 뇌압 상승으로 개가 죽었으며, 주입전 뇌압이 45mmH₂O가 15분내에 10배로 변화된다고 하였고 소량인 0.25mg/kg의 중간

치사량을 척수경막내 주입한 경우에는 아무런 독성반응도 일어나지 않았다고 보고하였다. 본 실험에서 chymopapain 1mg/kg을 경막주위에 살포한 경우에는 신경장애를 일으키지 않았으나 척수경막내 주입한 경우에는 주입 즉시 회백질내에 심한 출혈현상을 볼 수 있었고 주입 24시간내에서는 회백질내의 출혈과 척수의 부분적 괴사를 관찰할 수 있었다. Shearly¹⁰⁾는 chymopapain이 모든 신경조직에 아주 심한 독성반응을 일으킨다고 하였으나 Garvin등⁵⁾과 Ford³⁾는 chymopapain은 말초신경에는 아무런 영향을 주지않는다고 하였다.

Rydevik등⁹⁾에 의하면 치료량을 말초신경에 투여하면 신경섬유의 변성변화와 신경전도에 장애가 나타나며 이것은 말초신경내에 있는 미세혈관의 손상으로 인한 순환장애가 원인이라고 설명하고 있다.

본 실험에서 chymopapain 1mg/kg을 좌골신경초 주위에 주입한 전 례에서는 육안적 또는 조직학적으로는 아무런 이상 소견을 발견할 수 없었으나, 좌골신경초내에 주입한 경우에는 신경조직의 심한 축색괴사가 나타났다. 그러나 Schwann초에는 이상소견이 없었고 주입 4주에는 신경재생의 소견이 나타났으나 육안적으로 신경마비 증상이 지속되었다.

본 실험의 결과에서 chymopapain을 척수경막과 말초신경초내에 주입하였을 경우 중추 및 말초신경 조직에 비가역적손상이 초래됨을 관찰하였고 특히 척수경막내에 주입시에는 미세혈관을 손상시켜 심한 출혈과 함께 척수의 회백질에 괴사를 일으키며 말초신경초내에 주입한 경우에는 미세혈관의 손상없이 축색괴사가 특징적인 소견임을 관찰하였다.

결 론

수핵탈출증 치료방법의 일종인 수핵용해술에 사용되는 섬유소 용해효소제인 chymopapain이 말초신경초와 척수경막내 그리고 말초신경초와 척수경막 주위에 주입하였을 때 중추 및 말초신경의 변화를 관찰하였다. 30마리의 성숙가토에 chymopapain을 좌골신경초 주위, 좌골신경초내, 척수경막내 그리고 척수경막 주위에 주입하여 신경조직의 육안적, 조직학적 변화를 관찰하여 다음과 같은 결과를 얻었다.

1) Chymopapain을 척수경막 주위와 말초신경초 주위에 주입한 경우 육안적 또는 조직학적으로 이상소

견을 발견할 수 없었다.

2) Chymopapain을 말초신경초내에 주입한 II-A군에서는 즉시 신경마비를 보였으며 조직소견상 축색의 괴사는 있었으나 Schwann초나 미세혈관에는 변화가 없었다.

3) Chymopapain을 척수경막내에 주입한 III-A군에서는 주입 24시간 이내에 실험동물이 죽었고 조직소견상 회백질의 괴사와 미세혈관의 손상으로 인한 출혈을 관찰할 수 있었다.

이상의 결과로 chymopapain이 척수경막내 및 말초신경초내 주입될 경우 중추 및 말초신경조직에 비가역적변화를 일으킬뿐만 아니라 특히 척수경막내 주입은 실험동물을 치사케할 정도로 심한 합병증을 유발시킬 수 있다는 것을 알 수 있었다.

References

- 1) Brown JE : *Clinical studies on chemonucleolysis. Clin Orthop* 1969 : 67 : 94-99
- 2) Eguro H : *Transverse myelitis following chemonucleolysis. Report of a case. J Bone & Joint Surg* 1983 : 65A : 1328-1329
- 3) Ford LT : *Experimental study of chymopapain in cats. Clin Orthop* 1969 : 67 : 68-71
- 4) Garvin PJ and Jennings RB : *Long term effect of chymopapain on intervertebral disks of dogs. Clin Orthop* 1973 : 92 : 281-295
- 5) Garvin PJ, Jennings RB, Smith L and Gesler RM : *Chymopapain. A pharmacologic and toxicologic evaluation in experimental animals. Clin Orthop* 1965 : 41 : 204-209
- 6) Jansen EF and Balls AK : *Chymopapain. A new crystalline proteinase from papaya latex. J Biolog Chem* 1941 : 137 : 459-460
- 7) Leon A, Facci L, Toffano G, Sonnino S and Tettamanzi G : *Activation of (Na⁺-K⁺) ATPase by nanomolar concentrations of GMI. J Neuro-Chem* 1981 : 37 : 350-357
- 8) McCulloch JA and Macnab I : *Sciatica and chymopapain. 103-207, Wilkins, 1983*
- 9) Rydevik B, Branemark PI, Nordborg C, McLean WG, Syostrand J and Fogelberg M : *Effects of chymopapain on nerve tissue. An experimental study on the structure and function of peripheral nerve tissue in rabbits after local application of chymopapain. Spine* 1976 : 1 : 137-148
- 10) Shearly CN : *Tissue reactions to chymopapain in cats. J Neurosurg* 1967 : 26 : 237-330
- 11) Shield CB : *Chemonucleolysis with chymopapain. Contempo Neurosurg* 1984 : 6 : 1-7
- 12) Smith L : *Enzyme dissolution of the nucleus pulposus. J Am Med Ass* 1963 : 187 : 137-140
- 13) Smith L : *Treatment of lumbar intervertebral disc lesions by direct injection of chymopapain. J Bone & Joint Surg* 1965 : 49-B : 502-519
- 14) Stern IJ : *Biochemistry of chymopapain. Clin Orthop* 1969 : 67 : 42-46
- 15) Thomas L : *Reversible collapse of rabbit ears after intravenous papain and prevention of recovery by cortisone. J Exp Med* 1959 : 104 : 245-252

□ Explanation of Figures □

- Fig. 1-A. Longitudinal section of sciatic nerve at 4 weeks after intra-sheath injection of distilled water showing normal nerve tissue(H & E, ×200).
- Fig. 1-B. Longitudinal section of nerve at 4 weeks after extra-sheath injection of distilled water showing normal nerve tissue(H & E, ×200).
- Fig. 2-A, B. Longitudinal section of sciatic nerve at 1 week after intra-sheath of chemopapain showing edema, vacuolization, necrosis and loss of axon but Schwann's sheath are well preserved(H & E, silver staining, ×200, ×400).
- Fig. 2-C, D. Longitudinal section of sciatic nerve at 4 weeks after intra-sheath of chemopapain showing fibrosis, loss of axon and repairing process with proliferation of capillary and Schwann's sheath but still necrotic lesions remained(H & E, silver staining, ×200, ×400).
- Fig. 2-E. Longitudinal section of sciatic nerve at 4 weeks after extra-sheath of chemopapain showing normal nerve fiber bundle, non-specific chronic inflammatory cell infiltration and adhesion in surrounding connective tissue(H & E, ×200).
- Fig. 3-A, B. Cross section of spinal cord at 24 hours after intra-dural injection of chemopapain showing hemorrhage, neutrophil infiltration and loss of neuron in gray mater(H & E, silver staining, ×200, ×400).
- Fig. 3-C, D. Cross section of spinal cord at 4 weeks after intra-dural injection of chemopapain showing marked edema, necrosis and lymphocytic infiltration in gray mater(H & E, silver staining, ×200, ×400).
- Fig. 3-E. Cross section of spinal cord at 4 weeks after extra-dural injection of chemopapain showing normal nerve tissue(H & E, ×200).

□ 왕진만 논문 사진 부도 (1) □

Fig. 1-A, B.


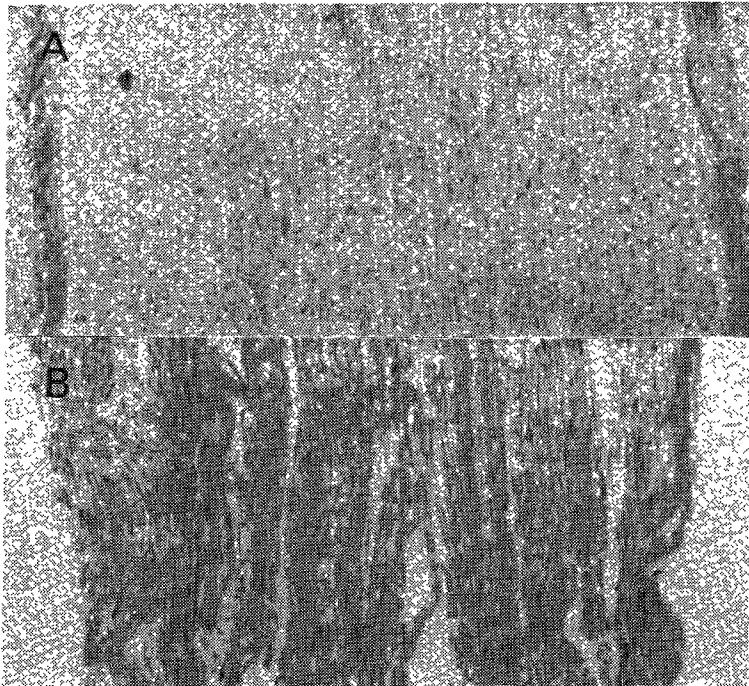


Fig. 2-A, B.



□ 왕진만 논문 사진 부도 (2) □

Fig. 2-C.




Fig. 2-D.





Fig. 2-E.



□ 왕진만 논문 사진 부도 (3) □

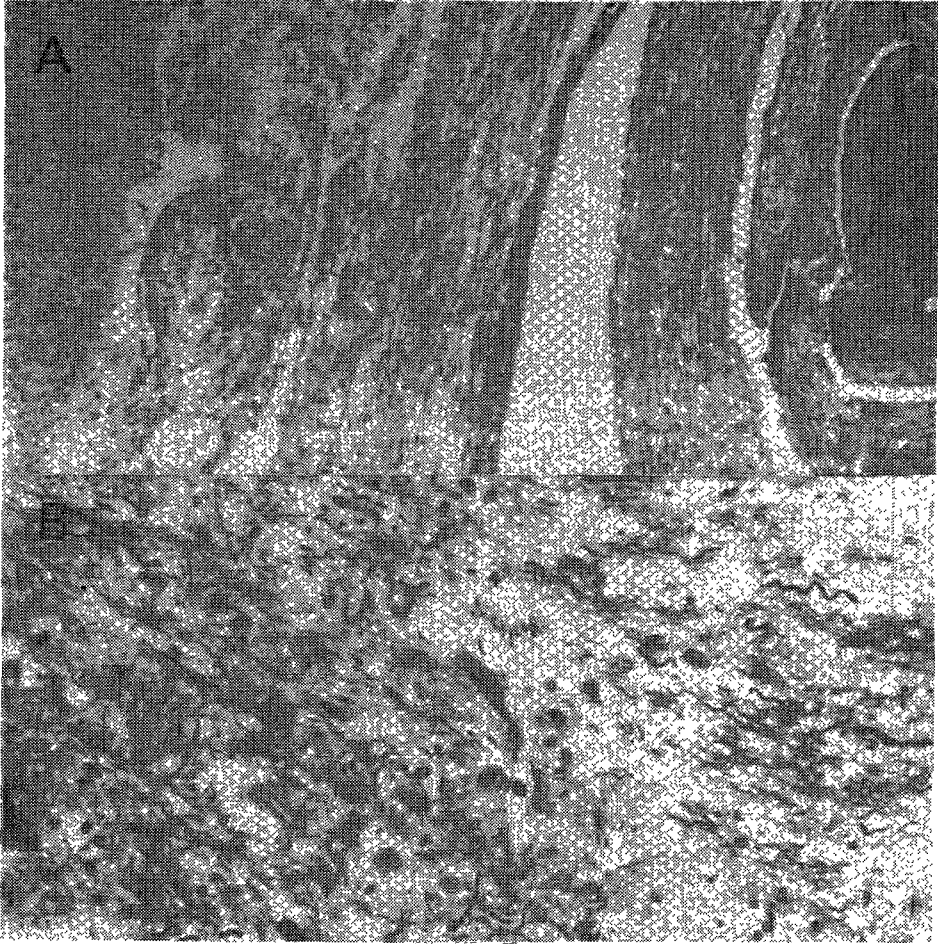


Fig. 3-A ,B.

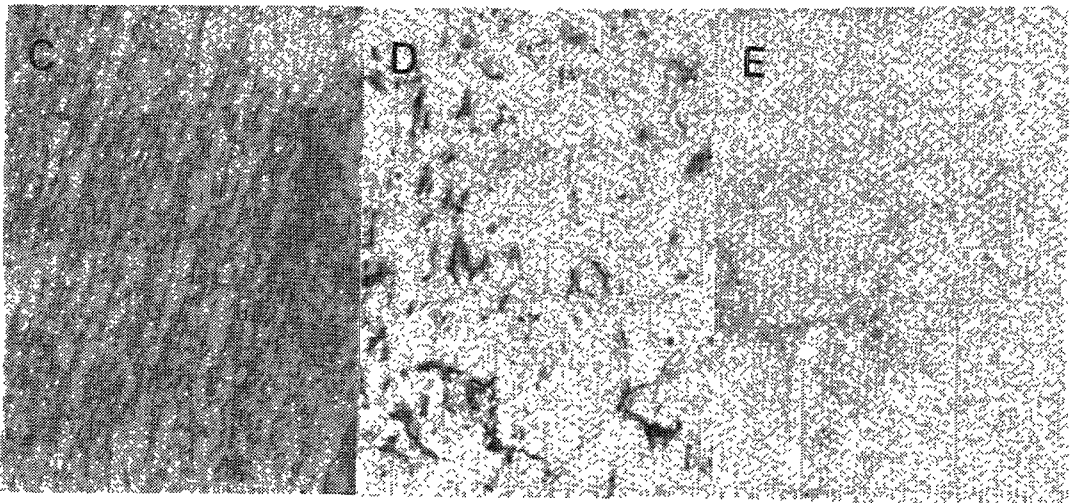


Fig. 3-C, D, E.