

하대정맥후 요관 2례

이화여자대학교 의과대학 비뇨기과학교실
이상양 · 서주태 · 심봉석 · 박영요 · 권성원

=Abstract=

Retrocaval Ureter : 2 Cases

Sang Yang Lee, Ju Tae Seo, Bong Suck Shim,
Young Yo Park, Sung Won Kwon

Department of Urology, College of Medicine, Ewha Womans University

Retrocaval ureter is a rare congenital anomaly that occurs in patients almost exclusively on the right side. The usual cause is the persistence of fetal posterior cardinal vein, then the ureter passes posterior to the vena cava and is deviated medially as the vena cava migrates medially to its normal position. This produces the typical S-shaped configuration of retrocaval ureter. Since 1893, when Hochstetter first described this condition, about 200 cases have been reported (8 cases in Korea).

Herein we will report on 2 cases with the brief review of literatures.

서 론

하대정맥후 요관은 1983년 Hochstetter¹⁾가 부검례에서 처음 보고한 이래 현재까지 약 200례만이 보고된 희귀한 선천성 요로기형이다. 이는 태생이 대정맥의 발생이상으로 요관이 하대정맥의 뒤쪽에 위치하게 됨으로써 폐색을 일으키고 수신증을 야기시키는 질환이나 배설성 요로촬영에서의 특이한 소견으로 인하여 비교적 쉽게 진단이 가능하다.

저자들은 희귀한 선천성 요로기형인 하대정맥후 요관 2례를 치험하였기에 문헌고찰과 함께 보고하는 바이다.

증 례

증 례 1

환 자 : 임○○, 19세, 여자.

주 소 : 간헐적 우측 측복부 동통.

현병력 : 내원 1개월 전부터 간헐적, 우측 측복부 동통이 있어서 타병원에서 시행한 배설성 요로촬영에서 우측 수신증 및 상부요관의 확장소견을 보여 전원됨.

이학적 소견 : 우측 측복부에 압통이 있음.

검사소견 : 일반혈액검사, 혈액화학검사 및 요검사는 정상이었고 요배양검사에서 균주는 자라지 않았다.

방사선검사 :

1) 배설성 요로촬영 : 좌측신은 정상 소견이나 우측신을 조영제 출현이 지연되고 8시간 지연상에서 신우 및 상부요관의 심한 확장과 제 3요추위치에서 요관이 내상부로 전위되어 “Reversed J shape”을 보이고 있고 그 하부로는 조영제의 배설이 보이지 않았다(Fig. 1).

2) 역행성 요로촬영 : 방광경 검사에서 양측 요

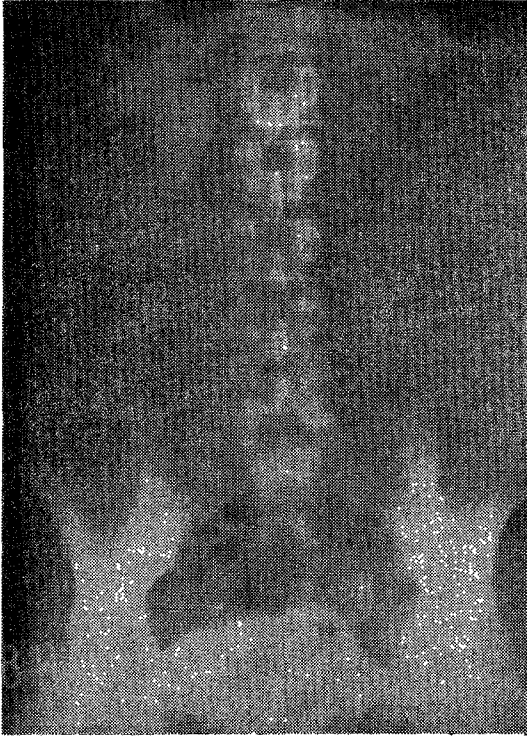


Fig. 1. Excretory urography shows marked dilatation of right renal pelvis and upper ureter and result in "Reversed J deformity".

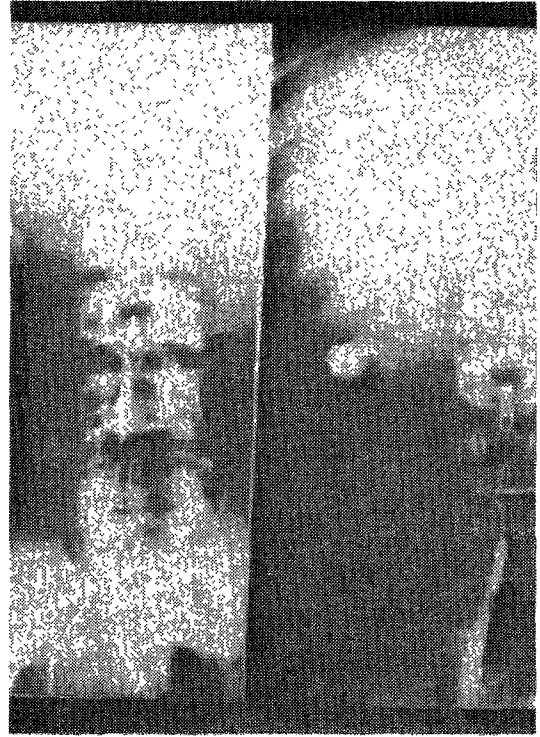


Fig. 2. Retrograde pyelography shows "S shape" curve of the ureter and medial deviation of the lower portion of ureter.

관구의 형태, 위치 및 요유출은 정상이었으나, 우측 요관은 제 3요추 부위에서 S자형의 만곡을 보이며 그 하부요관은 내측으로 전위되어 있다(Fig. 2).

3) 요관카테터 유치후 시행한 하대정맥촬영: 하대정맥뒤로 카테터가 삽입된 요관이 위치해 있는 것이 보였다(Fig. 3).

수술 및 경과: 우측 하대정맥후 요관으로 진단하고 우측 늑골하 절개후 하대정맥과 요관을 박리하였다. 하대정맥 후방에 위치한 요관분절은 일부 섬유화된 소견을 보이고 상부요관은 심하게 확장되어 있으며 하부요관은 정상으로 주행하고 있었다(Fig. 4). 요관 부분절제후 요관부목 삽입후 단단 분합하였다. 환자는 술후 8일째 문제가 없어 퇴원하였고 술전의 증상이 완전히 소실되었으며 1개월 후 요관 stent를 제거하였다. 3개월째 시행한 배설성 요로촬영에서 수신증이 현저히 감소하였고 요관의 주행경로도 정상으로 되었다(Fig. 5).

증 례 2

환 자: 장○○, 30세, 남자.

주 소: 간헐적 양측 측복부 동통.

현병력: 5년전부터 우측 측복부 동통이 있었으며, 3개월전에 발생한 좌측 측복부 동통을 주소로 내원함.

이학적 소견: 좌측이 우측보다 심한 측복부 압통이 있었음.

검사소견: 요검사에서 고배율 검경하 10~12개의 적혈구가 보였고 그외 특이소견 없었음.

방사선 소견:

1) 배설성 요로조영술: 단순복부촬영에서 좌측 골반강내에 콩알크기의 석회화음영이 보이고 조영제 주입후 좌측은 석회화음영 상부로 지연배설이 보이며 우측은 수신증과 상부요관의 심한 확장 및 Reversed J형을 보여준다(Fig. 6).

수술 및 경과: 배설성 요로촬영만으로 우측 하

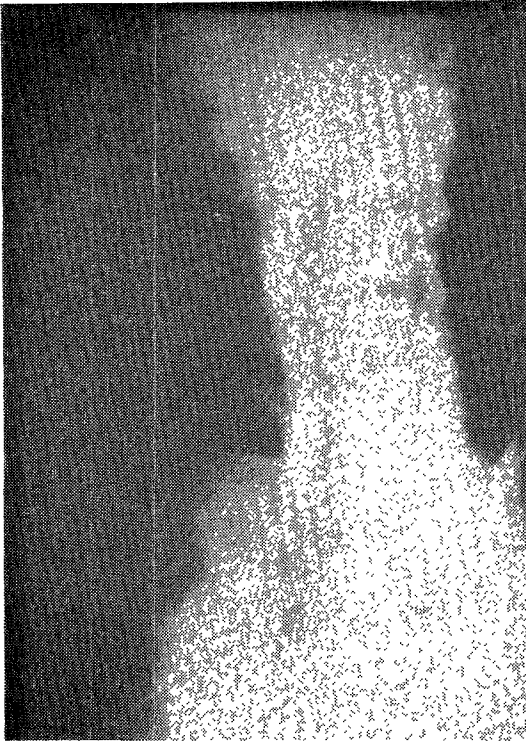


Fig. 3. Venacavography with ureteral catheterization, Lateral view, shows the ureter course posterior to the inferior vena cava.

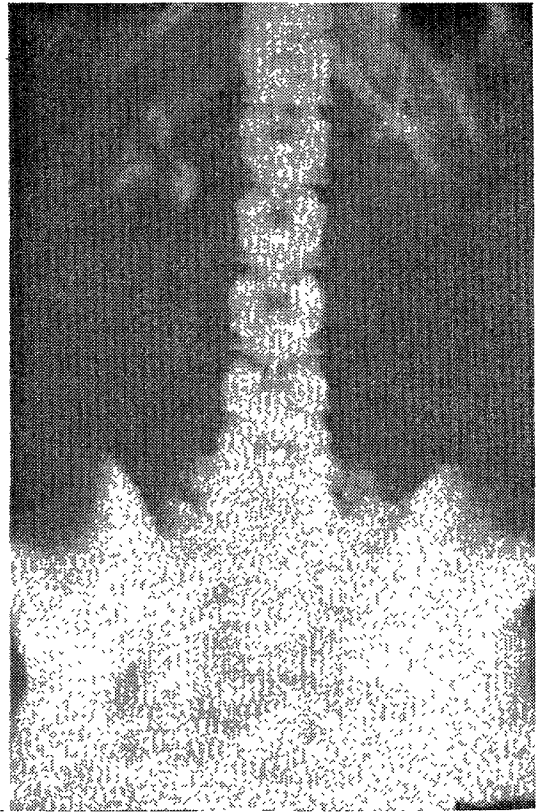


Fig. 5. Excretory urography on postoperative 3 months shows improved hydronephrosis of the pelvis and ureter and normal ureter course.

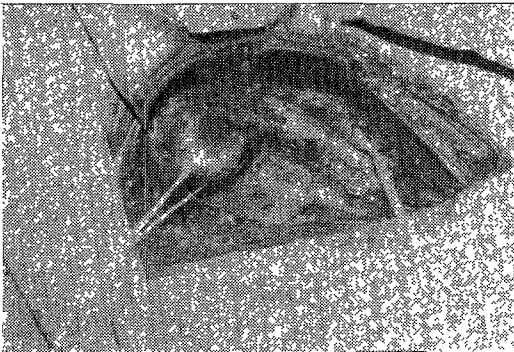


Fig. 4. Operative findings demonstrates the relation between ureter and inferior vena cava (arrow: IVC).

대정맥후 요관과 좌측 하부 요관결석으로 진단하고 좌측은 요관경하배석술로 결석을 제거한후 동시에 우측은 측복부 절개로 하대정맥후 요관의 절제 및 stent 유치한 단단문합술을 시행하였다. 환

자는 술후 8일째 아무 문제없이 퇴원하였으며 현재 추적 관찰중이다

고 안

하대정맥후 요관은 태생기 정맥계의 발육이상으로 생기는 선천성 요로기형으로 그 빈도는 1/7,000명, 부검례에서는 1/1,500에 나타나는 매우 희귀한 질환이다²⁾. 발생기전은 정상 발생과정에서는 소실되어야할 요관의 앞쪽에 위치한 하부 주정맥이 계속 남아서 하대정맥을 형성함으로써 요관이 하대정맥의 뒷쪽에 위치하게 되어 요관이 하대정맥에 의해 눌러져서 수신증을 유발하게 된다³⁾. 성별빈도는 여자보다 남자에서 2.8배 호발하고⁴⁾ 선천성기형임에도 불구하고 30대에 이르러서 많이 발견되는데 저자들의 경우도 나이가 19세와 30세

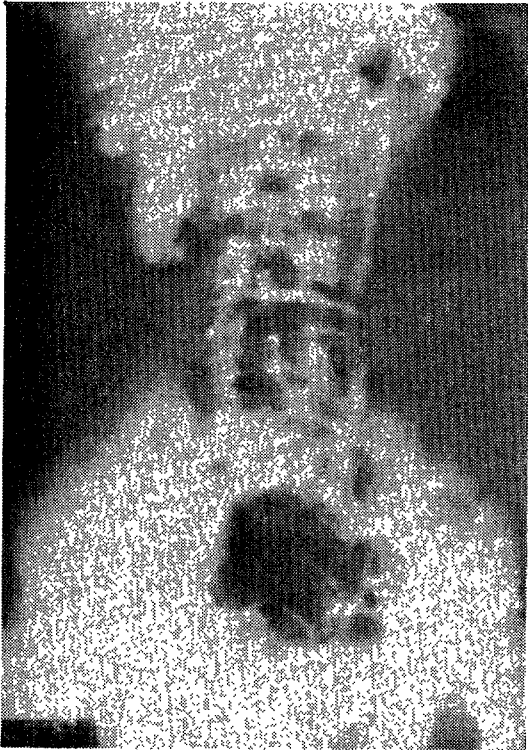


Fig. 6. Excretory urography of case 2 shows typical "Reversed J shape" right ureter and left distal ureter stone.

였다. Situs inversus의 경우를 제외하고는 모두 우측에서 발생한다고 하며⁵⁾, 증상은 측복부 동통이 70%, 반복요로감염 24%, 혈뇨 22% 등이 주로 나타나며⁴⁾ 본예에서는 모두 측복부 동통을 주소로 내원하였다.

1976년 Kenawi등⁴⁾은 하대정맥후 요관을 두 종류로 분류하여 Type I(low loop)은 심한 상부요관의 확장과 제3, 4 요추부위까지의 주행을 보이는 것으로 본예는 모두 여기에 속했으며 수술적 교정을 요하는 경우가 많다. Type II(high loop)은 신우와 요관이 같은 높이에서 주행하여 하대정맥 뒤로 지나가므로 폐쇄를 적게 일으켜 수술이 불필요한 경우가 많다⁶⁾.

진단은 배설성 요로촬영에서 전형적으로 심하게 확장된 상부요관이 점차적으로 가늘어지면서 제 3 혹은 제 4 요추부위에서 내측으로 주행하여 Reversed J 형을 보인다. 확진을 위해서는 역행성 요관촬영과 하대정맥촬영을 동시에 하여 요관이 하대

정맥의 뒤로 주행하는것이 발견되면 된다. 전산화 단층촬영은 필요치 않으나 비침습적인 방법이어서 시행해볼 수 있다고 한다⁷⁾.

치료는 수신증이 심하지 않고 증상이 없을때는 치료가 필요치 않고, 심한 수신증과 신의 위축이 있고 반대측이 정상일때 신적출술 까지도 하여야 하나⁸⁾ 대부분은 교정수술로 치료될수 있다. 수술 방법은 일반적으로 transabdominal approach⁸⁾가 권유되나 대부분 측복부 절개로 가능하며 제일 많이 이용되는 방법은 Harill⁹⁾에 의하여 소개된 방법으로 하대정맥후 요관과 신우를 분리하여 하대정맥 앞에서 재문합하여 주는 방법으로 이 때에 하대정맥후 요관분절은 무기능 분절이거나 섬유화 등이 심하고 정맥과의 박리가 어려우므로 그대로 놓아두는 것이 적절하다고 한다. 그러나 다른 학자들은 요관의 절단시 요관 혈류공급의 차단이 오며 요관의 연동운동에 지장을 주므로 하대정맥의 절제후 재문합방법을 주장하기도 하나 이런 경우에는 무기능 분절이 없어야되므로 많이 이용되지 않고 있다¹⁰⁾.

결 론

저자들은 최근 비교적 드문 선천성 요로기형인 하대정맥후 요관 2례를 치험 하였기에 문헌고찰과 함께 보고하는 바이다.

References

- 1) Hochstetter F: *Beitrage Zur Entwicklungsgeschichte des Venensystems Amnioten: III. Morphologisches Jahrbuch* 1893: 20: 543-548
- 2) Heslin JE, Mamonas C: *Retrocaval ureter: Report of four cases and review of literature. J Urol* 1951: 65: 212-222
- 3) Walsh PC, Gittes RF, Perlmutter AD, Stamey TA: *Campbell's Urology 5th ed., Philadelphia, WB Saunders, 1986: pp1742-1744*
- 4) Kenawi MD, Williams DI: *Circumcaval ureter: Report of four cases in children with review of literature and new classification. British J Urol* 1962: 88: 484-487

- 5) Brooks RJ : *Left retrocaval ureter associated with situs invertus. J Urol* 1962 : 88484-487
- 6) Feldman SL, DiMarco ER, Tencer T, Ross LS : *Retrocaval : Radiographic Technique Directing Surgical Management. British J Urol* 1982 : 54 : 212-215
- 7) Geffer WB, Arger PH, Mulhern CB, Pollack HM, Wein AJ : *Computed tomography of circumcaval ureter. Am J Roentgenol Radium Ther and Nucl Med* 1978 : 131 : 1086-1087
- 8) Shown TE, Moore CA : *Retrocaval ureter : four cases. J Urol* 1971 : 105 : 497-501
- 9) Harill HC : *Retrocaval ureter : Report of a case with operative correction of the defect. J Urol* 1940 : 44 : 450-457
- 10) Johansson N, Nilsson S : *Retrocaval ureter : Report of a case & short view of the literature. Scand J Urol & Nephrol* 1969 : 3 : 53-55