

## 개심술과 폐 과오종 절제술을 동시 시행한 환자 1례 보고

이화여자대학교 의과대학 흉부외과학교실  
박 영 식 · 김 광 호

= Abstract =

### Concomitant Open Heart Surgery and Resection of Pulmonary Hamartoma

Young Sik Park · Kwang Ho Kim

*Department of Thoracic and Cardiovascular Surgery, College of Medicine, Ewha Womans University*

A 36-year-old male farmer was admitted due to exertional dyspnea for 15 years. Cardiac examination revealed mitral valvular stenosis, aortic valvular stenosis and regurgitation. Single pulmonary nodule was found in the left lower lung field in chest X-ray.

Concomitant double valve replacement and resection of pulmonary nodule were performed using mid-sternotomy simultaneously.

Postoperative course was uneventful and pathological diagnosis of pulmonary nodule was hamartoma.

### 서 론

개심술이 일반화되고 증가함에 따라, 같은 환자에서 개심술과 심장이외의 다른 부위의 수술을 시행하여야할 경우가 생기게 되었다. 특히 같은 환자에서 개심술과 폐 수술을 시행하여야 할때는, 과거에는 병변의 중요한 우선 순위에 따라 순서적으로 수술을 시행하였다. 그러나 최근에는 정중흉골 절개를 이용하여, 개심술과 폐 수술을 1회에 동시에 시행할수있게 되었다.

본 흉부외과학교실에서는 최근에 36세 남자환자에서 개심술과 폐 수술을 동시에 시행하여 좋은 결과를 얻었기에 문헌고찰과 더불어 보고하는 바이다.

### 증 례

환자 및 병력 : 36세 남자로 직업은 농부였다. 15년전부터 운동시 호흡곤란이 있었으며, 1년전부터 객혈과 혈담이 나타났으며 최근에 증세가 악화되었다. 체중 감소는 없었다.

과거력 : 특이사항은 없었다. 흡연력은 없었다.

가족력 : 특이사항은 없었다.

이학적 검사 소견 : 혈압은 110/70mmHg 이고, 맥박은 분당 78 회였다. 흉부 청진상 호흡음은 양측 폐에서 깨끗하게 잘 들렸다. 심장 박동은 규칙적이었고, 심첨부에서 제 3도의 Early diastolic rumbling murmur가 들렸고 제 1 심음이 항진되어 있었다. Erb's area에서 제 2도의 이완기 심잡음이

들렸다. 경부에서 임파결절은 축진되지않았다.

검사 소견 : 일반 혈액 검사, 뇨 검사, 간기능 검사는 모두 정상 범위였다.

흉부 X-선 검사의 정면 및 측면 사진에서 심장은

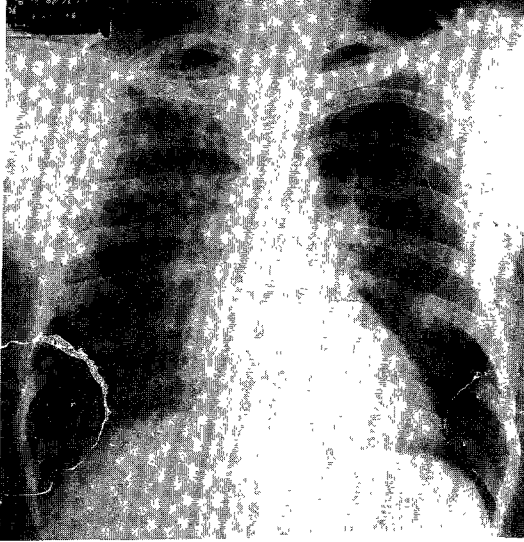


사진 1. 수술전 흉부 X-선 사진. 좌측 하엽에 원형의 결절음영이 보이고 있다.

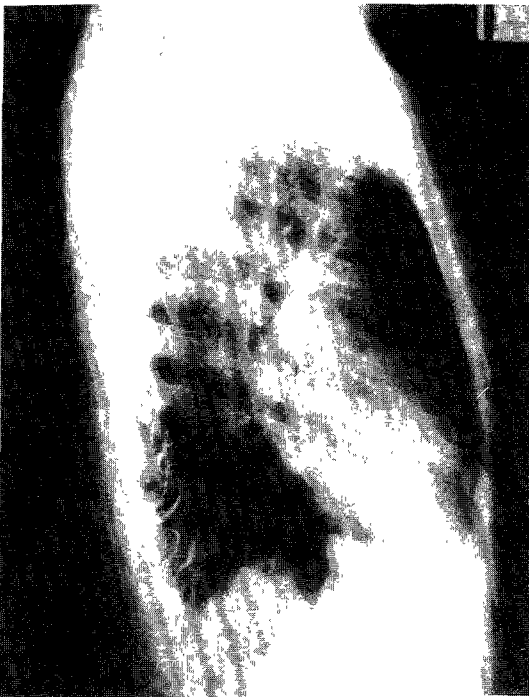

사진 2. 수술전 흉부 X-선 측면 사진.

중등도의 비대 소견을 보였고, 폐 혈관 음영이 증가되어 있었다. 또 좌측 폐의 하엽에 호도알크기의 원형의 결절음영이 우연히 발견되었다(사진 1, 2).

2년전 타 의원에서 찍은 흉부 X-선 사진에서도 같은 결절을 확인할수있었으며, 크기는 2년사이에 약간 증가되었다(사진 3). 이때 특별한 검사나 치료는 시행되지 않았다고한다.

이 결절을 진단하기 위하여, 객담검사를 하였으나 결핵균이나 암세포등은 발견되지않았다. 또 굴곡성 기관지경을 시행하였으나 기관지내 병변은 없었으며 정상소견이었다. 심전도상 Sinus arrhythmia, Incomplete RBBB, RAD, 좌심방 확장, 우심실 비대의 소견을 보였다. 심 초음파 검사, 심도자 검사와 심혈관 촬영을 시행하였고 승모판과 대동맥판이 중등도로 비후되어 있었고, 승모판 협착, 대동맥판 협착및 폐쇄부전의 소견을 보였다(사진 4).

수술 및 병리 소견 : 환자를 수술대위에 양와위로 눕히고 전신마취를 행하였다. 이때 Double-lumen endotracheal tube 로 기관지 삽관을 시행하였다(사진 5). 정중 흉골 절개를 시행한뒤 흉골을 중으로 절개하고 Sternum retractor를 이용하여

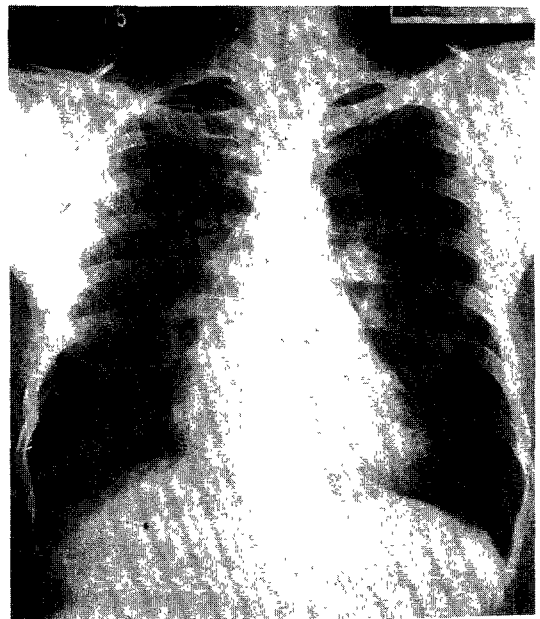


사진 3. 입원 2년전의 흉부 X-선 사진.

흉골을 넓게 벌렸다. 좌측 종격동 늑막을 열고 좌측 하엽에있는 결절에서 Frozen biopsy를 시행하여 악성 종양이 아닌것을 확인하고 Wedge resection으로 결절을 제거하였다. 결절은 큰 출혈없이 비교적 잘 박리되었다. 이때 수술시야를 좋게하기

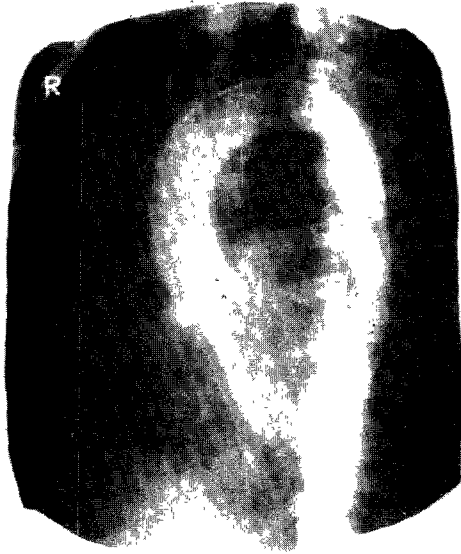

사진 4. 심혈관 촬영에서 중등도의 대동맥판 폐쇄부전을 보이고 있다.

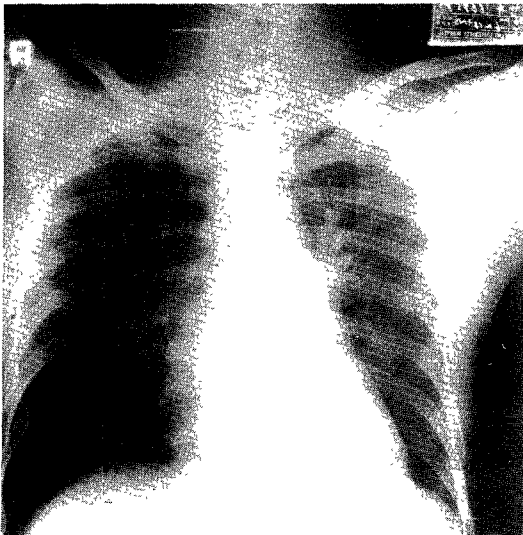


사진 5. 수술대에서 Double-lumen endotracheal tube로 기관지 삽관한 후 찍은 흉부 X-선 사진.

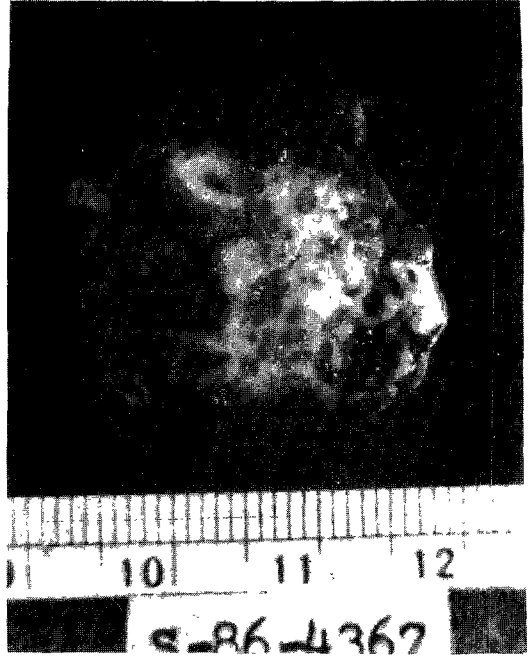


사진 6. 결절의 중심부를 절개한 사진.

위하여 수술대를 Tilting 시켜 좌측편을 일시적으로 상승시켰으며, 좌측 폐의 후방에 Surgical tape 등을 Packing 시켰다. 결절은 직경이 약 3.0 cm 으로 둥글고 단단하였고, 주위의 정상 폐조직과는 비교적 경계가 확실하였다. 결절의 중심부를 절개하여 육안 및 현미경적 관찰을 시행하였다. 전체적으로 Cartilage cell들이 많고, 주위에는 Epithelial component 가 있는 폐 파오종의 소견을 보이고 있다(사진 6, 7). 결절을 제거한뒤 개심술을 시행하기위하여, 심낭을 중절개하였다. 헤파린을 주입한뒤 상행 대동맥, 상대정맥 및 하대정맥에 삽관하여 체외순환을 시행하였다. 심정지액을 주입하여 심정지를 유도한뒤 저체온하에서, 평소의 방법으로 대동맥판과 승모판을 제거하고 각각 인공 판막으로 대체시켰다. 인공 판막은 St. Jude Medical Valve 을 이용하였다. 승모판과 대동맥판은 섬유화와 함께 비후되어있었고 류마치스성 판막염의 소견을 보였다.

수술후 경과 : 수술후 경과는 양호하였고 별 문제없이 퇴원하였다. 수술후의 흉부 X-선 사진에서, 폐의 좌측 하엽의 결절 음영은 사라졌고 심장의 크기가 현저히 감소되었다(사진 8). 현재 수술후




사진 7. 결절의 현미경적 소견. 좌상부에 결절이 보이고, 우측에는 정상적인 폐조직이 보이고 있다.

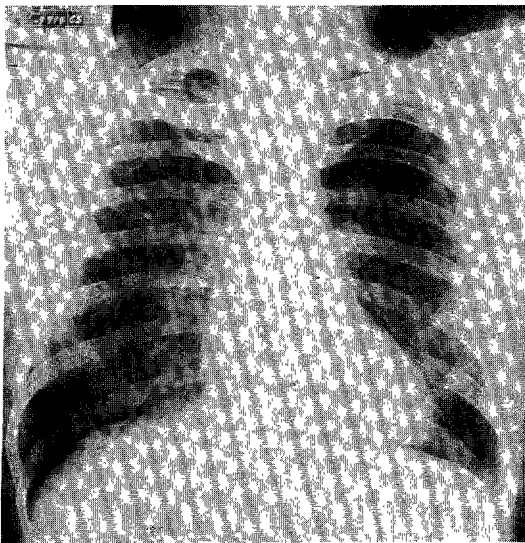


사진 8. 수술후의 흉부 X-선 사진.

약 2년이 경과하였으나, 환자의 상태는 매우 양호하다.

## 고 찰

개심술을 예정했던 환자에서, 수술전의 흉부 X-

선 검사에서 우연히 폐질환이 발견되어 개심술뿐만 아니라 폐 수술도 필요하게 될수가 있다. 또는 폐 수술을 예정했던 환자에서도, 개심술이 필요하게 될수도 있다. 이렇게 개심술과 폐 수술을 같이 시행하여야할 경우에는 두가지의 방법이 있다. 1) 임상적으로 중요하다고 생각되는 질환에 대한 수술을 먼저 시행하고, 적당한 회복기간을 둔후 다른 질환에 대한 수술은 나중에 시행하는 방법과 2) 개심술과 폐 수술을 동시에 시행하는 방법이었다. 1)의 방법은 주로 과거에 많이 시행되었으나, 수술을 2회에 걸쳐서 시행하기때문에 환자에게 부담이 많고, 나중에 시행해야될 질병의 치료가 지연된다는 단점이있다. 반면에 2)의 방법은 수술을 1회로 끝낼수 있기때문에 여러가지로 편리하다. 그러나 개심술시 체외순환과 인공심폐기때문에 투여한 헤파린의 혈액 응고의 장애로 폐 수술시 출혈의 합병증을 초래할수있으며, 개심술시 취한 양와위의 체위를 폐 수술시에는 다시 측와위로 바꾸어야 하는 번거러움이 있으며, 피부절개를 개심술을 위하여는 정중 흉부 절개를 하여야하며 폐 수술시에는 다시 후측 흉부 절개를 하여야한다. 따라서 수술시간이 길어지고 여러 조작이 필요하

게되고 감염등의 수술후 합병증이 빈번히 나타나  
수있어, 과거에는 잘 이용되지않았다<sup>1)2)3)</sup>.

그러나 최근에는 개심술이 일반화되고 수술 기  
구와 수기의 발전으로 수술시간이 매우 단축되고,  
혈액 응고의 장애도 감소되었다. 또 폐 수술시에도  
정중 흉골 절개를 이용할수 있게되어, 환자의 수  
술체위를 바꾸거나 또다른 피부절개를 하여야할  
필요가 없어졌다. 여러저자들은 개심술과 폐 수  
술을 동시에 시행하여서 좋은 결과를 보고하였다<sup>4)</sup>  
5).

개심술과 폐 수술을 동시에 시행하여야할 경우  
에는 환자의 체위를 양와위로 취하여야하고, 정중  
흉골 절개를 시행하여야하며, Double-lumen en-  
dotracheal tube 로 기관지 삽관을 하여 Unilateral  
pulmonary ventilation 을 하여야한다. 양와위는  
측와위에 비하여 자연스러운 체위로 하부의 편측  
폐에 쏠리는 혈액의 폐 울혈을 방지할수있고, 마  
취도중 필요한 여러 조작시 편리하다.

폐 수술을 시행할때는 일반적으로 후측 흉부  
절개를 이용하며, 정중 흉골 절개는 종격동 중앙의  
수술시에 많이 이용해왔다. 왜냐하면 정중흉골  
절개시에는 수술시야가 좋지않고, 수술후 감염이  
생겼을때 종격동염은 사망율이 매우 높기때문에  
이를 꺼려왔다. 그러나 개심술이 많이 시행되어  
정중 흉골 절개에 익숙해지면서 이런 생각이 달  
라지게되었다. 정중 흉골 절개는 후측 흉부 절개에  
비하여, 수술후 동통이 적고<sup>6)7)8)</sup> 수술후 회복이  
빨라 입원 기간을 단축시킬수있고, 수술후 폐기  
능의 저하가 덜하여 폐 기능이 심하게 감소된 환  
자에서도 폐수술을 할수있다는 장점이있다<sup>9)</sup>. 또  
술후 감염도 감소되었고 잘 처치할수있게 되었다.  
따라서 양측 폐에 수술을 시행하여야할 경우나  
개심술과 폐 수술을 동시에 시행하여야할 경우에 이  
정중 흉골 절개가 편리하게 이용되었고, Urschel  
등<sup>10)</sup>은 폐 수술시에 정중 흉골 절개를 기본적인  
절개로까지 여기고있다<sup>11)12)13)</sup>.

그러나 정중 흉골 절개시에는 몇가지 고려해야  
될 사항이있다. 먼저 기관지 삽관시 반드시 Dou-  
ble-lumen endotracheal tube 를 사용하여 수술도  
중 Unilateral ventilation 으로 수술을 시행하는  
쪽의 폐는 허탈시켜서 수술 시야를 확보하여야한  
다. 이때 반대편 폐의 환기는 계속 유지시켜주어

야한다. 폐 수술이 끝나면 적당한때에 Single-lu-  
men tube로 바꾸어 줄수있다<sup>14)15)</sup>.

정중 흉골 절개를 시행할때는, 흉부외과의는  
새로운 방향에서 접근되는 흉곽내의 해부학적 지  
식에 익숙해야된다. 필요하면 Cadaver 를 이용한  
연습이 도움이 된다<sup>2)</sup>.

수술시 환자는 양와위로 하되, Longitudinal  
roll을 고여서 수술하는 편을 약간 상승시켜준다.  
그러나 피부와 흉골 절개시에는 수술대를 수술하  
는 편을 약간 하강시켜 수평이되도록하여 절개를  
한뒤, 다시 수술대를 원 위치로 만들어 수술하는  
편이 상승되도록하여 수술시야가 좋아지도록한다.  
Sternal retractor를 걸어 흉골을 열고, Sternal re-  
tractor는 심장 수술때보다 더 흉골하부에 위치시켜서  
더 넓게 흉골을 벌릴수있게 하고 Brachial plexus  
stretch나 Thoracic outlet syndrome 등을 방지시  
킨다. Phrenic nerve가 손상되지 않도록하면서 종  
격동 흉막을 절개하고, Pulmonary ligament를 절  
단하고, Warm wet pack 을 폐의 후방에 위치시켜  
폐문부가 전방으로 잘 나타나도록하여 수술시야가  
좋아지도록한다.

그러나 Superior sulcus carcinoma, 후흉벽을 침  
범한 병변 또는 비만증, 심장 비대나 횡격막이  
상승된 환자에서 좌하엽 절제술을 시행할때등은  
수술시야가 매우 불량하게되고 수술중 심장을 과  
도하게 압박하게되어 수술의 진행이 어렵기때문  
에, 정중 흉골 절개보다는 전통적인 후측 흉부  
절개를 이용하는 것이 좋다<sup>2)</sup>.

## 결 론

본 흉부외과학교실에는 36세 남자환자에서 심  
장의 중복 판막 대치술과 폐의 과오종 절제술을  
동시에 시행하여 좋은 결과를 얻었기에 문헌고찰  
과 더불어 보고하는바이다.

## References

- 1) Piehler JM, Trastek VF, Pairolero PC, et al : *Concomitant cardiac and pulmonary operations. J Thorac Cardiovasc Surg* 1985 : 90 : 662-667
- 2) Urschel HC, Razzuk MA : *Median sternotomy as a standard approach for pulmonary resection. Ann Thorac*

- Surg* 1986 : 41 : 130-134
- 3) Dalton ML, Parker TM, Mistrot JJ, Bricker DL : *Concomitant coronary artery bypass and major noncardiac surgery. J Thorac Cardiovasc Surg* 1978 : 75 : 621-624
  - 4) Kalnins I, Torda TA, Wright JS : *Bilateral simultaneous pleurodesis by median sternotomy for spontaneous pneumothorax. Ann Thorac Surg* 1973 : 15 : 202-206
  - 5) Asaph JW, Keppel JF : *Midline sternotomy for the treatment of primary pulmonary neoplasms. Am J Surg* 1984 : 147 : 589-592
  - 6) Meng RL, Jensik RJ, Kittle CF, Faber LP : *Median sternotomy for synchronous bilateral pulmonary operations. J Thorac Cardiovasc Surg* 1980 : 80 : 1-7
  - 7) Lima O, Ramos L, Biasi PD, et al : *Median sternotomy for bilateral resection of emphysematous bullae. J Thorac Cardiovasc Surg* 1981 : 82 : 892-897
  - 8) Iwa T, Watanabe Y, Fukatani G : *Simultaneous bilateral operations for bullous emphysema by median sternotomy. J Thorac Cardiovasc Surg* 1981 : 81 : 732-737
  - 9) Cooper JD, Nelems JM, Pearson FG : *Extended indication for median sternotomy in patients requiring pulmonary resection. Ann Thorac Surg* 1978 : 26 : 413-420
  - 10) Urschel HC Jr, Razzuk MA : *Median sternotomy as the standard approach for pulmonary resection. Presented at the Sixteenth Annual Meeting of the Society of Thoracic Surgeons, Atlanta, GA, Jan 21-23, 1980*
  - 11) Johnston MR : *Median sternotomy for resection of pulmonary metastases. J Thorac Cardiovasc Surg* 1983 : 85 : 615
  - 12) Takita H, Merrin C, Didolkar MS, et al : *The surgical management of multiple lung metastases. Ann Thorac Surg* 1977 : 24 : 359-364
  - 13) Matilla T, Ramos L, DiBiasi P, et al : *On the effect of sternotomy and thoracotomy incision on pulmonary function after open heart operations. Ann Chir Gynaecol Fenn* 1967 : 56 : 58
  - 14) Wood RE, Campbell D, Razzuk MA, et al : *Surgical advantages of selective unilateral ventilation. Ann Thorac Surg* 1972 : 14 : 173
  - 15) Robertshaw FL : *Low-resistance double-lumen endotracheal tubes. Br J Anaesth* 1962 : 34 : 576