

만성 결핵성 농흉의 외과적 치료

— 4례 보고 —

이화여자대학교 의과대학 흉부외과학교실

박 영 식

= Abstract =

Surgical Treatment of Chronic Tuberculous Empyema Thoracis

— 4 Cases Report —

Park Young Sik

*Department of Thoracic and Cardiovascular Surgery, College of Medicine,
Ewha Womans University*

Chronic tuberculous empyema thoracis was intially treated by anti-tuberculous medication, thoracentesis and closed tube thoracostomy. But when the empyema cavity was not completely closed, another more aggressive and extensive thoracic operations were needed.

Recently the author experienced the 4 kinds of the operations, which included 1) Decortication, 2) Thoracoplasty, 3) Open drainage and 4) Pleuropneumonectomy.

Postoperative courses were uneventful in all 4 cases.

서 론

결핵성 농흉이란 결핵균이 흉강내에 염증을 일으켜서 흉막 삼출과 화농을 초래하는 질환이다. 최근에는 폐결핵의 감소, 항결핵 화학요법의 발전과 조기치료등으로 결핵성 농흉이 점점 감소되어가고 있는 추세이다. 결핵성 농흉의 치료는 초기나 급성인 시기에는 적절한 항결핵 화학요법과 흉강내 천자로 치료하고, 필요하면 폐쇄성 흉강 삼관술을 시행하여 배농을 시도한다. 그러나 적절히 배농이 되지못하여 만성화되거나 결핵균이 외의 화농성 균과 혼합감염이 되면 보다 적극적이고 광범위한 수술이 필요하게 된다.

흉부외과적 수술에는 여러가지 방법이 있으며, 그중 가장 대표적인 것은 1) 흉막 박피술, 2) 흉막

성형술, 3) 개방성 배농술과 4) 흉막 폐전적출술이다.

저자는 최근에 상기 수술방법에 따라 각각 1례씩 수술을 시행하여 좋은 결과를 얻었기에 문헌고찰과 함께 보고하는 바이다.

증 례 보고

증 례 1 :

24세 남자로 1개월전부터 운동시 호흡곤란과 흉부 동통이 있어 입원하였다. 환자는 입원 4년 전에, 객담검사에서 결핵균이 양성인 폐결핵과 결핵성 흉막염으로 항결핵 화학요법을 2년간 시행하여 완치되었다한다. 입원시 이학적 검사상 체온은 37.0℃였고, 폐 우측에서 호흡음이 전반적

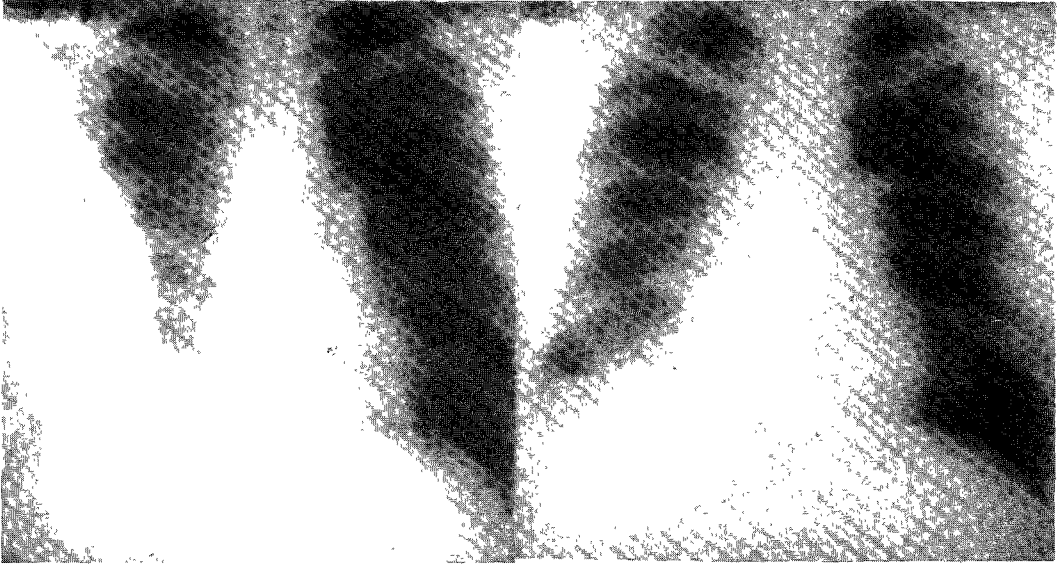


사진 1.

사진 2.

증례 1 : 사진 1에서 우측 흉강내에 농흉의 음영이 보이고, 사진 2에서 흉막 박피술후 농흉이 제거되어 우측 폐가 정상으로 회복되었다.

으로 감소되어 있었고, 혈액검사와 뇨검사는 정상이었다. 결핵균의 객담검사는 음성이었다. 흉부 X-선 사진상 우측에 다량의 흉막 삼출액이 고여 있는 음영이 보였다(사진 1). 먼저 폐쇄성 흉강 삽관술로 흉강의 배농을 시도하였으나, 완전한 배농이 이루어지지 않았다. 이는 폐측 흉막이 만성 염증으로 인하여 두꺼워져 있기 때문에 폐 실질의 팽창을 방해하여, 흉강내에 공간이 남아있기 때문이다.

흉강내의 공간을 완전히 폐쇄시키기 위하여 흉막 박피술을 시행하였다. 수술로서 섬유화되고 비후된 폐측 흉막을 절제하여, 폐측 흉막과 폐 실질이 흉강내로 충분히 팽창되도록하여, 흉강내의 공간이 완전히 폐쇄되도록 하였다. 수술후 농흉은 잘 치료되어, 단순 흉부 X-선 사진에서 우측의 폐가 정상으로 회복되고, 흉강내 공간이 사라진 모습을 잘 보여주고 있다(사진 2). 수술중 농흉에서의 결핵균 검사는 음성이었으나, 일반 세균 검사에서는 Acinetobacter균이 배양되었다. 절제된 흉막의 병리학적 조직검사는 결핵성 육아성 염증의 소견을 보였다.

수술후 약 6개월간 항 결핵 화학 요법을 복용

하였고, 현재 수술후 약 9년이 경과되었으나 환자의 상태는 양호하다.

증례 2 :

35세 남자로 2주전부터 갑자기 발열, 기침과 객담 배출을 주소로 입원하였다. 환자는 입원 7년전에 동공을 갖은 활동성 폐결핵으로 우상엽 절제술을 시행받았고, 수술후 약 1년간 항결핵 화학 요법으로 치료하여 완치되었다. 이후 경과는 매우 양호하였고, 건강하게 잘 지내다 상기 증세가 갑자기 나타났다. 입원당시 이학적 검사상 체온은 38.5℃였고, 호흡음은 폐 우측 상부에서 감소되었다. 혈액검사에서 백혈구수가 15,000/mm³으로 증가되어 있었고 그외의 혈액검사와 뇨검사는 정상이었다. 결핵균의 객담 도말 검사는 양성이었다. 단순 흉부 X-선 사진에서 폐 우측 상부에 국소적인 기흉이 관찰되었고, 이로인해 상부의 폐 조직은 위축되어 있었다(사진 3).

먼저 개방성 흉강 삽관술을 시행하여, 농기흉을 제거하면서 위축된 폐 조직의 재 팽창을 유도하였다(사진 4). 그러나 위축된 폐 조직은 어느정도 팽창이 되었으나, 배농은 계속되었다. 이는 우측

상엽 절제술후 남은 기관지 절단단(Bronchial Stump)부위에 기관지 흉막루가 형성되어있어, 농기흉내의 공간이 폐쇄되지 않았기 때문이다. 이 기관지 흉막루는 굴곡성 기관지경으로 확인되었으며, 이는 처음의 수술후에 기관지 절단단(Bronchial Stump)부위에 결핵균에 감염되어 생기지 않았나 생각되었다.

수술전 1개월간 항결핵 화학요법으로 치료하여

결핵균의 객담 도말 검사를 음성으로 반전시켰고, 폐기능 검사를 시행하였다. 흉곽 성형술로서 우측 제 1, 2, 3, 4, 5 늑골을 부분 절제하여 흉곽침부를 짜브러뜨려 위축시켰다. 수술후 기관지 흉막루와 농기흉이 성공적으로 처치되었고 1년간 항결핵 화학요법을 시행하여 완치되었다(사진 5).

증례 3 :

56세 남자로 3일전부터 호흡곤란이 심해져 응



사진 3.



사진 4.





사진 5.



증례 2 : 사진 3에서 우측 폐의 상부에 농기흉이 있고, 사진 4에서 개방성 흉강 삽관술후 우측 폐상엽이 팽창되었고, 사진 5에서 흉곽 성형술후 농흉강이 잘 폐쇄 되었다.

급실을 통하여 입원하였다. 환자는 20년전에 결핵성 흉막염으로 진단을 받았으나, 규칙적인 치료는 받지않았다한다. 평소에도 자주 호흡곤란, 빈번한 호흡기 감염, 발열과 기침등이 있었고, 이때마다 불규칙적으로 약국에서 진통제나 항생제 등을 복용해왔다한다. 입원 당시 환자의 전신상태는 매우 불량하였고 체온은 39.0℃였고 호흡음은 좌측 폐에서 전체적으로 매우 감소되어 있었다.

혈액검사에서 백혈구수는 18,800/mm³였고, 또 혈액검사와 뇨검사에서 당뇨병이 있는것이 확인되었다. 결핵균의 객담 도말 검사는 양성이었다. 단순 흉부 X-선 사진에서 좌측에서 심한 농기흉이 관찰되었고, 우측 폐에는 활동성 폐결핵으로 생각되어지는 염증성 소견이 보였다(사진 6).

좌측의 긴장성 농기흉을 치료하기 위하여 폐쇄성 흉강 삽관술을 시행하였다. 그러나 농기흉내의

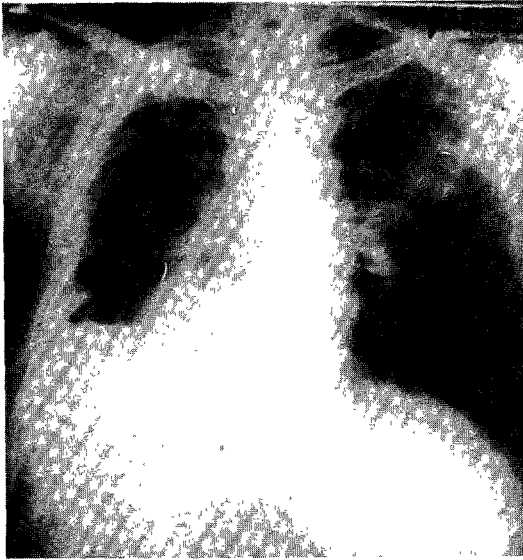

사진 6.

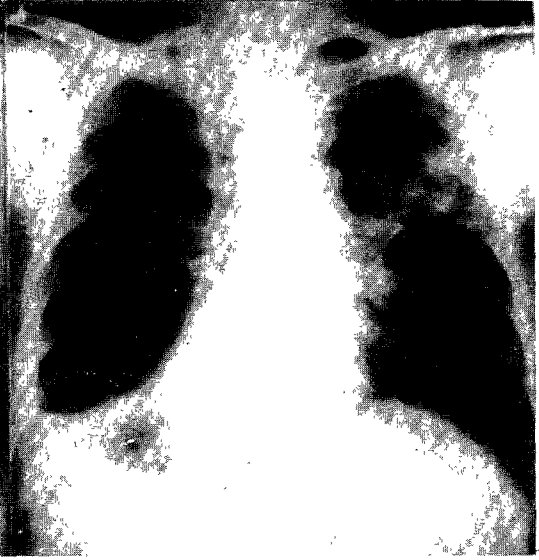

사진 7.

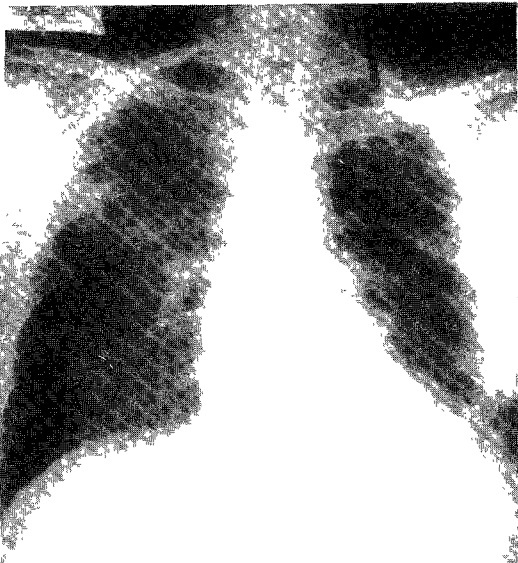


사진 8.

증례 3 : 사진 6에서 좌측에 심한 긴장성 농기흉과 우측에 폐 결핵의 소견을 보이고, 사진 7에서 폐쇄성 흉강 삽관술후에 좌측 폐가 부분적으로 팽창되었고, 사진 8에서 개방성 배농술후 농흉이 잘 배농되고 있다.

공간이 효과적으로 폐쇄되지 않아 흉관을 통하여 배농이 계속되어 흉관의 제거가 어려웠다(사진 7). 이는 만성 염증으로 폐측 흉막이 두꺼워지고, 장기간에 걸쳐 폐 실질이 위축되어 있었고, 기관지 흉막루로 인하여 흉강내로 공기가 유출되어 폐 실질의 팽창을 억제하였기 때문이다. 이때 농흉에서 결핵균은 음성이었으나, *Candida albicans*가 발견되어 진균이 합병되어 있었다.

좌측 농기흉내의 심한 염증을 치치하기 위하여, 폐 조직의 손상이 적고 수술 시간이 짧아, 전신 상태가 불량한 환자에게 부담이 적은 개방성 배농술을 시행하였다. 농기흉 공간의 가장 하부에 위치한 늑골을 2개 부분 절제하고, 흉벽 근육을 절제하여, 흉벽에 큰 원형의 구멍을 만들었다. 이 구멍의 주위에 있는 피부판(Skin Flap)과 흉막을 봉합하여, 흉막피부창(Pleuro-cutaneous Window)

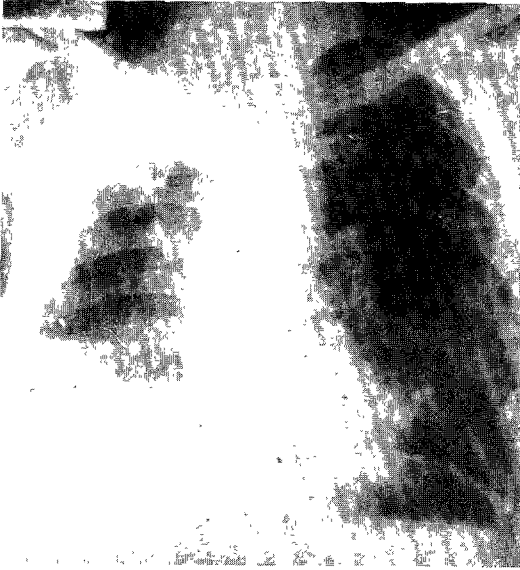

사진 9.

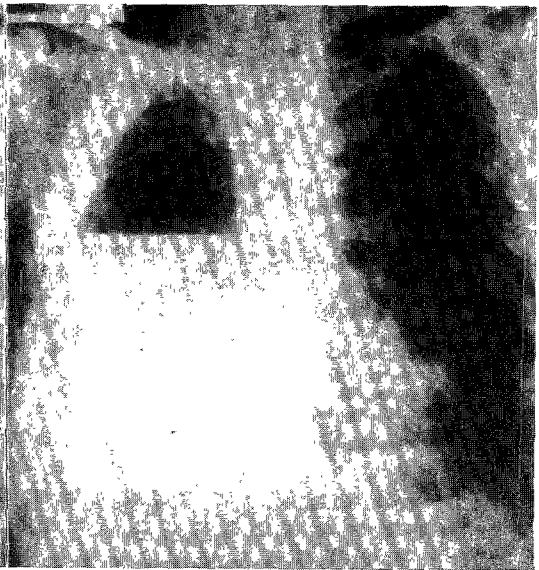


사진 10.

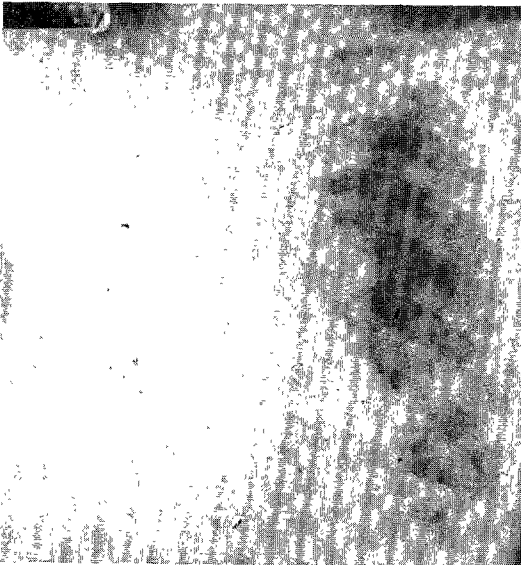


사진 11.

증례 4 : 사진 9에서 우측 폐에 전체적으로 심한 염증성 병변과 농흉이 있고, 사진 10, 11에서 우측 흉막 폐전적출술후 섬유훁이 형성되어지고 있다.

을 만들었다. 수술직후부터 곧 농기흉내의 염증은 조절되면서, 환자의 전신 상태도 극적으로 호전되었다. 항 결핵 화학 요법을 시행하면서 우측의 병변도 점차적으로 호전되었고, 결핵균의 객담 도말 검사도 음성으로 반전되었다(사진 8). 환자는 외래를 통하여 개방된 농흉내의 치료를 주기적으로 시행하고 있으며, 상태는 매우 양호하다.

증 례 4 :

53세 남자로 1개월전부터 혈담과 농이 섞인 객담이 생겨 입원하였다. 환자는 20년전부터 폐 결핵으로 항 결핵 화학 요법을 받아왔으며, 여러차례 재발되어 치료를 받았다. 최근에도 1년전부터 결핵이 재발되어 항 결핵 요법을 계속 받아오던중이었다. 입원시 이학적 검사상 체온은 38.3℃였고 폐 우측에서는 호흡음의 감소와 기관지 호흡음의 병적인 증가가 있었다. 혈액 검사상 백혈구수가 15,300/mm³ 로 증가되어있었고, 그외의 혈액검사와 뇨 검사는 정상이었다. 단순 흉부 X 선 촬영상 우측 하부에 기류수평(Air-fluid level)이 관찰되었고, 우측 폐에 전체적으로 심한 염증성 변화와 석회화 음영이 관찰되었다(사진 9). 객담 도말 검사에서 결핵균에 양성이었다.

흉막 폐전적출술을 예정하고 수술전 검사를 시행하였다. 굴곡성 기관지경으로 절제예정인 우측 주기관지내 병변이 없음을 확인하고, 폐기능 검사와 폐 관류 스캔(Pulmonary Perfusion Scan)으로 수술후 잔여 폐 기능치를 예측한뒤 수술을 하였다. 수술은 우측의 비후된 벽측 흉막을 완전히 제거하면서 우측 폐 전적출술을 시행하였다. 수술후 우측 폐가 완전히 제거되고, 섬유흉이 점차적으로 이루어지는 모습이 보이고 있다(사진 10, 11). 수술직후부터 객담 도말 검사에서 결핵균이 음성으로 반전되었다. 수술후 2년간 항 결핵 화학 요법을 시행하였고 경과는 매우 양호하다.

고 찰

결핵성 농흉은, 폐 실질의 결핵균이 흉막하 병소(Subpleural foci)를 통하여 폐측 흉막에 염증을 일으켜서 생기거나, 폐문부 임파의 결핵이 흉강내로 감염되어 생긴다¹⁾²⁾.

Hood 1) 등은 결핵성 농흉을 임상적으로 1) 무균성 흉막 삼출(thin, watery, sterile pleural effusion), 2) 단순 결핵성 농흉과 3) 화농성 혼합 감염성 농흉의 3 형태로 분류하였다. 이때 기관지 흉막루가 합병되어 있을 때는 대부분 세번재 형태로 나타난다. 또 Hedblom 등은 다음의 4 형태로 분류하였다³⁾.

Class I. Pure tuberculous empyema without active pulmonary tuberculosis.

Class II. Mixed tuberculous and pyogenic empyema without active pulmonary tuberculosis.

Class III. Pure tuberculous empyema with active pulmonary tuberculosis.

Class IV. Mixed tuberculous and pyogenic empyema with active pulmonary tuberculosis.

결핵성 농흉의 치료는 항결핵 화학요법, 흉강 천자법, 폐쇄성 흉강 삼관술등으로 이루어진다. 이때 화농성 혼합 감염이 있을 때는 적절한 항생제를 병행하여 투여한다. 그러나 상기 방법만으로 완치가 되지않을 때에는 보다 적극적이고 광범위한 흉부의과적인 수술이 필요하게된다. 여러 수술방법중 가장 대표적인것은 1) 흉막 박피술, 2) 흉곽 성형술, 3) 개방성 배농술과 4) 흉막 폐전적출술이며, 그외에 흉곽 근육 충전술(Thoracic Muscle Flap Transposition)과 대망 충전술(Omentum Transposition)등이있다. 여러 수술방법중 가장 적절한 수술 방법의 선택이 매우 중요하며, 이는 수술의 성공과 완치에 필연적이다⁴⁾.

흉막 박피술(Decortication)은 섬유화되고 비후된 폐측 흉막과 벽측 흉막을 완전히 박리 및 절제하여, 위축된 폐 실질의 재 팽창을 유도하여 농흉내의 공간이 폐쇄되도록하는 방법이다. 따라서 이 수술은 농흉강 절제술(Empyemectomy)이라고도 한다⁵⁾. 수술도중 가능하면 폐측 흉막과 벽측 흉막을 잘 분리시키면서 농흉강이 터트려지지않은채 제거하도록 한다. 만약 농흉내에 화농성 감염이 심할때는 흉강내에 감염이 되면 수술후 합병증이 잘 생길수 있으므로, 다른 수술 방법을 택하는 것이좋다. 또 농흉이있는 쪽의 폐 실질은 병변이 없고 정상일수록, 재 팽창이 잘되어 유리하다. 최근에는 농흉내의 감염상태가 화농성 혼합

감염이 아니고 단순 결핵성 감염일 때는, 간편하게 폐측 흉막만을 박리 및 절제하여도 좋은 결과를 얻을 수 있다. 흉막에는 다량의 염증성 말초 혈관이 분포하고 있고 수술중 폐나 흉곽내의 혈관을 손상시키기 쉬워 출혈이 심하게 초래될 수 있다. 따라서 수술중에는 지혈에 특별한 주의를 기울여야 하며, 전기 소작(Electrocauterization)과 수술용 테이프(Surgical Tape)을 이용한 압박(Packing)등을 적극적으로 활용하여야 한다. 또 수술도중에 생긴 폐 실질의 손상은 적절히 봉합시켜 줌으로서 수술후의 지속적인 공기 누출(Air Leak)을 방지시켜야 한다. 그러나 수술이 잘 완결되면 환자는 폐 기능등이 정상적인 상태로 잘 회복될 수 있고⁶⁾⁷⁾, 흉곽 성형술후에 초래되는 흉곽의 변형도 없고, 개방성 배농술후에 필요한 계속적인 치료나 2차 수술등의 불편도 없다. 다만 다량의 출혈이 예상되고 수술 시간이 길어질수 있으므로, 환자의 전신 상태가 매우 불량할 때는 피하는 것이 좋다⁸⁾. 최근에는 흉막 박피술을 시행하면서 동시에 폐 실질의 절제술이나 흉곽 성형술이나 흉곽 근육 층전술(Thoracic Muscle Flap Transposition)을 시행하는 수도 있으나, 이때는 수술후의 합병증에 유의하여야 한다.

흉곽 성형술(Thoracoplasty)은 여러개의 늑골을 절제해줌으로서 흉곽의 골격 구조를 변형시켜서, 흉곽내 공간을 위축시켜 폐쇄시키는 수술이다. 대부분 전통적인 Alexander씨 흉곽 성형술을 많이 이용하며, 이는 상부 7개의 늑골을 절제하며, 골막의 척추 주위부 흉곽 성형술(Extraperiosteal Paravertebral Thoracoplasty)을 시행한다⁹⁾. 첫번째 늑골은 병변이 폐 침부에 위치할 때는 절제하여 주는 것이 좋다. 그러나 첫번째 늑골의 절제시에는 상완 신경총(Brachial Plexus), 쇄골하 동맥과 정맥이 손상되지 않도록 조심하여야 하며, 수술후에는 경부, 어깨나 상부 흉곽의 변형이 올 수 있다¹⁰⁾. 또 흉곽 성형술 후에는 1) 수술직후 늑골이 제거된후 고정되지 못한 흉벽 부위에 기이 호흡(Paradoxical Respiration)이 일어나서 호흡 부전을 초래할 수 있으며, 2) 늑골 절제로 인한 심한 흉부 동통이 올 수 있고, 3) 척추 측만증(Scoliosis)등의 체형 이상을 초래할 수 있고⁴⁾ 이로 인하여 폐기능의 저하를 초래할 수 있다는 단점이 있다¹¹⁾¹²⁾.

전통적인 Alexander씨 흉곽 성형술 외에도 Staged Thoracoplasty, Schede씨 흉곽 성형술¹³⁾, Tailoring Thoracoplasty와 Plombage Thoracoplasty등이 있으며, 최근에는 Sawamura씨 흉곽 성형술⁶⁾도 시도되고 있다. 이는 흉곽 성형술과 흉막 박피술을 적절히 복합시킨 방법이다. 일반적으로 흉곽 성형술은 폐의 상침부에 국한되어 있는 비교적 적은 공간을 폐쇄시키는데 효과적이다. 그러나 농흉의 공간이 크거나 상부에 위치하지 않으면, 공간의 폐쇄에 실패하는 수가 많다. 또 농흉에 화농성 혼합 감염등이 매우 심한 상태일 때는 공간의 위축만으로 효과적인 농흉강의 폐쇄가 힘들다.

개방성 배농술(Open Drainage)에는 흉관(Chest Tube)을 이용하는 방법과 흉관을 이용하지 않고 직접 흉벽을 통하여 배농시키는 방법이 있다. 흉관을 이용하는 경우에는 흉관의 직경이 충분하지 못하고, 흉관이 농흉강의 최하부(Dependent Position)에 놓이기 힘들어 효과적인 배농이 어려울 때가 많다. 흉벽에 직접 배농구를 형성시킬 때는 가능하면 크게 만들어야 하고, 농흉강의 최하부(Dependent Position)에 위치하도록 하여야 한다. 대개 1~3개의 늑골을 각각 약 3 인치(inch)씩 절제하고 남아있는 늑간간 근육속(Intercostal Muscle Bundle)을 제거하여, 배농구를 만들어 준다. 이 원형의 배농구 주위를 따라서 피부판과 농흉강내의 벽측 흉막을 봉합하여, 흉막 피부창(Pleuro-cutaneous Window)을 만들어 준다. 개방성 배농술은 경우에 따라서는 국소 마취만으로도 가능하며, 환자의 전신 상태가 매우 불량할 때는 전신마취를 피할 수 있는 이점이 있다. 또 흉막 박피술등의 다른 수술에 비하여, 수술 시간이 짧고, 수술시 폐조직의 손상이 적고, 수술후 폐기능 감소를 피할 수 있다는 장점이 있다. 특히 농흉내 염증이 심하여 패혈증이 있을 때에, 이 개방성 배농술로서 비교적 빠르고 간편하게 농흉내 염증을 처치할 수 있다. 또 환자의 전신 상태가 불량할 때나, 폐 기능의 저하가 심할 때나, 양측 폐에 결핵성 병변이 심할 때에도 효과적으로 이용할 수 있다. 그러나 수술후에 개방된 배농구가 남아있기 때문에 장기적인 외과적인 처치가 계속적으로 필요하게 되어 환자에게 큰 불편이 따른다. 이 배농구를 통하여 세척(Irrigation), 드레싱(Dressing)이

나 거즈 삽입(Gauze Packing)등을 시행할수있어, 농흉내의 염증을 효과적으로 처치할 수 있다. Eloesser는 U자 모양의 피부관을 이용한 배농구를 만들어서, 나중에 배농구를 폐쇄시킬때 편리하도록 하였다.^{14)15)16).}

흉막 폐전적출술(Pleuropneumectomy)은 농흉강과 함께 일측 폐 전체를 함께 제거해주는 수술이다^{17).} 농흉을 제거할 때는 벽측 흉막까지도 함께 제거하면서, 가능하면 농흉을 터트리지 않도록한다. 만약 농흉이 터트려져서 감염이 되면, 수술후에 농흉, 기관지 흉막루등의 합병증이 잘 생길 수 있다. 수술전에는 철저한 수술전 검사와 항결핵 화학요법과 항생제 투여가 필요하다. 수술전에는 동맥혈의 가스 분압 검사, 폐 기능검사, 폐 관류 스캔(Pulmonary Perfusion Scan), 폐 환기 스캔(Pulmonary Ventilation Scan)등으로 수술후의 잔여 폐 기능치를 예측하여야하고, 기관지경 검사로 절제될 부위의 기관지내 병변이 없음을 확인하여야 한다.^{18)19)20)21)22).} 수술도중 폐 조직의 광범위한 절제가 필요하기때문에 출혈의 위험이 있고, 수술 시간이 길고, 심부전, 부정맥과 호흡부전등의 우려가 있어, 전신 상태가 나쁜 환자나 폐 기능이 저하된 환자에게는 부적절한 수술이다^{23).} 그러나 수술이 잘 되면, 병변이 있는 모두 부위가 완전히 제거되어 완치가 가능하기 때문에, 흉곽 성형술이나 개방성 배농술후에 동반되는 여러가지 불편을 피할수있다.

위에서 열거한 수술이외에도, 여러 조직을 이용하여 농흉내 공간을 메워 줄 수 있다. 대개는 흉곽의 골격 근육인 광배근(Latissimus dorsi), 전거근(Serratus anterior), 대흉근(Pectoralis major), 소흉근(Pectoralis minor), 복직근(Rectus abdominis)등을 이용하며, 대망(Omentum)을 이용할수도있다. 위의 조직은 혈관 분포가 풍부하여 염증에 대한 저항력이 강하고, 상당한 부피를 가지고 있어 농흉내 공간을 충분히 채울수 있고, 흉곽의 어느 부위에도 쉽게 도달할 수 있다는 장점이 있다. 수술시 먼저 적절한 부위의 늑골을 절제한 다음 이를 통하여 근육을 흉강내로 이전 시키며, 이때 주행 혈관이 잘 보존되어 꼬이지 않도록 하여야 한다.^{24)25)26).}

만성 결핵성 농흉의 외과적 치료에는 상기의

여러 방법이 있으므로 가장 좋은 수술을 선택하는 것은 어려운 일이다. 따라서 본 저자는 수술 방법의 선택에 반영되어야할 요인들을 다음과 같이 정리 하였다.

- 1) 환자의 전신 상태 (당뇨병 유무, 염증의 정도).
- 2) 농흉의 위치.
- 3) 농흉의 크기.
- 4) 화농성 혼합 감염의 유무.
- 5) 기관지 흉막루 형성의 유무.
- 6) 농흉이 있는 쪽 폐의 상태.
- 7) 농흉의 반대편 폐의 상태.
- 8) 결핵의 활동성 여부.
- 9) 이전의 폐 수술 여부.
- 10) 기타(폐 기능, 환자의 나이).

1) 환자의 전신 상태 : 환자의 상태가 심한 농흉의 감염으로 매우 불량하거나, 당뇨병등의 전신 질환이 있을 때는, 가능하면 환자에게 부담이 적은 수술이 유리하다. 이때는 개방성 배농술을 국소 마취하에서도 시행할 수 있으며, 흉막 폐전적출술등 광범위한 수술은 피하는 것이 좋다.

2) 농흉의 위치 : 농흉이 흉곽의 상부나 첨단부에 위치하면 흉곽 성형술로 치료가 용이하다. 그러나 농흉이 다른 부위에 있으면 흉곽성형술로 치료가 잘 되지않는 수가 많다.

3) 농흉의 크기 : 흉곽 성형술이나 흉막 박피술로 치료하기에는 농흉의 크기가 적을 수록 유리하다.

4) 화농성 혼합 감염의 유무 : 화농성 세균에 의한 혼합 감염이 있을때는 폐조직의 손상을 주는 수술은 가능하면 피하는 것이 좋다. 이는 수술후에 농흉이나 기관지 흉막루등의 합병증이 생겨 큰 어려움을 초래할 수 있기 때문이다. 따라서 흉막 박피술이나 흉막 폐전적출술등은 불리하다. 또 수술전에 충분한 항생제투여가 필요하고, 혼합 감염을 수술전에 세척(Irrigation)등으로 처치하면 큰 도움이 된다.

5) 기관지 흉막루 형성의 유무 : 기관지 흉막루가 형성되어있을 때는 대개 화농성 혼합 감염이 동반되므로 폐 조직을 손상시키는 수술은 피하는 것이 좋다 또 수술도중 기관지 흉막루를 단순 봉합하여 주면 수술후의 경과에 도움이된다.

6) 농흉이 있는 쪽 폐의 상태 : 농흉이 있는 쪽

폐에 활동성 결핵이나 폐 실질의 파괴등의 병변이 심할 때는, 흉막 박피술은 적당하지 않다. 왜냐하면 수술후의 폐 실질의 재 팽창이 불량하기 때문이다. 이럴때는 개방성 배농술이나 아예 병변이 심한 폐도 농흉과 함께 제거하는 흉막 폐전적출술등이 효과적이다.

7) 농흉의 반대편 폐의 상태 : 농흉의 반대편 폐에 활동성 결핵이나 폐 실질의 파괴등의 병변이 심할때는, 수술 시간이 오래 걸리거나 폐조직의 절제가 심하여 수술후에 폐기능의 저하가 우려되는 흉막 폐전적출술은 적당하지 않다. 이런 경우에는 간편한 개방성 배농술이 효과적이다.

8) 결핵의 활동성 여부 : 객담이나 농흉의 결핵균 검사에서 양성일때는, 폐엽 절제술이나 흉막 폐전적출술과 같이 폐조직을 절제하여 기관지 절단단(Bronchial Stump)을 남기는 수술은 좋지 않다. 왜냐하면 수술후 이 기관지 절단단(Bronchial Stump)에 결핵이 감염되어 기관지 흉막루를 초래할수있기 때문이다. 또 수술 시간이 오래 걸리거나 환자에게 부담이 큰 수술도, 수술후 폐 결핵의 악화를 초래할수 있어 좋지 않다.

객담이나 농흉의 결핵균 검사에서 양성일때는, 수술전에 충분히 항결핵 화학요법을 시행하여 음성으로 반전시킨후에 수술을 시행한다.

9) 이전의 폐 수술 여부 : 이전에 폐 수술을 받았던 환자는 흉막 유착이 심한 상태이므로, 흉막 박피술이나 흉막 폐전적출술같이 광범위한 흉막의 박리가 필요한 수술은 좋지 않다.

10) 기타 : 환자의 폐 기능 상태가 저하되어 있을 때는, 흉곽 성형술이나 흉막 폐절제술과 같이 수술후 폐 기능의 저하가 우려되는 수술은 위험할 수가 있다.

개방성 배농술후에는, 농이 흐르는 배농구를 장기적으로 유지하면서 치료하여야 하기때문에, 젊은 환자나 향후 장기적이고 꾸준한 치료에 어려움이 있는 환자에서는 피하는것이 좋다.

결 론

본원 흉부외과에서는 만성 결핵성 농흉 환자 4례에서 1) 흉막 박피술, 2) 흉곽 성형술, 3) 개방성 배농술과 4) 흉막 폐전적출술을 각각 1례씩 시행

하여 좋은 결과를 얻었기에 문헌 고찰과 함께 보고하는 바이다.

References

- 1) Hood RM : *Tuberculosis of the pleura. In Surgical diseases of the pleura and chest wall. Springfield, IL, Charles C Thomas, 1965*
- 2) DeMeester TR : *The pleura. In Textbook of thoracic surgery. Edited by D Sabiston, Philadelphia, WB Saunders, 1983*
- 3) Waltman W : *Lewis' practice of surgery. Hagerstown, MD, WF Prior, 1961*
- 4) Thomas W Shields : *General thoracic surgery. 3rd ed., Philadelphia, Lea & Feibiger, 1989*
- 5) Samson PC : *Empyema thoracis : Essentials of present day management. Ann Thorac Surg 1971 : 11 : 210*
- 6) Iioka S, Sawamura K, Mori T : *Surgical treatment of chronic empyema. A new one-stage operation. J Thorac Cardiovasc Surg 1985 : 90 : 179*
- 7) Baker WL, Neuhaus H, Langston HT : *Ventilatory improvement following decortication in pulmonary tuberculosis. Ann Thorac Surg 1965 : 1 : 532*
- 8) Hood RM : *Pleural decortication. In Surgical diseases of the pleura and chest wall. Edited by Hood R M, Philadelphia, WB Saunders, 1986*
- 9) Alexander J : *Collapse therapy of pulmonary tuberculosis. Springfield, IL, Charles C Thomas, 1937 : pp402*
- 10) McMillan IKR : *Bronchopleural fistula : Treatment by space reduction. In International trends in general thoracic surgery, Vol. II, A major challenge. Edited by HC Grillo and H Eschapsse, Philadelphia, WB Saunders, 1987 : pp440*
- 11) Hopkins RA, Ungerleider RM, Staub EW : *The modern use of thoracoplasty. Ann Thorac Surg 1985 : 40 : 181*
- 12) Maloney JV Jr, Schmutzer KJ, Raschke E : *Paradoxical respiration and pendelluft. J Thorac Cardiovasc Surg 1961 : 41 : 291*
- 13) Schede M : *Die Behandlung der Empyeme. Verh Cong Innere Med Wiesb 1890 : 9 : 41*
- 14) Eloesser L : *An operation for tuberculous empyema. Surg Gynecol Obstet 1935 : 60 : 1096*
- 15) Eloesser L : *Of an operation for tuberculous empyema. Ann Thorac Surg 1969 : 5 : 355*

- 16) Symbas PN, Nugent JT, Abbott OA : *Nontuberculous pleural empyema in adults. Ann Thorac Surg* 1971 : 12 : 69
- 17) Sarot IA, Gibert L : *Extrapleural pneumonectomy and pleurectomy in pulmonary tuberculosis. Thorax* 1949 : 4 : 173
- 18) Ali MK, Mountain CF, Ewer MS : *Predicting loss of pulmonary function after pulmonary resection for bronchogenic carcinoma. Chest* 1980 : 77 : 337
- 19) Boysen PG, Block AJ, Oslen GN : *Prospective evaluation for pneumonectomy using the 99m technetium quantitative perfusion lung scan. Chest* 1977 : 72 : 422
- 20) Kristersson S, Lindell SE, Swanberg L : *Prediction of pulmonary function loss due to pneumonectomy using I33 Xe-radiospirometry. Chest* 1972 : 62 : 694
- 21) Oslen GN, Block AJ, Tobias LA : *Prediction of postpneumonectomy function using quantitative macroaggregate lung scanning. Chest* 1974a : 66 : 13
- 22) Oslen GN : *Pulmonary function evaluation of the lung resection candidate : A prospective study. Am Rev Respir Dis* 1974b : 111 : 379
- 23) Ginsberg RJ, Hill LD, Eagan RT : *Modern thirty-day operative mortality for surgical resections in lung cancer. J Thorac Cardiovasc Surg* 1983 : 86 : 654
- 24) Abrashanoff : *Plastische Methode der Schliessung von Fistelgängen, welche von inneren Organen kommen. Zentralbl Cir* 1911 : 38 : 186
- 25) Mathes SJ, Nahai F : *Clinical applications for muscle and musculocutaneous flaps. St. Louis, CV Mosby, 1982*
- 26) Miller JJ, Mansaur KA, Nahai F : *Single-stage complete flap closure of the postpneumonectomy empyema space : A new method and possible solution to a disturbing complication. Ann Thorac Surg* 1984 : 38 : 227