

주두 골절의 임상적 고찰

이화여자대학교 의과대학 정형외과학교실
노 권 재

= Abstract =

Clinical Observations of the Olecranon Fracture

Kwon Jae Roh

Department of Orthopaedic Surgery, College of Medicine, Ewha Womans University

The olecranon fracture is intra-articular fracture anatomically. So the fracture should be reduced completely. We experienced 46 cases of olecranon fracture from January, 1985 to December, 1989.

The results were as follows :

- 1) The fracture was more in adult than child.
- 2) The most common cause was fall down from height.
- 3) The undisplaced type I fractures were treated with conservative management, the results were satisfactory.
- 4) The displaced fractures should be treated with operative method for stability of elbow and prevention of limitation of motion.
- 5) The tension band wiring technique was not difficult and widely used method in treatment of displaced fracture. The most common complication was protrusion of K-wire, but careful technique would prevent the complication.

KEY WORDS : Fracture · Olecranon · Ulna.

서 론

주두전면에 상완골 활차와 더불어 반월절흔(Semilunar notch)이 관절을 형성하고 있기 때문에 주두골절은 정확한 해부학적 정복을 치료의 원칙으로 하고 있다. 만일 해부학적 정복이 되지 않으면 관절의 운동장애, 골관절염이 필연적 결과가 된다.

주두골절의 치료는 여러가지 방법이 있으나 골절의 성상과 위치, 분쇄의 정도 및 환자의 연령에 따라 선택된다. 본 이화여자대학교 정형외과학

교실에서는 1985년 1월부터 1989년 12월까지 만 5년간 1년이상 추시가 가능하였던 주두골절 환자 46례를 대상으로 보존적 치료 및 수술적 치료를 시행하고 치료 결과를 분석하여 문헌고찰과 함께 보고하는 바이다.

조 사 대 상

1985년 1월부터 1989년 12월까지 본 이화대학교 정형외과학 교실에서 치료한 주두골절 환자중 1년

이상 추시가 가능하였던 46례를 대상으로 하였다.

증례 분석

1. 연령 및 성별 분포

연령분포는 4세에서 76세로 다양하였고 50대가 가장 많았으며, 남자에서 월등히 많았다(Table 1).

2. 원 인

골절원인은 추락사고와 교통사고가 대부분을 차지하였다(Table 2).

Table 1. Age & sex distribution

Age/Sex	Male	Female	Total(%)
0-9	6		6(13.0)
10-19	7		7(15.2)
20-29	2	2	4(13.0)
30-39	2		2(4.4)
40-49	5		5(10.8)
50-59	8	2	10(21.8)
60-69	4	2	6(13.0)
70-79	6		6(13.0)
Total(%)	40(87.0)	6(13.0)	46(100.0)

3. 골절의 분류 및 결과

측면 방사선 소견에 나타나는 손상 부위에 따라 분류한 Horne¹⁴⁾의 분류법을 인용하였다(Table 3, Fig. 1).

총 46례중 Type II가 24례로 가장 많았다(Table 4).

4. 치 료

골절환자 46례중 Type I 골절 18례는 보존적 요법으로 주관절을 30도에서 90도 굴곡시켜 장상지 석고붕대로 평균 5주간 고정하였고, Type II와 Type III 골절환자에서는 tension band wiring 18례, Screw 8례, wire loop 2례를 시행한후 장상지 석고붕대로 평균 4주간 고정하였다(Fig. 2, 3).

Table 2. Causes of injury

Causes	No.(%)
Fall down	30(65.2)
Automobile accident	12(26.1)
Direct blow	4(8.7)
Total	46(100.0)

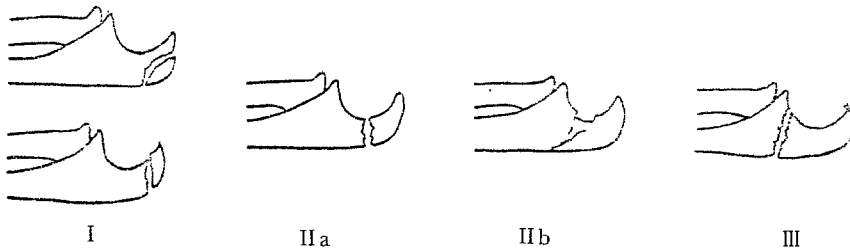


Fig. 1. Diagram to illustrate the proposed classification of olecranon fractures.

Table 3. Classification of fracture

Type I : Fractures are either transverse intraarticular fractures originating on the proximal third of the articular surface of olecranon fossa or oblique extraarticular fractures involving the point of the olecranon.

Type II : Fractures are oblique or transverse fractures originating on the middle third of the articular surface of the olecranon fossa.

IIa : Fractures have a single fracture line.

IIb : Fractures have two fracture lines, the proximal one identical to a type IIa fracture and the second originating slightly distal to the first and extending posteriorly.

Type III : Fractures are transverse or oblique fractures originating on the distal third of the olecranon fossa.

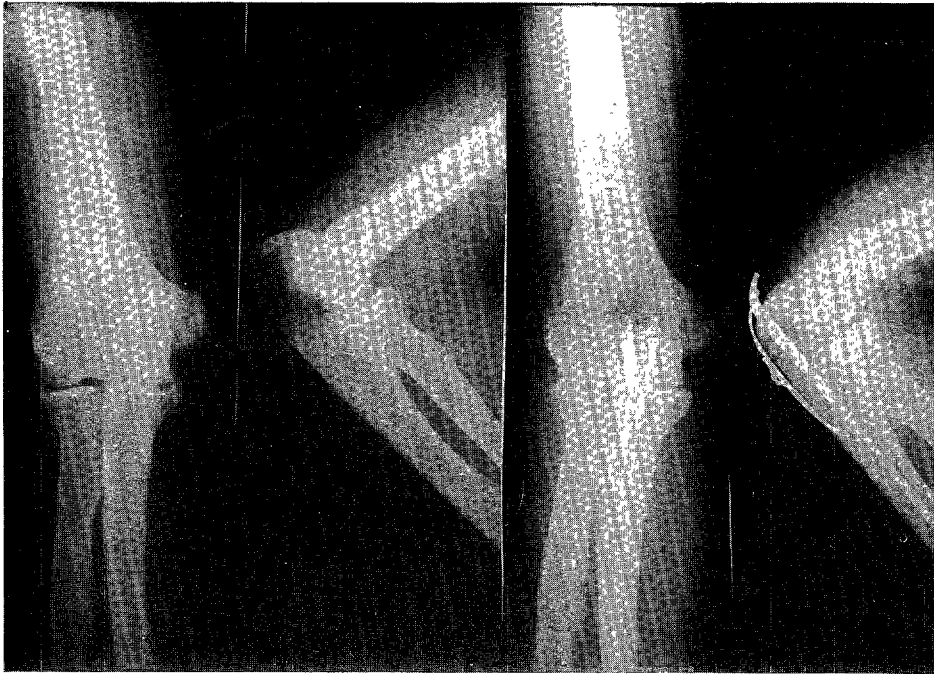


Fig. 2-A. 43-year-old male patient with Type III fracture was operated using tension band wiring technique.

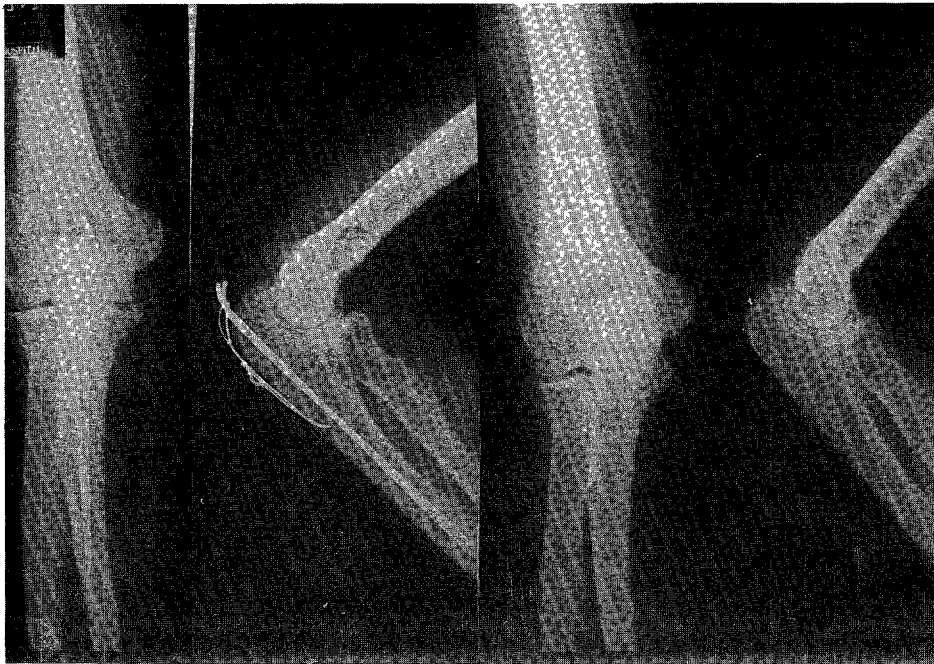


Fig. 2-B. Bony union was obtained at 2 months later and device was removed at 4 months after operation. The result was excellent.

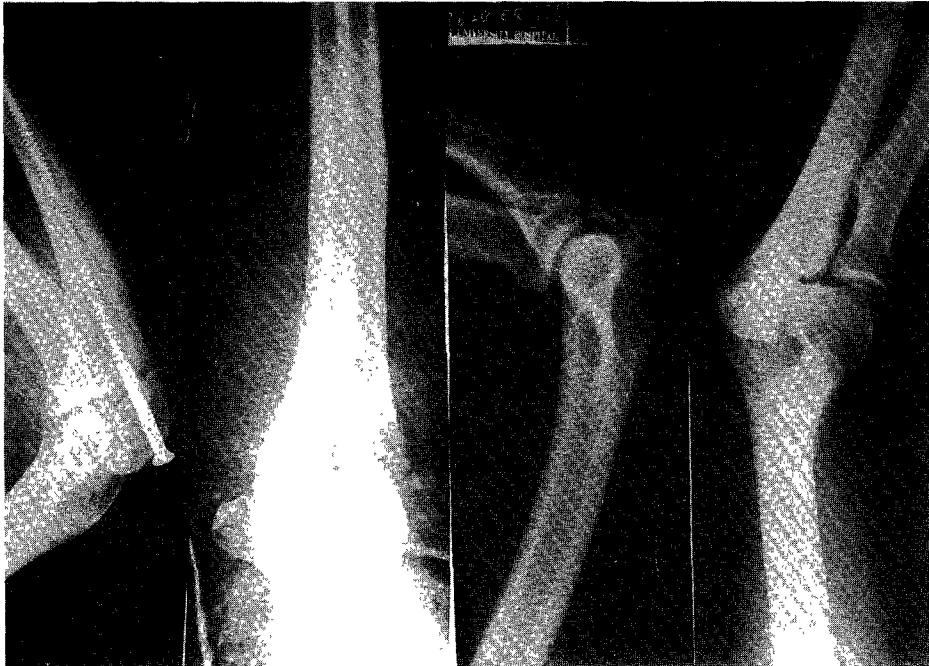


Fig. 3-A. 56-year-old female patient with type IIa was treated using Leimbach screw.

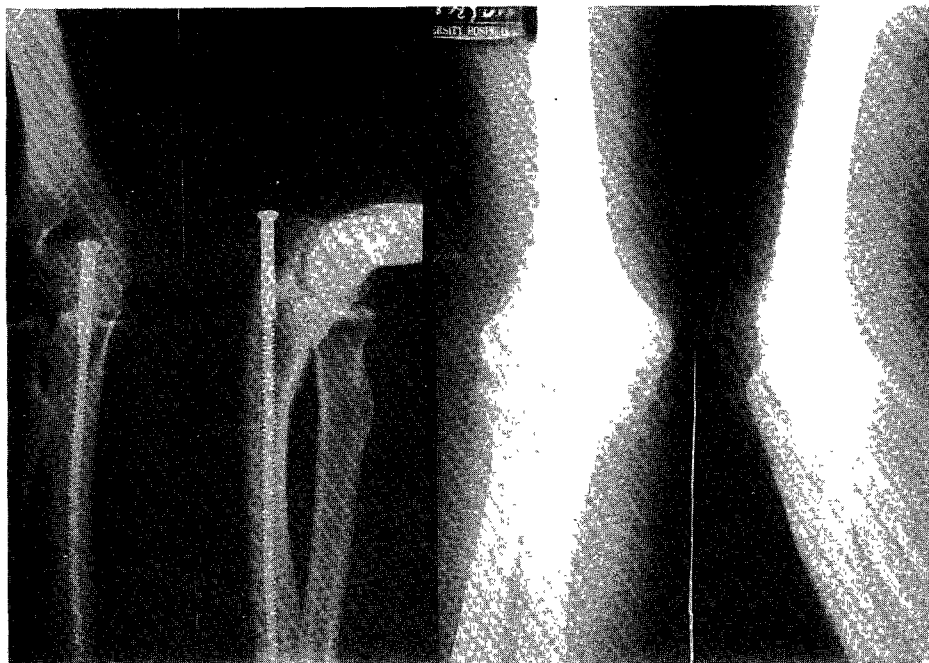


Fig. 3-B. Bony was seen at 2 months later and the screw removed at 4 months after operation. The result was excellent.

Table 4. Type of fracture

Type	No. (%)
I	18(39.1)
IIa	14(30.4)
IIb	10(21.7)
III	4(8.8)
Total(%)	46(100.0)

5. 치료 결과

1년 이상 추시결과 37례에서 2개월에 골유합을 얻었고 9례에서 3개월에 골유합을 얻었다. 결과 판정은 Weselev등³⁰⁾이 사용한 판정기준(Table 5)을 이용하여 31례에서 우수, 13례에서 양호의 결과를 얻었고 2례에서 보통의 결과를 얻었다.

6. 합병증

Type I 골절에서는 전예에서 합병증이 없이 골유합을 얻었으며 수술적 치료를 한 경우 Tension band wiring한 3예에서 K-강선의 돌출로 인한 피하부 자극으로 인한 동통이 있었으나 골유합때까지 고정하고 골유합후 K-강선을 제거하였으며, 수술로 인한 감염은 없었다.

고찰

주두골은 해부학적으로 피하층에 있기 때문에 손상받기가 쉽다. 주두골절의 원인으로는 3가지의 손상에 의하여 일어나는데 첫째는 직접적인 손상에 의하여 분쇄골절을 일으키고 둘째는 간접손상에 의하여 즉 주관절의 굴곡상태에서 추락한 경우 삼두완근의 강한 수축을 동반하여 횡 또는 사선 골절을 일으키며 셋째는 직간접 손상의 복합으로 전위된 분쇄골절을 일으키게 된다. 주두골절이 소아보다는 성인에서 빈도가 높은 것이 보통인데 그 이유는 소아에서의 주두골이 상완골 말단부보다 짧고 두꺼우며 비교적 강하기 때문이다. 연령은

20~30세에 빈발하고 좌우발생의 빈도는 차이가 없다고 한다. 본 증례에서는 50세 이상의 성인에 많이 발생하였으며, 좌우 발생빈도의 차이가 없었다. 대부분의 저자들이 손상기전은 대부분 추락사고에 의한 것이었다고 하였으며¹⁾¹⁴⁾ 저자의 경우도 동일하였다.

골절의 분류는 여러가지가 있으나 본예에서는 Horne¹⁴⁾이 분류한 방법을 사용하였으며 이 방법으로는 방사선 측면사진으로 쉽게 골절의 형태를 분류할 수 있다. 본예에서는 Type II가 전체의 52%로 가장 많았으며, 다른 저자의 예에서와 비슷하였다¹⁾

골절의 치료에 있어서 정확한 해부학적 정복 및 견고한 내고정을 시행하여야 관절의 정상적인 기능을 회복할 수 있다고 한다. 보존적 치료를 전위 가 없는 골절에서 시행하는데, Böhler⁴⁾는 주관절을 90도 굴곡상태에서 석고고정을 하여야 한다고 주장하였고, Watson-Jones등²⁸⁾은 주관절을 신전상태에서 석고고정을 주장하였다.

본 증례에서는 Type I의 전위가 없는 골절에서 30도에서 90도 주관절 굴곡 위에서 석고고정을 시행하였다.

수술적 치료의 목적은 운동의 장애, 근력저하 및 골절병을 막기 위하여 빠른 주관절운동을 시작하여 주관절의 안정적 기능을 회복하는데 있다²²⁾. 수술적 치료는 2가지로 대별되는데 그 하나는 금속을 이용한 견고한 고정으로 주두의 해부학적 정복을 하는 것⁵⁾⁶⁾¹³⁾¹⁵⁾¹⁶⁾¹⁸⁾¹⁹⁾²¹⁾²²⁾²³⁾²⁴⁾²⁵⁾²⁶⁾³⁰⁾이다.

1883년 Lister¹⁶⁾에 의해 Wire loop fixation이 시도된 이래 1933년 Daland⁷⁾에 의해 관혈적정복 및 금속을 이용한 내고정술이 시행되었고 1935년 Pauwel에 의하여 Tension band principle이 소개되었으며 1963년 Weber와 Vasev²⁹⁾는 Tension band의 이론을 정립하였는데 원리는 균질의 콘

Table 5. Rating of results following olecranon fracture

	Flexion or Extension	Supination pronation	Pain
Excellent	<5° loss	No loss	Absent
Good	>20° loss	Minimal loss	Absent
Fair	>45° useful motion	50% present	Minimal
Poor	>45° useful motion	50% present	Presenta

크리트 기동에 강선을 조합시킴과 같은 이론이다. 즉 콘크리트 기동은 압박력에 대해서는 견고하나 장력에 대해서는 약하다. 위에서 무게가 가해지면 하면에서 균열을 일으키는 장력이 가해진다. 이때 하면에 강선을 걸리게 하면 장력이 흡수된다고 이론적 근거를 제시하였다.

1965년 Pauwel의 30년간 임상경험을 통한 보고에서 주두골절 치료에 응용된 Tension band의 우수성이 입증되었다. Tension band의 특징은 종래의 골봉합법과는 달리 K-강선을 미리 삽입하기 때문에 골편이 작더라도 확실하고 견고하게 고정할 수 있다. 또 술후 석고고정이 필요치 않는 경우도 있거나 단기간에 그친다. Tension band의 단점으로는 K-강선의 피하부자극으로 운동시 동통호소 및 압통 등이 있으므로 골절유합이 이루어진 다음에는 K-강선과 금속선을 제거하여야 한다. Tension band wiring수기는 어렵지 않아 여러 저자들에 의하여 장점이 보고 되었으며¹⁾⁸⁾¹²⁾ Erikson등⁹⁾에 의하면 약 50%의 환자에서 신전과 굴곡운동의 말기에서 운동장애가 있다고 보고 하였으나 대부분의 환자들이 기능적으로 중요하지 않기 때문에 운동장애를 인지하지 못한다고 하였다.

본 증례에서는 모두 18례에서 tension band wiring을 시행하였으며 불유합 소견을 보인예가 없었고 3례에서만 피하부 동통을 호소하였고 2례에서 경도의 신전운동장애가 있었을 뿐 모두 만족할 만한 결과를 얻었다.

피하부 동통의 원인인 돌출된 K-강선의 길이는 6.8mm 이하인 경우 동통을 막을 수 있다고 주장한 저자¹⁸⁾도 있었으며 K-강선을 180도 굴곡 시켰을 경우 동통을 막을 수 있다고한 저자¹⁸⁾도 있었다. Tension band wiring은 전위된 주두골절 환자에서 대부분 만족할 만한 결과를 얻을 수 있는 좋은 방법이며, K-강선의 돌출로 인한 동통은 수술시 보다 세심한 수기로 막을 수 있다고 사료된다.

Wesley등³⁶⁾은 modified Zuelzer hook plate를 이용하여 모두 만족할 만한 결과를 얻어 그 장점을 소개하였고 Coughlin등⁶⁾은 McAtee Device로 치료한 주두골절 환자에 대하여 소개하였으며, 골수강내 나사못 고정술도 흔히 쓰이는 치료법으로 Leinbach 나사가 주로 쓰이는데 Rettig등²³⁾은 환

자의 약 50%에서 합병증을 보였다고 하였으나 본 증례에서는 8례를 시행하여 합병증 없이 만족할 만한 결과를 얻었다.

수술적 치료의 다른 한가지는 근위골편 제거술인데 1918년 Fiolle¹⁰⁾에 의하여 소개된 이후 여러 저자들에 의한 장법이 소개되었으며²⁾³⁾⁷⁾¹⁰⁾¹¹⁾¹⁷⁾²⁰⁾²⁷⁾ Tension band wiring수기가 불가한 경우 시행하여 최종 운동범위에는 차이가 없었다고 하였다. 본 증례에서는 근위골편 제거술은 시행하지 않았다.

요약 및 결과

본 이화대학교 정형외과학 교실에서는 1985년 1월부터 1989년 12월까지 만5년간 1년 이상 추시가 가능하였던 주두골절 환자 46례를 대상으로 다음과 같은 결론을 얻었다.

- 1) 성인에서 소아보다 많았으며 남자에서 월등히 많았다.
- 2) 골절원인으로는 추락사고에 의한것이 전체의 65%로 가장 많았다.
- 3) 골유합은 37례에서 2개월, 9례에서 3개월에 이루어졌으며 불유합은 없었다.
- 4) Type I 골절에서 전위가 없으면 보존적 치료를 하여 만족할만한 결과를 얻었다.
- 5) 전위된 골절의 경우 수술적 치료가 우선적으로 시행되어야 관절의 안전성유지와 운동장애를 막을 수 있다.
- 6) Tension band wiring 수기는 가장 흔히 가장 쉽게 사용할 수 있는 방법으로 K-강선 돌출로 인한 합병증 수술시 세심한 수기로 막을 수 있다고 사료된다.

References

- 1) 민경덕 · 이선호 · 최형집 : 주두골절에 있어서 압박골봉합법(Tension band)에 대한 치험예. 대한정형외과학회지 1982 : 17 : 738-742
- 2) Alder S, Fay GD, MacAusland WR Jr: Treatment of olecranon fractures, Indications for excision of the olecranon fragment and repair of the triceps tendon. J Trauma 1962;2:597

- 3) Aldredge GN, Gregory CF:*Triceps advancement in olecranon fractures. Abst J Bone Joint Surg 1969: 51A:816*
- 4) Böhler L:*The treatment of fractures. New York, Grune and Stratton, 1966*
- 5) Bush LF, McClain EJ Jr:*Operative treatment of fractures of the elbow in adults. In Reynolds FC(ed):A. A.O.S. Instructional Course Lectures St Louis CV Mosby 1959:16:265*
- 6) Coughlin MJ, Slabaugh PB, Smith TK:*Experience with the McAtee olecranon device in olecranon fractures. J Bone Joint Surg 1979:61A:385*
- 7) Daland EM:*Fractures of the olecranon. J Bone Joint Surg 1933:15:601*
- 8) Doland Macko:*Complication of tension band wiring of olecranon fractures. J Bone Joint Surg 1985:67A: 1396*
- 9) Erikson E, Sahlen O, Sandohl V:*Late results of conservative and surgical treatment of fractures of the olecranon. Acta Chir Scand 1957:113:153*
- 10) Fiolle DJ:*Note sur les fractures de l'olecrane par projectiles de guerre. Marseille Med 1918:55:241*
- 11) Gartsman GM, Sculco TP, Otis JC:*Operative treatment of olecranon fractures. J Bone Joint Surg 1981:63A:718*
- 12) Gray Wolfgang:*Surgical treatment of displaced olecranon fractures by tension band wiring technique. Clin Orthop 1987:224:192-204*
- 13) Harmon PH:*Treatment of fractures of the olecranon by fixation with stainless steel screws. J Bone Joint Surg 1945:27:328*
- 14) Horne JG, Tanzer TL:*Olecranon fractures: A review of 100 cases. J Trauma 1981:21:469*
- 15) Knight RA:*Management of fractures about the elbow in adults. In(ed):A.A.O.S. Instructional course lectures. St Louis CV Mosby 1957:14:123*
- 16) Lister J:*An address on the treatment of fracture of the patella. Br Med J 1883:2:855*
- 17) MacAusland WR:*The treatment of fractures of the olecranon by longitudinal screw or nail fixation. Ann Surg 1942:116:293*
- 18) Macko D, Szabo RM:*Complications of tension band wiring of olecranon fractures. J Bone Joint Surg 1985:67A:139*
- 19) Mathewson MH, McCreath SW:*Tension band wiring in the treatment of olecranon fractures. Abst J Bone Joint Surg 1975:57B:399*
- 20) Mckeever FM, Buck RM:*Fracture of the olecranon process of the ulna. JAMA 1947:1:135*
- 21) Milicic M:*Surgical treatment of olecranon fractures with tension band wire(Abst). Clin Orthop 1983: 177:303*
- 22) Muller ME, Allgower M:*Manual of internal fixation. Techniques recommended by the AO Group. New York Springer 1970:3:188-191*
- 23) Rettig AC, Waugh TR, EVanski PM:*Fracture of the olecranon. A problem of management. J Trauma 1979:19:23*
- 24) Rush LV, Rush HL:*A reconstruction operation for comminuted fractures of upper third of the ulna. Am J Surg 1937:38:332*
- 25) Vander Horst MAM, Keenan JN:*Treatment of olecranon fractures. Noth J Surg 1983:35:27*
- 26) Vander Kloot JFVR:*Results of treatment of fractures of the olecranon. Arch Chir Neerlandicum 1964:16:237*
- 27) Wainwright D:*Fractures of the olecranon process. Br J Surg 1964:29:403*
- 28) Watson-Jones R:*Fractures of Joint injuries. Baltimore, Williams and Wikins 1955:4:519-524*
- 29) Weber BG, Vasey H:*Osteosynthese bei olecranon fraktur. Z Unfallchir. Versicherungsmed. Berufskr 1963:2:90*
- 30) Weseley MS, Barenfeld PA, Eisentein AL:*The use of the Zuelzer hook-plate in fixation of olecranon fractures. J Bone Joint Surg 1976:58A:859*
- 31) Zuelzer WA:*Fixation of small but important bone fragments with a hook-plate. J Bone Joint Surg 1951: 33A:430*