

심에코도와 심장영화자기공명영상으로 측정된 정상소아의 좌심실용적과 심박출량에 대한 비교

이화여자대학교 의과대학 소아과학교실
이화여자대학교 의과대학 방사선과학교실*
홍 영 미·정 은 철*

= Abstract =

Comparison between Echocardiography and Cardiac Cine-MRI : Left Ventricular Volume and Cardiac Output

Young Mi Hong, Eun Chul Chung*

Department of Pediatrics, College of Medicine, Ewha Womans University

**Department of Radiology, College of Medicine, Ewha Womans University*

The purpose of this study is to determine the utility of cardiac cine-MRI in the measurement of left ventricular volume and cardiac output. The results of cardiac cine-MRI were compared with those obtained by 2-dimensional echocardiography in 19 normal pediatric subjects.

The results are as follows :

1) The mean values of the parameters(end-diastolic volume, end-systolic volume, ejection fraction, stroke volume, stroke index, cardiac output, and cardiac index) which were calculated by cardiac cine-MRI, demonstrated excellent agreement with the results of 2-dimensional echocardiography($p > 0.05$).

2) Significant linear correlation was made when each parameter was compared between 2-dimensional echocardiography and cardiac cine-MRI($p < 0.05$).

3) End-diastolic and end-systolic volume which were estimated by 2-dimensional echocardiography and cardiac cine-MRI, were significantly increased according to increasing age or body weight($p < 0.05$).

The results of the study indicate that cardiac cine-MRI is likely to become a useful diagnostic modality to evaluate anatomic abnormalities in congenital and acquired cardiac diseases and to measure left ventricular volume and cardiac functions.

서 론

좌심실 용적의 측정은 심장 기능을 평가하는 중요한 기준이 되며, 심박출량과 박출계수는 정상 범위가 넓고 측정방법에 따라 많은 차이가 있으나

심장환자에서 수술전후에 심박출량을 측정하는 것이 환자의 예후판단과 치료방법의 결정에 대단히 유용하다는 것은 널리 알려진 사실이다.

Dodge¹⁾가 처음으로 양면영화심혈관조영술(bi-plane cardiac cine-angiography)로 좌심실용적을 측

정한 이후, Dehmer등²⁾과 Slutsky등³⁾이 동위원소를 이용한 gate scintigraphy를 고안하였다. Nixon등⁴⁾을 비롯한 여러 저자들⁵⁻⁷⁾은 심에코도로 좌심실용적을 측정하여 보고하였고, 최근에는 자기공명영상(magnetic resonance imaging, 이하 MRI로 약함)에 의한 측정이 활발히 연구되고 있다⁸⁻¹³⁾. 심박출량(cardiac output)은 초기에는 심도자술이나 다른 관혈적 검사로 측정하였으나 초음파 진단방법이 도입된 이래 Doppler 심에코도에 의한 측정이 심도자술을 이용한 열희석(thermodilution)방법이나 Fick 방법과 매우 좋은 상관 관계를 보임을 알게 되었다¹⁴⁾.

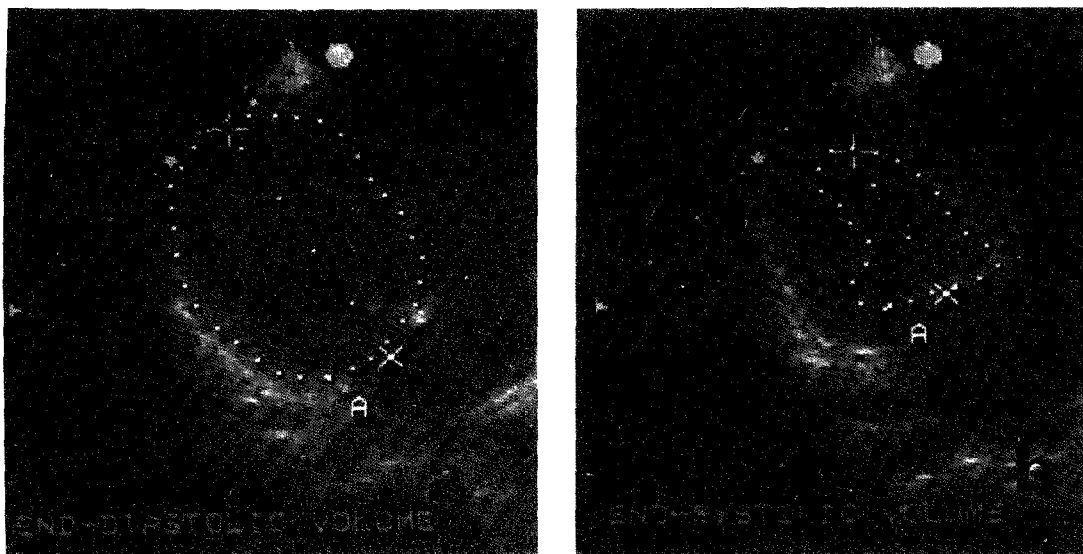
심장영화자기공명영상(cardiac cine-magnetic resonance imaging, 이하 cine-MRI로 약함)에 의한 정상심장에서의 좌심실용적 측정은 심에코도나 영화혈관조영술로 얻은 결과와 매우 유사한 상관성이 보고되고 있으며⁸⁾¹⁰⁾¹⁵⁻¹⁷⁾ 또한 선천성 및 후천성 심장질환에서 해부학적 이상과 기능적 이상의 진단에 있어서도 cine-MRI는 높은 신뢰도를 보인다고 알려져 있다⁹⁾.

저자들은 좌심실 용적과 심박출량을 측정함에 있어 cine-MRI의 유용성을 평가하기 위하여 정상 소아에서 심에코도와 cine-MRI를 실시하여 그 결과를 비교 분석하였다.

연구대상 및 방법

심질환이 없는 5세부터 15세까지의 소아 19명을 대상으로 심에코도와 cine-MRI를 실시하였다.

심에코도 검사는 Hewlett-Packard®사의 심에코도를 사용하였고 환자를 안정된 상태에서 좌와위로 눕힌 다음 3.5MHz와 5MHz의 transducer를 사용하여 이면성 심에코도(2-dimensional echocardiography, 이하 심에코도로 줄임)를 이용하여 four chamber view로 측정하였다. 이때 좌우심실이 최대한 나오도록 하였으며 좌심실 용적을 측정하기 위해 Simpson법으로 좌심실 외곽을 light-pen으로 tracing하였고, 면적, 길이, 용적 계산을 위해 내장된 Hewlett-Packard computer를 사용하였다. 확장말기와 수축말기 좌심실용적을 구하기 위해 심전도를 부착하였으며 각각 3회 측정하여 평균치를 구하였다(Fig. 1, 2). 박출계수는 확장말기 좌심실용적에서 수축말기 좌심실 용적을 뺀 수치를 확장말기 좌심실 용적으로 나눈 값을 백분율 하였다. 심박출량(cardiac output)을 구하기 위해 흉상절흔에서 상행대동맥을 도출하고 최대혈류과형을 이용하여 혈류총합(flow velocity integral)을 구하였고, 대동맥직경은



- Fig. 1. Measurement of left ventricular volume obtained from 2-dimensional echocardiography.
a. End diastolic image b. End systolic image.

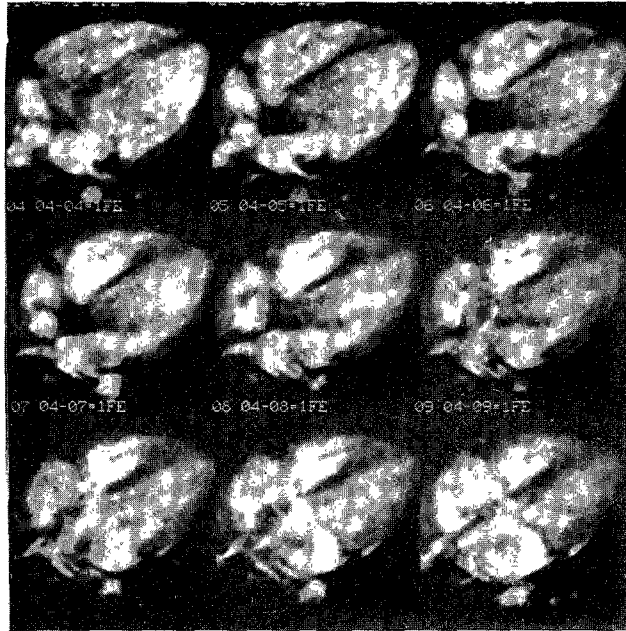


Fig. 2. Cardiac cine-MRI in 4-chamber view with ECG gated mode. Noted high signal blood flow in the cardiac chamber.

parasternal long axis view로 발살바동 바로 위에서 심에코도로 측정하였다. 내장된 computer을 이용하여 일회심박출량(stroke volume)과 심박출량을 측정하였다.

Cine-MRI의 촬영은 Toshiba제 초전도형 0.5T MRT-50A기기로 body coil을 사용하였으며 심전도를 부착하여 ECG gated mode로 촬영하였다. 먼저 심장의 관상면을 이용하여 우전사위를 얻은후 좌심방과 심첨부를 연결한 축으로 4-chamber view를 촬영하였으며 촬영조건은 Field echo 기법으로 800/22/30°(TR/TE/Flip angle), FOV(field of view)는 20~25cm로 하였으며 절편두께 10mm, 160×160 matrix의 조건으로 하였다. ECG gated mode로 촬영한 20~24개의 영상을 내장된 program을 이용하여 영화화하여 심장의 운동을 관찰하였으며, 수축말기와 확장말기의 영상을 선택하여 trackball로 좌심실의 내강을 추적하여 그린 후, 내장된 software을 이용하여 좌심실의 용적과 일회심박출량, 심박출량등을 각각 3회 계산하여 그 평균을 구하였다.

심에코도와 cine-MRI로 측정된 각각의 측정값을 비교하였고, 연령, 체중에 따른 각 측정치와의 상관관계를 보기 위해 직선회귀방정식을 구하여 stu-

dent t-test로 통계처리하였다.

결 과

1. 심에코도와 cine-MRI로 측정된 평균치 비교 (Table 1)

확장말기 좌심실용적(EDV, end diastolic volume)은 심에코도로 측정하였을 때 67.3 ± 15.3 ml, cine-MRI로 67.2 ± 21.8 ml로, 평균치의 유의한 차이가 없었으며($p > 0.05$), 수축말기 좌심실용적(ESV, end systolic volume)도 심에코도로 측정하였을 때 14.2 ± 4.9 ml, cine-MRI로는 15.8 ± 6.8 ml로 두 평균치간에 유의한 차이가 없었다($p > 0.05$).

박출계수(EF, ejection fraction)는 심에코도로 측정하였을 때 $79.0 \pm 4.9\%$, cine-MRI로는 $77.0 \pm 5.5\%$ 로 평균치의 유의한 차이가 없었으며($p > 0.05$), 일회심박출량(SV, stroke volume)의 경우는 심에코도로 측정하였을 때 53.2 ± 12.2 ml, cine-MRI로는 52.3 ± 15.3 ml로 역시 두 평균치간에 유의한 차이가 없었다($p > 0.05$).

일회심박출지수(SI, stroke index)는 심에코도로 측정하였을 때 51.8 ± 7.9 ml/m², cine-MRI로는 50.0 ± 8.6 ml/m²으로 평균치의 유의한 차이가 없었다

Table 1. Comparison between echo and MRI

SD : Standard deviation

	Echo (mean±SD)	MRI (mean±SD)	P value
EDV#(ml)	67.3±15.3	67.2±21.8	p > 0.05
ESV(ml)	14.2±4.9	15.8±6.8	p > 0.05
EF(%)	79.0±4.9	77.0±5.5	p > 0.05
SV(ml)	53.2±12.2	52.3±15.3	p > 0.05
SI(ml/m ²)	51.8±7.9	50.0±8.6	p > 0.05
CO(l/m ²)	4.8±1.0	4.7±1.5	p > 0.05
CI(l/min/m ²)	4.8±1.1	4.6±1.0	p > 0.05

ESV : End systolic volume

EDV : End diastolic volume

EF : Ejection fraction

SV : Stroke volume

SI : Stroke index

CO : Cardiac output

CI : Cardiac index

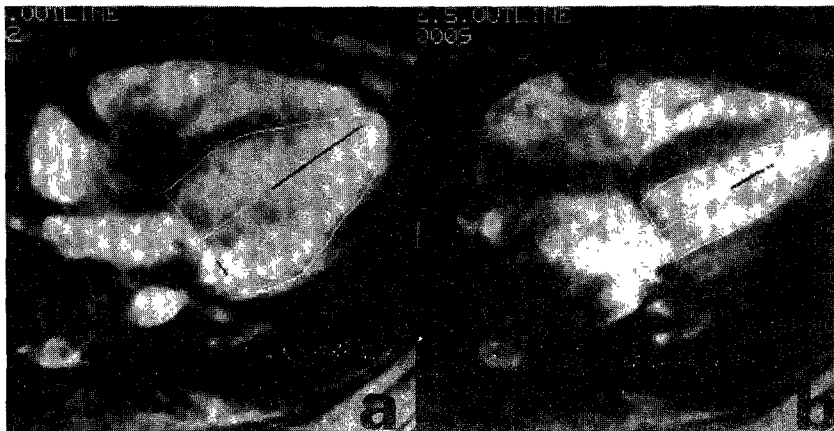


Fig. 3. Measurement of left ventricular volume obtained from MRI.

a. End diastolic image

b. End systolic image.

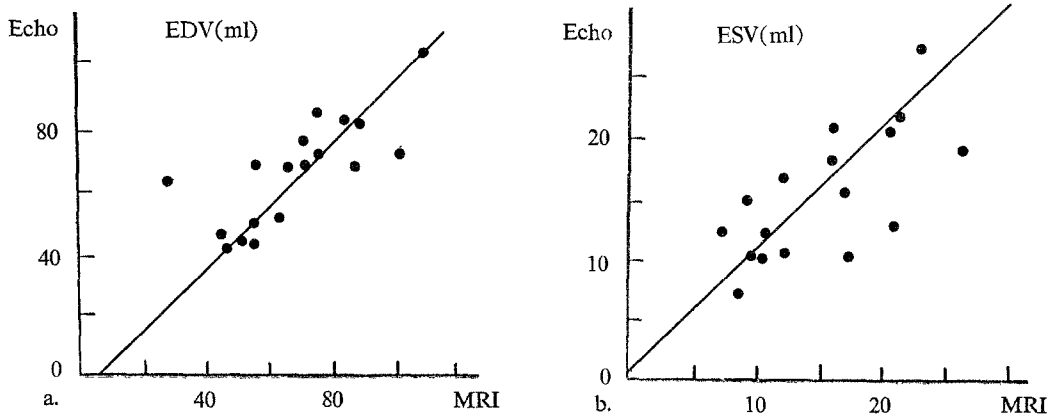


Fig. 4. Graph showing linear correlation between echo and MRI in end diastolic volume(a : $y = -7.47 + 1.11x$, $r = 0.78$), and end systolic volume(b : $y = 1.28 + 0.96x$, $r = 0.71$).

($p > 0.05$).

심박출량(CO, cardiac output)은 심에코도로 측정하였을 때 4.8 ± 1.0 l/min cine-MRI로는 4.7 l/min로 평균치의 유의한 차이가 없었고($p > 0.05$), 심박출지수(CI, cardiac index)는 심에코도로 측정하였을 때 4.8 ± 1.1 l/min/m², cine-MRI로는 4.6 ± 1.0 l/min/m²로 두 평균치간에 유의한 차이가 없었다($p > 0.05$).

2. 좌심실용적과 좌심실기능의 심에코도와 cine-MRI 사이의 상관관계

확장말기용적은 심에코도와 cine-MRI로 측정된 측정치 사이에 유의한 직선상관관계를 보였고($r =$

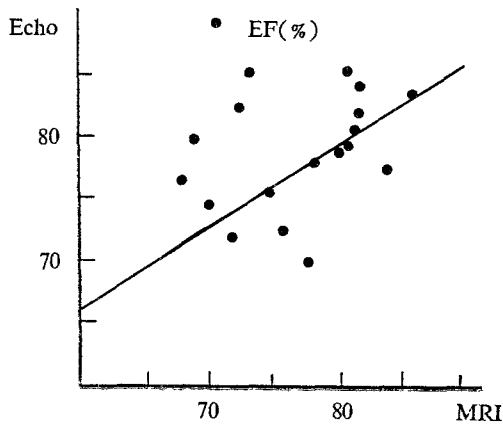
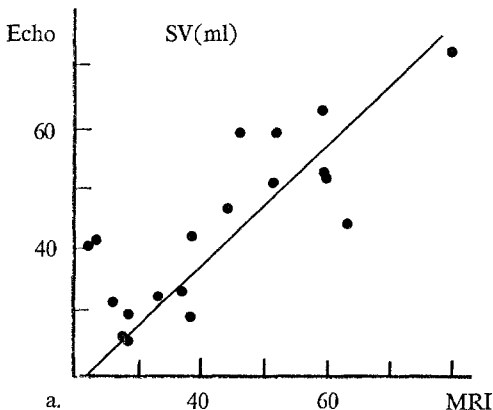


Fig. 5. Graph showing linear correlation between echo and MRI in ejection fraction($y = 30.81 + 0.60x$, $r = 0.48$).



0.78 , $p < 0.05$)(Fig. 4), 수축말기용적도 두 측정치 사이에 유의한 직선 상관관계를 보였다($r = 0.71$, $p < 0.05$)(Fig. 4).

박출계수도 두 측정치간에 유의한 직선상관관계를 보였으나 상관계수는 좌심실용적의 상관계수보다 낮았다($r = 0.48$, $p < 0.05$)(Fig. 5).

3. 일회심박출량과 심박출량의 심에코도와 cine-MRI 사이의 상관관계

일회심박출량은 심에코도와 cine-MRI로 측정된 측정치 사이에 유의한 직선상관관계가 있었고($r = 0.87$, $p < 0.05$)(Fig. 6), 일회박출지수도 두 측정치 사이에 유의한 직선상관관계가 있었으나 상관계수는 일회심박출량보다 적었다($r = 0.42$, $p < 0.05$)(Fig. 6).

심박출량은 두 측정치 사이에 유의한 직선상관관계가 있었으며($r = 0.77$, $p < 0.05$)(Fig. 7), 심박출지수도 두 측정치 사이에 유의한 직선 상관관계가 있었으나 상관계수는 심박출량보다 적었다($r = 0.55$, $p < 0.05$)(Fig. 7).

4. 연령에 따른 좌심실 용적의 비교

심에코도로 측정된 확장말기용적은 연령에 따라 유의하게 증가하였으며($r = 0.84$, $p < 0.05$) cine-MRI로 측정된 확장말기용적도 연령에 따라 증가하였다($r = 0.89$, $p < 0.05$).

심에코도로 측정된 수축말기용적도 연령에 따라 유의하게 증가하였고($r = 0.54$, $p < 0.05$) cine-MRI로 측정된 수축말기용적도 역시 연령에 따라 증가하

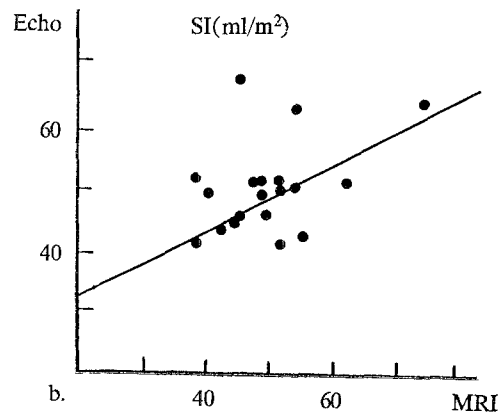


Fig. 6. Graph showing linear correlation between echo and MRI in stroke volume(a : $y = -2.97 + 1.02x$, $r = 0.87$), and stroke index(b : $y = 22.36 + 0.54x$, $r = 0.42$).

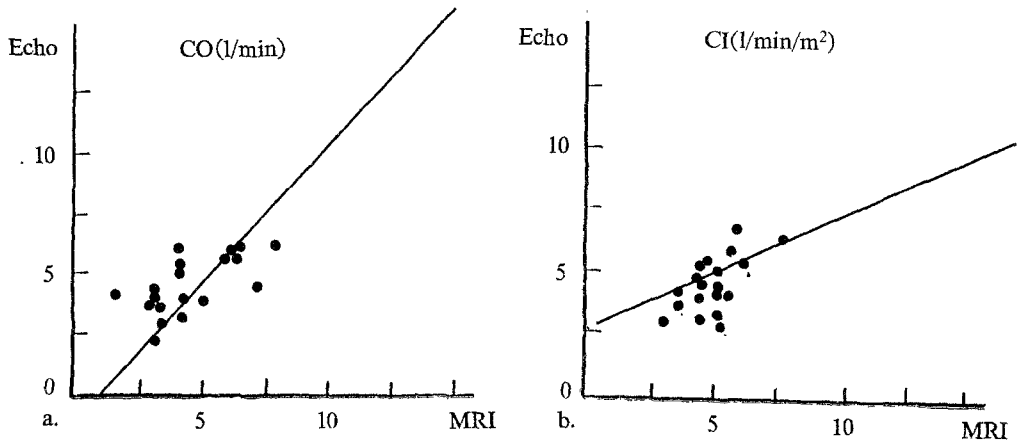


Fig. 7. Graph showing linear correlation between echo and MRI in cardiac output(a : $y = -0.55 + 1.06x$, $r = 0.77$), and cardiac index(b : $y = 2.38 + 0.48x$, $r = 0.55$).

였다($r = 0.75$, $p < 0.05$).

5. 체중에 따른 좌심실 용적의 비교

심에코도로 측정된 확장말기용적은 체중의 증가에 따라 유의하게 증가하였으며($r = 0.76$, $p < 0.05$) cine-MRI로 측정된 확장말기용적도 체중의 증가에 따라 유의한 증가를 볼 수 있었다($r = 0.85$, $p < 0.05$).

심에코도로 측정된 수축말기용적은 체중의 증가에 따라 유의하게 증가하였으며($r = 0.59$, $p < 0.05$) cine-MRI로 측정된 수축말기용적도 체중의 증가에 따른 유의한 증가를 볼 수 있었다($r = 0.68$, $p < 0.05$).

고 안

심장의 용적과 기능의 정상치의 측정에 대하여는 심혈관조영술¹⁸⁻¹⁹, 심에코도^{5-7,14}, 방사성동위원소 blood pool scan²⁻³, 영화전산화단층촬영²⁰, MRI⁸⁻¹⁶등을 이용한 많은 보고가 있다. Nakamo²¹는 15명의 소아에서 심혈관조영술로 측정된 좌심실용적지수는 $68 \pm 14 \text{ ml/m}^2$ 이라고 하였고 Omnasch²²은 28명의 소아에서 $64 \pm 10.8 \text{ ml/m}^2$ 이라고 하였으며 Selicm²³은 9명의 소아에서 $59 \pm 6.4 \text{ ml/m}^2$ 이라고 보고하였다.

Wynne¹⁸등은 심혈관조영술로 측정된 확장말기 좌심실용적은 $72 \pm 15 \text{ ml}$, 수축말기용적은 $20 \pm 8 \text{ ml}$, 박출계수는 $72 \pm 8\%$ 라고 하였고, Gordon⁵은 심에코도로 측정된 확장말기 좌심실용적은 $95.5 \pm 19.4 \text{ ml}$, 수축말기 용적은 $38.6 \pm 9.5 \text{ ml}$, 좌심실박출지수

는 $60.0 \pm 8.2\%$ 라고 하였으며 Wahr⁶은 심에코도로 측정된 확장말기 좌심실용적지수는 $55 \pm 10 \text{ ml/m}^2$, 수축말기 용적지수는 $18 \pm 6 \text{ ml}$ 이었다.

본 연구에서 19명의 소아에서 심에코도로 측정된 평균 확장말기 좌심실용적은 $67.3 \pm 15.3 \text{ ml}$, 수축말기 용적은 $14.2 \pm 15.3 \text{ ml}$, 박출계수는 $79.0 \pm 4.9\%$ 로 박출계수가 다른 측정치보다 높았다.

Feiring²⁰에 의한 영화전산화단층촬영술로 측정된 확장말기 좌심실 용적지수는 78.0 ml/m^2 , 수축말기 지수는 3.0 ml/m^2 , 박출계수는 70% 이었으며 Buser¹¹등이 정상성인에서 cine-MRI로 측정된 확장말기 좌심실 용적은 $90.4 \pm 7.2 \text{ ml}$, 수축말기 용적은 $34 \pm 3.8 \text{ ml}$ 이었다.

본 연구결과에 의하면 cine-MRI에 의해 측정된 확장말기 심실용적은 $67.2 \pm 21.8 \text{ ml}$, 수축말기 용적은 $15.8 \pm 6.8 \text{ ml}$, 박출계수는 $77.0 \pm 5.5\%$ 로 이 결과는 심에코도로 측정된 측정치와 매우 유사하였다.

Nixon⁴은 심에코도 결과와 심혈관조영술 결과를 비교하여 상관계수가 $0.94 \sim 0.95$, 표준오차가 $7 \sim 17 \text{ ml}$ 로 유의한 상관성을 보임을 보고하였고 심혈관조영술에 의한 측정치는 실제의 용적측정과 비교할 때 $0.908 \sim 0.995$ 의 상관계수와 $2.5 \sim 11.5 \text{ ml}$ 의 표준오차를 보였으며^{11,18-19}, cine-MRI를 이용하여 Simpson법으로 측정된 측정치는 0.997 의 상관계수와 $4.3 \sim 4.9 \text{ ml}$ 의 표준오차를 보였다¹⁰.

심에코도에 의한 심실용적측정치는 심혈관조영술의 측정치와 유의한 상관관계가 있음이 보고되

었다²⁴⁾. 그러나 심에코도로 측정된 심실크기는 심혈관조영술에 비해 작게 측정이 되는데, 그 이유는 심에코도에 의한 심내막의 경계는 columnae cornae의 정점에 의해 이루어지는 반면에 심혈관조영술에 의한 경계는 columnae의 외부가 되기 때문이다²³⁾.

심혈관조영술은 높은 극복해상력을 보이므로 좌심실 혈류 pool의 뚜렷한 경계를 볼 수 있는 장점이 있으나 박출계수를 측정하는데 사용되는 계산 방법은 좌심실 모양에 대한 기하학적 가정에 근거하기 때문에 확장된 심실이나 벽 운동의 심한 이상을 갖고 있는 환자에서는 매우 부정확하며, 또한 매우 침습적이고 방사선장해와 조영제에 의한 부작용이 있을 수 있을 뿐 아니라 통상 입원을 필요로 하는 단점이 있어 screening 방법으로는 이용될 수 없다¹²⁾.

Cine-MRI에 의한 좌심실 용적측정은 심에코도의 결과보다 컸으나 영화전산화단층촬영술 결과보다는 더 작음이 보고되었다¹²⁾. 그러나 Byrd등은²⁵⁾ MRI로 측정된 확장말기 좌심실 용적지수는 심에코도의 결과와 유사하다고 하였고 Haase등²⁶⁾은 심에코도에 의한 측정치와 cine-MRI에 의한 측정치가 매우 밀접한 상관관계가 있음을 보고하였다. 본 연구에서도 cine-MRI로 측정된 좌심실용적은 심에코도의 결과와 유사하였다. 심에코도에 의한 용적측정은 좌심실강에서 papillary muscle을 포함해서 연속적으로 심에코도로 좌심실 용적을 측정할 때 영화심혈관조영술의 영상보다 더 클 것으로 예상되나 심에코도로는 좌심실의 심첨부가 배제될 수 있기 때문에 이것이 보상될 수 있다.

Cine-MRI의 장점은 심초음파나 영화심혈관조영술과 비교할 때 심장용적의 부분 표준 추출에 근거한 기하학적 가설이나 계산에 의존하지 않는다는 점이다. 또한 MRI는 완전히 비침습적이어서 방사선노출이 많으며 조영제를 사용하는 영화심혈관조영술이나 영화전산화단층촬영술 등의 검사법과 비교할 때 대단히 훌륭한 검사방법이라고 할 수 있다.

심박출량과 심박출계수는 심혈관계의 다양한 기능과 작용에 의해 유지된다. 그러나 이 수치는 정상범위가 넓기 때문에 환자에서 심장기능의 정상 또는 비정상을 알기에는 정확하지 않으나 심장환자에서 수술 전후에 심박출량을 측정하면 예후의

판정과 치료방침을 결정하는데 중요한 정보를 제공할 수 있다.

Sholler등²⁷⁾에 의한 심에코도로 측정된 심박출지수는 4.0 ± 1.2 l/min/m²이었고 Sechtem등⁸⁾이 MRI로 측정된 심박출량은 4.5 l/min, 심박출지수는 2.5 ± 0.4 l/min/m²이었다. 본 연구에 의하면 심에코도에 의한 심박출량은 4.8 ± 1.0 l/min, 심박출지수는 4.8 l/min/m², cine-MRI로 측정된 심박출량은 4.7 ± 1.5 l/min, 심박출지수는 4.6 ± 1.0 l/min/m²로 심에코도와 cine-MRI로 측정된 심박출량과 심박출지수는 매우 유사하였다.

Secar등²⁸⁾은 연령이 증가할수록 심박출량이 증가한다고 하였는데 본 연구에서도 좌심실 용적이 연령, 체중의 증가에 따라 유의하게 증가함을 알 수 있었다.

Cine-MRI는 중환자에서는 사용할 수 없으므로 상태가 좋지 않은 경우에는 심에코도나 방사성동위원소를 이용하여 gated blood pool 영상을 얻는 것이 바람직하다.

Cine-MRI는 촬영시간이 길며 해상력이 떨어진다는 단점이 있으나 선천성, 후천성 심질환에서 해부학적 이상 및 기능적인 이상을 파악할 수 있으며 원하는 어떤 방향으로든 심장의 영상을 관찰할 수 있을 뿐 아니라 조영제 없이도 혈류와 심근을 명확히 구분할 수 있기 때문에 심질환을 가진 환자에서 약물치료효과를 파악하고 심장기능을 판정하며 예후를 추정하는데 유용하게 사용될 수 있다.

결 론

심질환이 없는 19명의 정상 소아에서 심에코도와 cine-MRI를 이용하여 좌심실용적과 심장기능을 측정된 결과 다음과 같은 결론을 얻었다.

- 1) 심에코도와 cine-MRI으로 측정된 측정계수(확장말기용적, 수축말기용적, 박출계수, 일회박출량, 일회박출지수, 심박출량, 심박출지수)는 유의한 차이가 없었다($p > 0.05$).
- 2) 심에코도와 cine-MRI로 측정된 각 계측치 사이에 유의한 직선상관관계가 있었다($p < 0.05$).
- 3) 심에코도와 cine-MRI로 측정된 확장말기용적과 수축말기용적은 연령, 체중이 증가할수록 유의하게 증가함을 볼 수 있었다($p < 0.05$).

그러므로 cine-MRI는 선천적 후천적 심장질환에 있어서 해부학적 이상을 파악할 수 있을 뿐 아니라 심실용적과 심장기능의 측정에 유용하게 이용될 수 있는 검사방법이라고 할 수 있다.

References

- 1) Dodge HT, Sandler H, Ballew DW, Lord JD : *The use of biplane angiography for the measurement of left ventricular volume in man. Am Heart J* 1960 : 60 : 762-776
- 2) Dehmer GJ, Lewis SE, Hillis LD, et al : *Nongeometric determination of left ventricular volumes from equilibrium blood pool scans. Am J Cardiol* 1980 : 45 : 293-300
- 3) Slutsky R, Karliner J, Ricci D, et al : *Left ventricular volumes by gated equilibrium radionuclide angiography : a new method. Circulation* 1979 : 60 : 556-564
- 4) Nixon JV, Saffer SI, Lipscomb K, Blomqvist CG : *Three dimensional echocardiography. Am Heart J* 1983 : 106 : 435-443
- 5) Gordon EP, Schnitger I, Fitzgerald PB, Williams P, Popp RL : *Reproducibility of left ventricular volumes by two dimensional echocardiography. J Am Coll Cardiol* 1983 : 2 : 506-513
- 6) Wahr DW, Wang YS, Schiller NB : *Left ventricular volumes determined by two-dimensional echocardiography in a normal adult population. J Am Coll Cardiol* 1983 : 1 : 863-868
- 7) Byrd BF III, Wahr DW, Wang YS, Bouchard A, Schiller NB : *Left ventricular mass and volume/mass ratio determined by two-dimensional echocardiography in normal adults. J Am Coll Cardiol* 1985 : 6 : 1021-1025
- 8) Sechtem U, Pflugfelder PW, Gould RG, Cassidy MM, Higgins CB : *Measurement of right and left ventricular volumes in healthy individuals with cine MR imaging. Radiology* 1987 : 163 : 697-702
- 9) Semelka RC, Tomei E, Wagner S, Mayo J, Kondo C, Suzuki JI, Caputo GR, Higgins CB : *Normal left ventricular dimensions and function : Interstudy reproducibility of measurements with cine MR imaging. Radiology* 1990 : 174 : 763-768
- 10) Rehr RB, Malloy CR, Filipshuk NG, Peshock RM : *Left ventricular volumes measured by MR imaging. Radiology* 1985 : 156 : 717-719
- 11) Buser PT, Auffermann W, Holt WW, Wagner S, Kircher B, Wolfe C, Higgins CB : *Noninvasive evaluation of global left ventricular function with use of cine nuclear magnetic resonance. J Am Coll Cardiol* 1989 : 13 : 1294-1300
- 12) Semelka RC, Tomei E, Wagner S, Mayo J, Caputo G, O'Sullivan M, Parmley WW, et al : *Interstudy reproducibility of dimensional and functional measurements between cine magnetic resonance studies in the morphologically abnormal left ventricle. Am Heart J* 1990 : 119 : 1367-1373
- 13) Sechtem U, Pflugfelder PW, White RD, Gould RG, Holt W, Lipton MJ, Higgins CB : *Cine MR imaging : potential for the evaluation of cardio-vascular function. AJR* 1987 : 148 : 239-246
- 14) Ihlem H, Amilie JP, Dale J, Fortang K, Nitter-Hauge S, Otterstad JE, Simonsen S, Myher E : *Determination of cardiac output by Doppler echocardiography. Br Heart J* 1984 : 51 : 54-60
- 15) Kaul S, Wismer GL, Brady TJ, Weyman AE, Okada RD, Dinsmore RE : *Measurement of normal left heart dimensions using optimally oriented MR images. AJR* 1986 : 146 : 75-79
- 16) Just H, Holubarsch C, Friedburg H : *Estimation of left ventricular volume and mass by magnetic resonance imaging : comparison with quantitative biplane angiography. Cardiovasc Intervent Radiol* 1987 : 10 : 1-4
- 17) Stratemeier EJ, Thompson R, Brady TL, et al : *Ejection fraction determination by MR imaging : comparison with left ventricular angiography. Radiology* 1986 : 158 : 775-777
- 18) Wynne J, Greene LH, Mann T, Levin D, Grossman W : *Estimation of left ventricular volume in man from biplane cineangiogram filmed in oblique projection. Am J Cardiol* 1978 : 41 : 726-732
- 19) Kennedy JW, Baxley WA, Figley MM, Dodge H, Blackman J : *Quantitative angiocardiology. The normal left ventricle in man. Circulation* 1966 : 34 : 272-278
- 20) Feiring AJ, Rumberger JA, Peiter SJ, et al : *Sectional and segmental variability of left ventricular function : experimental and clinical studies using ultrafast computed tomography. Am Coll Cardiol* 1988 : 12 : 415-425
- 21) Nakamo H : *Left ventricular volume estimation in*

- normal infants and children. Ann Paediat Jpn 1977 : 23 : 39-48*
- 22) Omnasch DGW, Lange PE, Heintzen PH : *Left ventricular muscle volume in children and young adults. Pediatr Cardiol 1984 : 5 : 101-106*
- 23) Saliem M, Muster A, Paul M, Benson W Jr : *Relation between preoperative left ventricular muscle mass and outcome of the Fontan Procedure in patients with tricuspid atresia. J Am Coll Cardiol 1989 : 14 : 750-755*
- 24) Fisman EZ, Pines A, Rosenblum Y, Ben-Ari E, Kessler G, Drory Y, Kellermann JJ : *Pressure/volume ratio and pressure/volume ratio exercise quotient : An echocardiographic comparative study of left ventricular function indicators. Cardio 1986 : 73 : 354-367*
- 25) Byrd BF, Schiller NB, Botvinick EH, Higgins CB : *Normal cardiac dimensions by magnetic resonance imaging. Am J Cardiol 1985 : 55 : 1440-1442*
- 26) Haase A, Matthaei D, Hänicke W, Merboldt KD : *Flash imaging : rapid NMR imaging using low flip-angle pulses. J Magn Reson 1986 : 67 : 258-266*
- 27) Sholler GF, Celermajer JM, Wright CM : *Doppler echocardiographic assessment of cardiac output in normal children with and without innocent precordial murmurs. Am J Cardiol 1987 : 59 : 487-488*
- 28) Seear MD, D'Orsogna L, Sandor GGS, Souza E, Popov R : *Doppler-derived mean aortic flow velocity in children : An alternative to cardiac index. Ped Cardiol 1991 : 12 : 197-200*