

## 병변내 부신피질호르몬주사로 치료한 상안검 딸기혈관종 1예

이화여자대학교 의과대학 피부과학교실  
김 정 원 · 함 정 희

= Abstract =

### A Case of Upper Eyelid Strawberry Hemangioma Treated with Intralesional Corticosteroid

Jeong Won Kim · Jeong Hee Hahm

*Department of Dermatology, College of Medicine, Ewha Womans University*

Periorbital hemangiomas are commonly associated with ocular complications such as amblyopia or strabismus. So early treatment and regular ophthalmologic study are recommended.

We report a case of upper eyelid strawberry hemangioma in a 5-month-old infant. The hemangioma was treated with intralesional corticosteroid injection, and so a marked involution of the tumor resulted. There were no local or systemic complications. So this therapeutic method is considered to be useful in the management of strawberry haemangioma.

KEY WORDS : Strawberry hemangioma · Intralesional corticosteroid.

### 서 론

어린이에서 가장 흔한 선천성 기형종의 일종인 딸기혈관종(Strawberry hemangioma)은 미성숙한 모세혈관들의 증식으로 이루어진 표재성 양성혈관 병변이다<sup>1)</sup>. 처음에 결절성 종양 혹은 불분명한 경계의 희미한 붉은 반점으로 시작되나 그후 급속히 성장하면서 단단해지고 적색 혹은 자주색의 소엽 모양을 갖게된다. 대부분 출생시에 발견되며, 그 외는 2~3개월내에 나타난다. 혈관종은 대개 1년간 성장하나, 그후 성장을 멈추고 수개월 내지 수년 내에 자연회퇴하므로 치료없이 그냥 기다려보는것이 안전하다고 하나<sup>2)</sup>, 안검에 혈관종이 발생한 경우에는 약시나 사시같은 여러 안합병증으로 시

력에 심각한 장애를 주게되어 조기에 적극적인 치료가 요구된다<sup>3-8)</sup>. 혈관종의 치료에는 외과적 절제, 방사선 치료, 경화제 주사, 냉동치료 등이 있으나 합병증의 발생율이 높으며, 병변내 부신피질호르몬주사로 특별한 부작용 없이 성공적으로 치료한 예들이 보고되어<sup>3)4)6)</sup>, 본 증례에서도 상안검에 발생한 유아의 딸기혈관종을 병변내 부신피질호르몬주사로 치료하여 현저한 효과를 보였기에 문헌고찰과 함께 보고한다.

### 증 례

환 자 : 김○○, 여아, 생후 5개월.

주 소 : 우측 상안검에 발생한 적색 피부병변.

현병력 : 환아는 생후 5일부터 우측 상안검 부위에 연한 적색의 선상 반이 나타나서 병변부위가 용기되고 점점 크기가 증가되어 내원하였다.

과거력 및 가족력 : 특기사항 없음.

피부소견 : 우측 상안검 부위에 시야를 거의 가리고 있는 3cm×2cm 크기의 적색의 용기된 종괴가 관찰되었다(Fig. 1).

이학적 소견 : 피부소견이외에 특기사항 없었으며, 안과검사소견상 급성결막염으로 인한 우측 안검결막의 부종과 충혈외에는 검사시 환자와 접촉조가 이루어지지는 않았으나 거의 정상소견이었다.

치료 및 경과 : 10mg/ml 농도의 triamcinolone acetonide 약 1ml를 5주 간격으로 4회 병변내주사하여 현저한 병변의 감소를 보였으나, 우측 내사시가 발견되어 안과적 정밀검사를 시행할 예정이다(Fig. 2).

## 고 찰

딸기혈관종은 دم형의 광택성 병변으로 선홍색내지는 암적색이며 안면, 어깨, 두피, 경부에 호발하지만 다른 부위에서도 흔히 나타난다<sup>2)</sup>. 대부분 자연회퇴되는 경향이 있으며, 6~12개월동안 성장한후 서서히 회퇴되어 5세까지는 50%, 7세까지는 70%가 완전회퇴되며, 병변부위가 완전히 소실되거나 반흔이나 피부이완, 색소변화 등이 남을수도 있다<sup>1)9)</sup>. 대개 자연회퇴되므로 치료없이 기다리지만, 심한 출혈이나 Kasabach-Merritt 증후군의 합병,

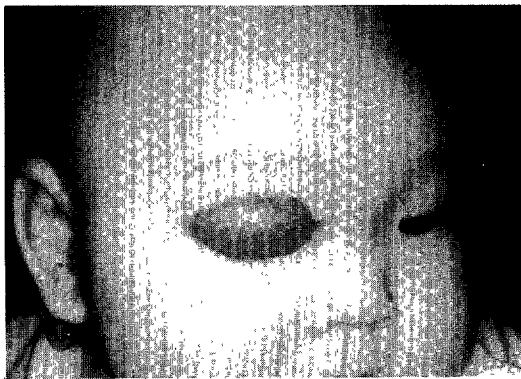


Fig. 1. Strawberry hemangioma on right upper eyelid before treatment.

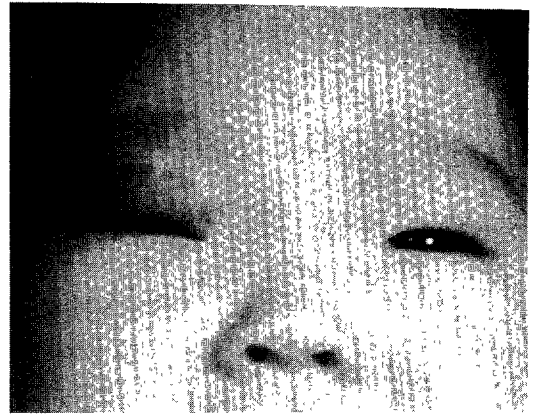


Fig. 2. Marked involution of the tumor after treatment (4 times injection).

심혈관 부전의 위협, 호흡이나 음식물 섭취, 시력 등의 생존기능에 장애 및 심한 미용상의 결손을 보이는 광범위한 조직파괴를 보일때 등에는 적극적인 치료가 요구되며, 그외에 혈관종이 급속한 성장을 보이거나, 7세때까지 자연회퇴가 일어나지 않거나, 궤양이나 감염이 반복될때에도 치료를 할 수 있다<sup>1)5)</sup>. 특히 안검에 발생한 혈관종에서는 혈관종이 시축(visual axis)을 막거나, 사시가 있거나, 약시를 일으킬 수 있는 비대칭적인 굴절이상인 경우는 치료 필요하며, 자연회퇴되더라도 안합병증이 올 수 있으므로 조기 치료의 중요성이 주장되고 있다<sup>3-6)</sup>. 가장 흔한 안합병증으로 약시와 사시, 피부변화 등이 올 수 있으며 그외에 안와안검비대칭, 안검하수, 각막자극, 시신경위축 등이 올 수 있다<sup>4)7)</sup>. 본 증례에서도 병변내 부신피질호르몬주사로 혈관종은 현저히 감소되었으나 사시가 나타났으며, 특히 생후 1년간은 정기적인 안과검사가 필요하며 혈관종이 시야를 가릴만큼 성장하기 시작하면 즉시 치료를 시작하는 것이 중요하다.

혈관종의 치료로는 외과적 절제<sup>4)</sup>, 방사선치료<sup>10)</sup> 11), steroid 경구요법<sup>11-15)</sup>, 경화제 주사<sup>16)</sup>, 냉동치료<sup>10)11)</sup>, Argon 레이저, CO<sub>2</sub> 레이저<sup>17)</sup> 등이 있으나 국소적 혹은 전신적인 합병증의 발생율이 높다. 외과적 절제는 크기가 작고 경계나 명확한 병변의 제거에 이용될 수 있으나 심한 반흔이 초래될 수 있으며, 냉동치료시에는 궤양이나 반흔이, 방사선 치료시에는 궤양, 반흔, 백내장, 방사선피부염, 종양발생 등이 나타날 수 있으며, 경화제 주사시에는

통증과 반흔이 남을 수 있다<sup>4)10)11)16)</sup>. Argon 레이저나 CO<sub>2</sub> 레이저도 피부혈관종치료에 이용되거나 치료후 반흔을 남기는 경우가 적지않으며<sup>17)</sup>, 최근에 개발된 색소레이저는 반흔없이 혈관에만 작용하여 혈관종치료에 좋은 결과를 보인다고하나 딸기혈관종이나 해면상혈관종(Cavernous hemangioma)보다는 주로 화염상모반(Nevus flammeus)에서 현저한 치료반응을 보인다<sup>18)</sup>. 부신피질호르몬제 경구요법으로 혈관종을 효과적으로 치료한 예가 많이 보고 되었으나<sup>11-15)</sup>, 치료에 반응하지 않는 예도 있었으며, 치료중단시 반동성장(rebound growth)을 보인 경우도 있었으며, 합병증으로 성장지연과 쿠싱양(Cushingoid) 소견이 나타날 수 있으며, 그외에 T 세포의 감소로 감염이 증가할 수 있다고 한다<sup>3)5)14)</sup>.

Zarem과 Edgerton<sup>14)</sup>이 혈관종 치료에 병변내 부신피질호르몬주사후 좋은 결과를 보인 예가 많이 보고되었다<sup>3)4)6)19)</sup>. Kushner<sup>3)</sup>는 안주위의 유아 혈관종환자 25명을 병변내 부신피질호르몬주사하여 21명에서 좋은 치료반응을 보였다고 보고하면서 안주위의 혈관종치료에 병변내 부신피질호르몬주사요법이 간단하고 안전하며 효과적인 방법이라고 하였다. 특히 안주위 혈관종인 경우 안합병증이 잘 동반되는데 Morrell과 Willshaw<sup>6)</sup>는 치료전 43%에서 약시가 있었고 난시의 발생도 높았던 27명의 안주위혈관종 환자를 병변내 부신피질호르몬주사로 치료하여 81.5%에서 현저한 호전을 보였으나, 53.8%에서는 난시의 현저한 감소를 보였고, 15.4%에서는 약간의 감소를, 30.8%에서는 전혀 감소되지 않아 혈관종을 성공적으로 치료하더라도 약시의 발생을 완전히 막을 수 없으며 정기적인 안과검사가 필수적이라고 하였다.

부신피질호르몬의 치료기전은 아직 확실히 밝혀져 있지않으나 항염증작용 보다는 이차적인 혈관수축작용, 즉 생리적으로 발생하는 혈관수축물질에 대한 혈관의 반응증가로 혈관종의 쇠퇴가 일어난다고 한다<sup>11)14)</sup>. Sasaki등<sup>20)</sup>은 딸기혈관종에서 혈청내 estradiol-17 $\beta$ 측정값과 estradiol-17 $\beta$  수용체 결합능력이 비정상적으로 증가되어 있는것을 보고하면서, 이러한 현상이 딸기혈관종에서 부신피질호르몬치료에 잘 반응하는것과 어떤 관련성이 있을것으로 추정하였다.

병변내 부신피질호르몬주사는 치료방법이 쉬우며, 합병증이 드물고, 치료효과가 빠르며, 반복치료가 가능하고, 어린 나이에 조기치료가 가능하며, 치료에 실패하더라도 다른 치료방법을 시도해볼수 있는 장점이 있다<sup>4)</sup>. 또한 병변내 주사는 전신적 투여에 비해 병변내 약물농도가 높고 작용시간이 길며 적은 양이 투여될 수 있다<sup>19)</sup>. Kushner<sup>3)</sup>는 동일한 환자의 병변내 주사한 혈관종은 호전된 반면 다른 부위의 혈관종은 변화가 없는 것을 관찰하여 약물의 전신적인 작용은 없다고 했다.

병변내 부신피질호르몬주사는 전신투여에 비해 전신적인 합병증은 적으나 국소적 부작용으로 피부위축, 저색소, 궤양 등이 발생할 수 있으며 피부위축과 저색소는 비교적 경미하고 치료 1년내에 정상으로 회복된다<sup>19)21)22)</sup>. 치료중 발생한 궤양은 치료에 의한 조기쇠퇴에 기인하며, 특히 큰 병변에서는 자연쇠퇴 경과중에 궤양이 발생한다고 한다<sup>9)</sup>. 또한 안구후부나 주위 비점막에 부신피질호르몬 국소주사시 망막동맥의 폐쇄위험성이 있을수 있으므로 안주위의 혈관종이 안와후방으로 확대되어 들어가거나 안구후부에 존재하고 있을 때는 본요법을 피해야 한다<sup>3)</sup>

이상으로 딸기혈관종치료에는 전신적 혹은 국소적 합병증이 적고 시술이 간단한 병변내 부신피질호르몬주사요법이 효과적이며, 자연쇠퇴되더라도 병변내 부신피질호르몬주사후 올수 있는 피부위축이나 색소변화같은 잔흔을 남길수 있으므로 미용상이나 정서적인 면에서도 조기에 치료해 주는 것이 바람직하며, 특히 안검에 발생한 혈관종에서는 안합병증이 흔하므로 정기적인 안과검사와 함께 조기치료가 필요하다.

## 결 론

5개월된 여아의 우측 상안검에 발생한 딸기혈관종을 병변내 부신피질호르몬주사로 현저한 치료효과를 경험하여 보고한다.

## References

- 1) Moschella SL, Hurley HJ : *Dermatology*. 3rd ed. Philadelphia. WB Saunders Co, 1992 : 1773-1776
- 2) Arnold HL, Odom RB, James WD : *Diseases of the*

- skin. 8th ed. Philadelphia. WB Saunders Co, 1990 : 682-684
- 3) Kushner BJ : *The treatment of periorbital infantile hemangioma with intralesional corticosteroid*. *Plast & Reconstr Surgery* 1985 : 76 : 517-524
  - 4) Nelson LB, Melick JE, Harley RD : *Intralesional corticosteroid injections for infantile hemangioma of the eyelid*. *Pediatrics* 1984 : 74 : 241-245
  - 5) Garcia RL, Dixon SL : *Occlusion amblyopia secondary to a mixed capillary-cavernous hemangioma*. *J Am Acad Dermatol* 1984 : 10 : 263-267
  - 6) Morrell AJ, Willshaw HE : *Normalisation of refractive error after steroid injection for adnexal haemangiomas*. *Br J Ophthal* 1991 : 75 : 301-305
  - 7) Haik BG, Jakobiec FA, Ellsworth RM, et al : *Capillary hemangiomas of the lids and orbit : An analysis of the clinical features and therapeutic results in 101 cases*. *Ophthalmology* 1979 : 6 : 760-792
  - 8) Thomson HG, Ward CM, Crawford JS, et al : *Hemangioma of the eyelid ; visual complications and prophylactic concepts*. *Plast & Reconstr Surgery* 1979 : 63 : 641-647
  - 9) Bowers RE, Graham EA, Tomlinson KM : *The natural history of the strawberry hemangioma nevus*. *Arch Dermatol* 1960 : 82 : 667
  - 10) Simpson JR : *Natural history of cavernous hemangiomas*. *Lancet* 1959 : 2 : 1057
  - 11) Edgerton MT : *The treatment of hemangiomas : With special reference to the role of steroid therapy*. *Ann Surg* 1976 : 183 : 517-532
  - 12) Fost NC, Esterly NB : *Successful treatment of juvenile hemangiomas with prednisone*. *J Pediatr* 1968 : 72 : 351-357
  - 13) Lasser AE, Stein AF : *Steroid treatment of hemangiomas in children*. *Arch Dermatol* 1973 : 108 : 565-567
  - 14) Zarem HA, Edgerton MT : *Induced resolution of cavernous hemangiomas following prednisolone therapy*. *Plast & Reconstr Surgery* 1967 : 39 : 76-83
  - 15) Bartoshesky LE, Bull M, Feingold M : *Corticosteroid treatment of cutaneous hemangioma : How effective ?* *Clin pediatr* 1978 : 17 : 625-638
  - 16) Margildeth AM : *Developmental vascular anomalies*. *Pediatr Clin Nor Amer* 1971 : 18 : 773-800
  - 17) Olbricht SM, Stern RS, Tang SV, et al : *Complications of cutaneous laser surgery*. *Arch Dermatol* 1987 : 123 : 345-349
  - 18) Garden JM, Polla LL, Tan OT : *The treatment of port-wine stain by the pulsed dye laser : Analysis of pulse duration and long term therapy*. *Arch Dermatol* 1988 : 124 : 889-896
  - 19) 서재일 · 권혁철 · 임철완 : 선천성 혈관종에서 병변내 Corticosteroid 주사효과. *대피지* 1989 : 27 : 177-186
  - 20) Sasaki GH, Pang CY, Wittliff JL : *Pathogenesis and treatment of infant skin strawberry hemangiomas : Clinical and in vitro studies of hormonal effects*. *Plast & Reconstr Surg* 1984 : 73 : 359-368
  - 21) Ford MD, Codere F : *Perilymphatic subcutaneous atrophy in adnexal hemangioma : A complication of intralesional corticosteroid injection*. *Ophthal Surg* 1990 : 21 : 215-217
  - 22) Cogen MS, Elsas FJ : *Eyelid depigmentation following corticosteroid injection for infantile ocular adnexal hemangioma*. *J Pediatr Ophthalmol Strabismus* 1989 : 26 : 35-38