

종격동 및 복부 임파절종대를 동반한 미만성 간질성 폐질환 양상의 폐결핵 1예

이화여자대학교 의과대학 내과학교실, 흉부외과학교실, * 방사선과학교실, ** 병리학교실***

이은영 · 홍영선 · 천선희 · 박영식* · 백승연** · 한운섭***

= Abstract =

A Case of Pulmonary Tuberculosis Presenting as Diffuse Interstitial Lung Disease Associated with the Lymphadenopathy of Mediastinum and Abdomen

Eun Young Lee · Young Sun Hong · Seon Hee Cheon

Young Sik Park · Seung Yeon Baek · Woon Sub Han

Department of Internal Medicine, Thoracic & Cardiovascular Surgery, Radiology** and Pathology****

College of Medicine, Ewha Womans University

The diffuse interstitial lung diseases are a heterogeneous group of diffuse inflammatory disorders of the lower respiratory tract characterized by derangements of the alveolar walls and loss of functional alveolar capillary units. The most common causes of diffuse interstitial lung diseases are idiopathic pulmonary fibrosis, sarcoidosis, collagen vascular disorders, hypersensitivity pneumonitis and pneumoconiosis. Especially, the miliary tuberculosis is also leading cause in Korea, but pulmonary tuberculosis presenting as diffuse interstitial lung disease except miliary tuberculosis is rare. We report a case of pulmonary tuberculosis presenting as diffuse interstitial lung disease associated with the lymphadenopathy of mediastinum and abdomen.

KEY WORDS : Pulmonary tuberculosis · Diffuse interstitial lung disease · Lymphadenopathy.

서 론

미만성 간질성 폐질환(diffuse interstitial lung disease, DILD)은 폐간질, 폐포, 세기도 및 폐실질 등을 침범하여 폐의 기질적 및 기능적 장애를 초래하는 염증성 질환으로 다양한 질환을 포함하는 이종성질환군¹⁾²⁾이다. 간질성폐질환의 원인은 200 종류 이상이 되는데 이중 흔한 것은 특발성 간질성 폐섬유증(idiopathic pulmonary fibrosis), 유육종증(sarcoidosis), 교원성질환(collagen vascular disorder), 과민성폐장염(hypersensitivity pneumonitis),

진폐증(pneumoconiosis)등¹⁾³⁾이며 특히 우리나라에서는 속립성결핵⁴⁾이 수위에 보고되고 있으나 그 이외 폐결핵이 이러한 양상을 취하는 경우는 드문 편이다. 최근 고해상 전산화 단층 촬영술(high-resolution computed tomography)⁵⁾등의 영상진단술과 경기관지폐생검술(transbronchial lung biopsy)⁶⁾등이 많이 시행되고 있어 진단에 도움이 되고 있으나 아직 감별진단에 어려움을 겪는 경우가 많으며 원인을 밝히지 못하는 경우도 있다.

이에 저자들은 간질성폐렴의 양상을 보이면서 부기관지, 폐문 및 복부의 임파절종대를 동반하여

외과적개흉술에 의한 임파절 조직검사로 폐결핵으로 확진된 1예를 경험하였기에 보고하는 바이다.

증 례

환 자 : 강○애, 36세, 여자.

주 소 : 노력성 호흡곤란(dyspnea on exertion).

현병력 : 평소 건강하게 지내던 중, 1년전부터 노력성 호흡곤란이 서서히 진행되었으나 기침, 가래, 고열 및 체중감소는 동반되지 않았으며 간헐적인 기관지확장제의 투여시 아무런 효과가 없었다.

과거력 및 가족력 : 특이사항 없음.

직업력 : 특이사항 없음.

사회력 : 흡연의 과거력 없음.

이학적 소견 : 키 160cm, 몸무게 62kg이었으며 내원당시 혈압 110/70mmHg, 맥박수 80/min, 호흡수 18/min, 체온 36.5°C이었다. 전신상태는 양호하였고 경부임파선은 촉진되지 않았으며 흉부청진시 양측 폐하엽부위에서 악설음(fine crackles)이 들렸다. 복부검사상 간 및 비장종대소견은 없었으며 다른 이학적 검사에서도 특이소견 없었다.

검사실 소견 : 내원당시 말초혈액 검사소견은 혈색소 14.7g/dl, 적혈구용적 43.4%, 백혈구수 7,200/mm³(다핵구 71%, 임파구 22%, 단핵구 3%, 호산구 2%), 혈소판수 328,000/mm³이었고 적혈구침강속도 17mm/hr이었다. 혈액화학검사 및 소변검사는 정상이었다. 객담도말검사상 결핵균은 검출

되지 않았으며 세포진검사 모두 음성이었다 동맥혈 가스분석상 pH는 7.365, 이산화탄소 분압은 34 mmHg, 산소분압은 88mmHg, 중탄산염은 19.6 mmol/L, 산소포화도는 96.4%이었다. 혈중 CEA(carcinoembryonic antigen)는 7.4ng/ml, AFP(alpha-fetoprotein)은 2.9ng/ml, ACE(angiotensin converting enzyme)은 64(정상치 7-25)U/ml로 증가되어 있었으며 β_2 -macroglobulin(β_2 -MG)은 3.10(정상치 0-1.9)mg/L로 증가되어 있었다. Mantoux 피부 반응검사(5-TU)는 72×87mm로 강양성이었다. 폐기능검사상 FVC(forced vital capacity) 1.86L(53% of pred.), FEV₁(forced expiratory volume in 1 second) 1.61L(59% of pred.), FEV₁/FVC 86.6%, TLC(total lung capacity) 2.92L(60% of pred.), RV(residual volume) 1.05L(68% of pred.), DLCO 7.5ml/min/mmHg(35% of pred.), R_{AW}(airway resistance) 2.95cmH₂O/L/sec로 중등도의 제한성 폐기능 장애를 보였다. 굴곡성 기관지 내시경 검사상 기관지 내의 특이소견은 관찰되지 않았으며 기관지세척 세포진검사는 음성이었고 항산성 도말 및 배양검사 역시 음성이었다.

방사선학적 소견 : 흉부 X선검사상 우측 상부중격동과 폐문에 증대소견 및 양하엽에 증가된 간질성 음영을 보였으며(Fig. 1.A), 고해상 전산화단층촬영상 전폐엽에 걸친 ground glass opacity 소견이 특히 양하엽에 두드러지게 관찰되었고 우측 부기관지 및 폐문임파절종대도 같이 관찰되었다(Fig.

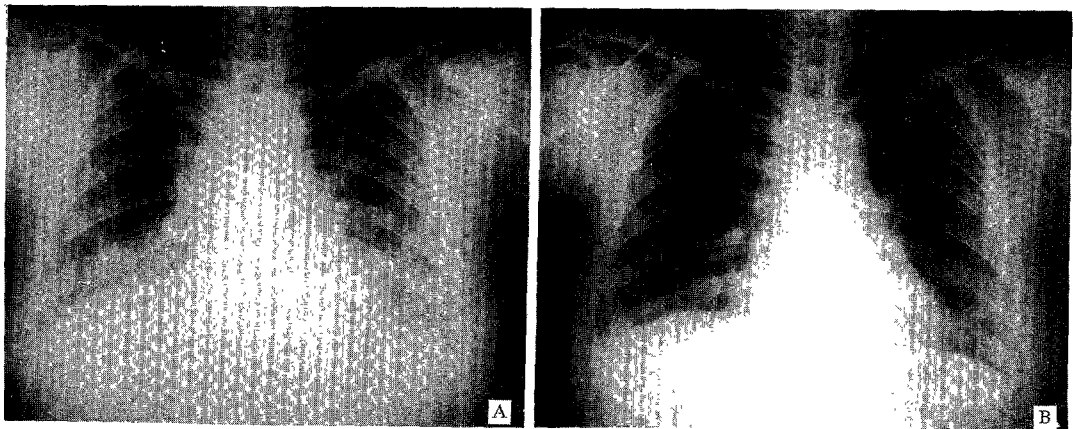


Fig. 1. (A) Chest PA taken on admission showed right superior mediastinal widening, right hilar enlargement and increased interstitial markings on both lower lung fields.
(B) Chest PA taken 7 months after antituberculous chemotherapy showed normal pattern.

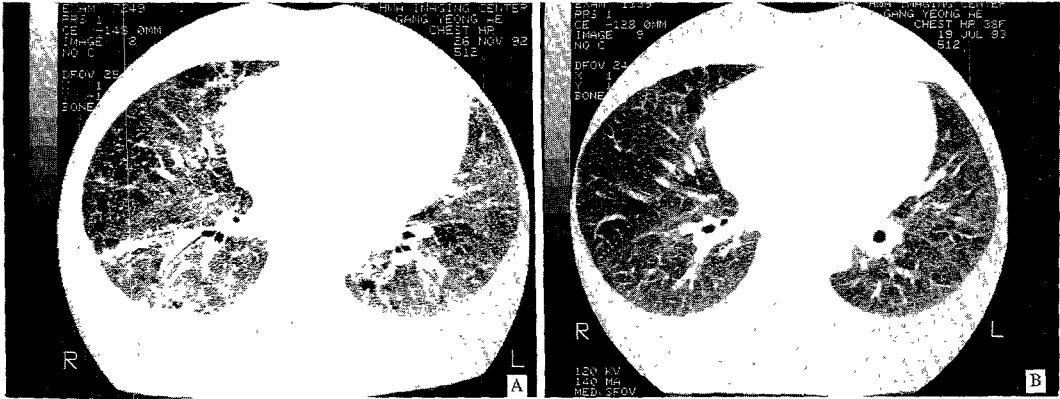

Fig. 2. (A) High-resolution computed tomography of chest taken on admission showed ground glass opacity and interstitial thickening on both lower lobes and right paratracheal and hilar lymphadenopathy. (B) High-resolution computed tomography of chest taken 7 months after antituberculous chemotherapy showed markedly decreased ground glass opacity and interstitial thickening.

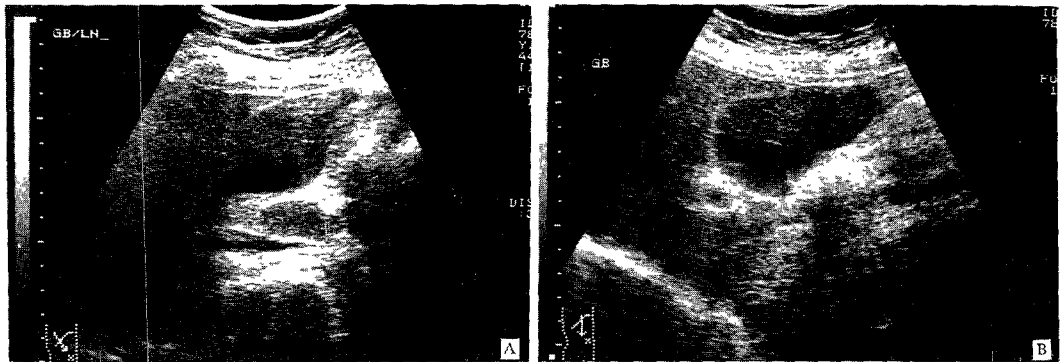


Fig. 3. (A) Ultrasonography of abdomen taken on admission showed enlargement of subhepatic lymph node. (B) Ultrasonography of abdomen taken 7 months after antituberculous chemotherapy showed disappeared enlarged lymph node.

2.A). 복부 초음파검사에서는 subhepatic, peripancreatic, porta hepatis의 임파절 종대가 관찰되었다 (Fig. 3.A).

수술소견: 전신마취하에서 시행된 외과적 개흉술에서 육안적으로 우측 부기관지에 5~6개의 임파절종대가 관찰되었으며 서로 융합되어 있었다. 이곳에서 조직검사를 시행하였다.

병리소견: 우측 부기관지 임파절에서 얻은 조직에서 일부피사를 동반하는 다수의 육아종의 소견을 관찰할 수 있었다(Fig. 4.A, B).

치료경과: 확진후 항결핵제 9개월째 투여 중으로 현재 환자의 노작성 호흡곤란은 호전되었으며 추적관찰한 폐기능검사 및 방사선 소견도 호전을 보였다(Fig. 1.B, 2.B, 3.B).

고 찰

미만성 간질성 폐질환은 폐간질, 폐포, 세기도 및 폐실질 등을 침범하여 폐장의 기질적 및 기능적 장애를 초래하는 이종성질환군¹⁾²⁾이다. 간질성폐질환의 원인은 200종류 이상이 되는데 Gaensler등³⁾의 보고에서도 볼 수 있듯이 이중 흔한 것은 특발성 간질성 폐섬유증, 유육종증, 교원성질환, 파민성폐장염, 진폐증 등이며 특히 우리나라에서는 속립성 결핵⁴⁾이 수위에 보고되고 있으나 본 증례에서처럼 속립성결핵이외의 폐결핵이 이러한 양상을 취하는 경우는 드문 편이다.

폐결핵의 임상증상⁷⁾은 대개 전신증상과 호흡기

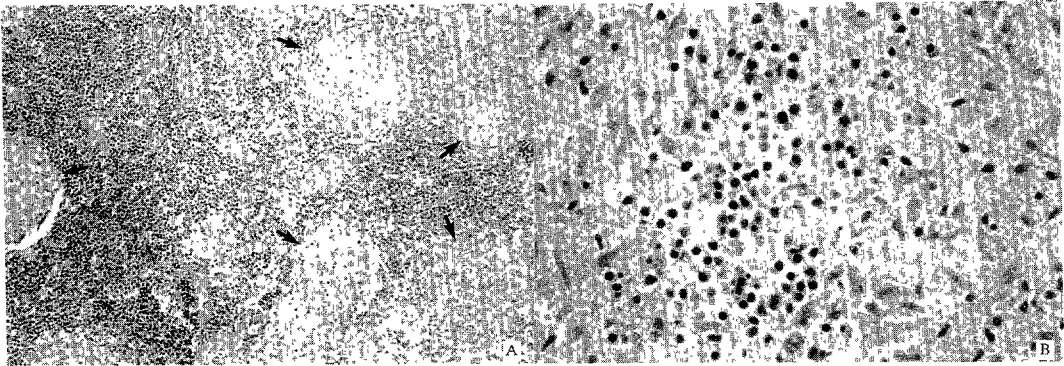


Fig. 4. (A) Open biopsy specimen obtained from right paratracheal lymph node showed 5 granulomas(arrow) with giant cells, epithelioid cells, fibrosis and focal necrosis(H & E, $\times 100$).
(B) A granuloma with epithelioid cells and necrosis(H & E, $\times 400$).

증상이 나타날 수 있으나 상당히 진행될 때까지도 전혀 증상이 없다가 우연히 X선상 발견되는 경우도 간혹 있다. 가장 흔한 전신증상은 발열로 오한은 없으면서 주로 오후에 열이 나고 밤에 잠이 들면 식은 땀과 함께 열이 내리는 미열이 전형적이다. 그의 피로감, 식욕부진, 체중감소 등이 동반될 수 있다. 또한 호흡기증상으로 흔한 것은 기침인데 초기에는 마른 기침으로 시작되나 곧 점액성, 화농성 또는 혈담을 배출하게 된다. 각혈은 보통 소량이나 반복적이고 흉막성흉통을 동반할 수 있다. 호흡곤란은 폐실질의 파괴가 심한 경우에야 비로소 나타나지만 흉막염이나 기관지결핵에서는 초기에 나타날 수도 있다. 본 증례에서는 다른 증상은 없었으며 간질성 폐질환의 주증상인 노작성 호흡곤란이 1년전부터 서서히 진행되었고, 이학적소견에서도 간질성 폐질환에 특징적인 악설음(fine crackles)이 양측 폐하엽 부위에서 들렸었다.

결핵의 진단은 임상증상, 이학적소견, 방사선학적소견⁸⁾, Mantoux 피부반응 검사⁹⁾, 혈액검사소견, 폐기능검사 및 기관지경검사⁶⁾를 종합하여 내릴 수 있으며 확진에는 객담이나 폐조직 등의 가검물에서의 결핵균검출이 필수적이라 할 수 있으나 본 증례에서는 객담도말 및 기관지세척검사에서 결핵균의 존재를 증명할 수 없었다.

폐암, 기관지확장증, 폐흉종증, 폐렴, 폐농양, 진균감염 등이 감별진단¹⁰⁾을 요하는 주요질환들이나 본 증례에서처럼 간질성폐렴의 양상을 보이면서 부기관지, 폐문 및 복부의 임파절종대를 동반하는 경우에는 특발성 간질성 폐섬유증, 유육종증 및

악성임파종과의 감별도 필요하며 특히 우리나라처럼 결핵의 유병율이 높은 상황에서는 감별진단시에 항상 결핵의 가능성을 염두에 두어야 하는데 ACE¹¹⁾나 β_2 -MG등의 혈청검사, Callium을 이용한 폐동위원소촬영¹²⁾ 및 기관지폐포 세척액검사¹³⁾ 이외에도 조직을 얻기위한 방법으로 경기관지폐생검술⁶⁾, 경피적폐침생검술, 종격경하생검술¹⁴⁾ 또는 의과적 개흉술⁵⁾에 의한 폐생검이 필요한 경우가 있다. 특발성 간질성 폐섬유화증은 주로 폐하엽에 섬유화 병변을 일으키나 폐문 임파절종대는 아주 드물다. 유육종증¹⁵⁾은 구미지역에서는 비교적 흔한 질환으로 알려져 있으나 우리나라에서는 1980년대 이후 보고되기 시작하여 최근 증가하고 있는 만성적인 전신적 육아종성 질환으로 이환된 기관에서의 단핵염증세포 및 면역세포의 침착, 비건락성 유사피 육아종(noncaseating epithelioid granuloma)의 형성으로 특징지어지는 병이다. 조직학적으로 확진할 수 있으나 때로는 드물게 육아종내 건락성 병변을 보이기도 하여 특히 우리나라에서는 결핵성 병변과의 감별을 요한다. 유육종증의 경우에는 혈청 ACE가 약 60%에서 증가되어 있으며 결핵성 병변의 경우 약 10%에서 증가될 수 있고, Mantoux 피부반응은 결핵에서 대부분 양성을 보이는 반면 유육종증에서는 약 65%에서 음성을 보인다. 본 증례의 경우 혈청 ACE는 약간 증가되어 있으나 Mantoux 피부반응상 강양성을 나타내어 조직검사 전 어느정도 결핵의 가능성을 시사하였다.

본 증례에서는 HRCT 및 ACE나 β_2 -MG등의 혈청검사로는 감별진단이 어려웠고 경기관지폐생검

술에 의하여 얻은 조직도 진단을 내리기에 불충분하여 외과적 개흉술에 의한 폐생검으로 확진을 내릴 수 있었다.

결핵병변¹⁶⁾은 결핵균의 침입에 대한 반응으로 생기는 염증반응으로 유상피세포를 주성분으로 하는 육아종 및 건락변화가 특징적으로 나타나며 폐포속으로의 체액삼출과 세포침윤을 일으키는 삼출성 병변과 결절형성을 주로하는 증식성병변 또는 중간형인 번식성병변의 형태를 취한다. 본 증례에서는 일부괴사를 동반하는 다수의 육아종의 소견을 관찰할 수 있어 결핵으로 확진하였으며, 치료로 항결핵제 투여 중 현저한 호전을 보였다.

결 론

노작성 호흡곤란을 주소로 내원한 36세 여자환자가 간질성폐렴의 양상을 보이면서 중격동, 폐문 및 복부의 임파절종대를 동반하여, 외과적 개흉술에 의한 임파절 조직검사로 폐결핵으로 확진한 1예를 경험하였기에 보고하는 바이다.

References

- 1) Crystal RG, Bitterman PB, Rennard SI, et al. : *Interstitial lung diseases of unknown cause : Disorders characterized by chronic inflammation of the lower respiratory tract. N Engl J Med* 1984 ; 310 : 154
- 2) Herbert Y, Reynolds : *Interstitial lung diseases. Harrison's principles of the Internal Medicine, 12th ed, McGraw-Hill Company, 1991*
- 3) Gaensler EA, Carrington CB : *Open biopsy for chronic diffuse infiltrative lung disease : Clinical, roentgenographic, and physiologic correlations in 502 patients. Ann Thorac Surg* 1980 ; 30 : 411
- 4) 김건열 : 미만성간질성폐질환. 임상호흡기학, 일조각, 1990
- 5) Muller NL, Ostrow DN : *High-resolution computed tomography of chronic interstitial lung disease. Clin Chest Med* 1991 ; 12 : 97
- 6) Wallace JM, Deutsch AL, Harrell JH, Moser KM : *Bronchoscopy and transbronchial biopsy in evaluation of patients with suspected active tuberculosis. Am J Med* 1981 ; 70 : 1189
- 7) Danzer W : *Diagnose der frischen Lungentuberkulose. Prax Pneumol* 1972 ; 26 : 373
- 8) Miller WT, MacGregor RR : *Tuberculosis : Frequency of unusual radiographic findings. AJR* 1978 ; 130 : 867
- 9) American Thoracic Society : *The tuberculin skin test. Am Rev Respir Dis* 1981 ; 124 : 356
- 10) Lillington GA, Jamplis RW : *A diagnostic approach to chest diseases. Differential diagnoses based on reontgenographic patterns. The Williams & Wilkin's Company, Baltimore, 1977*
- 11) Rohrbach MS, DeRemee RA : *Pulmonary sarcoidosis and serum angiotensin converting enzyme. Mayo Clin Proc* 1982 ; 57 : 64
- 12) Line BR, Fulmer JD, Reynolds HY, et al : *Gallium 67 citrate scanning in the staging of idiopathic pulmonary fibrosis : correlation with physiologic and morphologic features and bronchoalveolar lavage. Am Rev Respir Dis* 1978 ; 118 : 355
- 13) Haslam PL, Turton CWG, Heard B, et al : *Bronchoalveolar lavage in pulmonary fibrosis : comparison of cells obtained with lung biopsy and clinical features Thorax* 1980 ; 35 : 9
- 14) Chamberlain JM : *Discussion of "mediastinotomy". J Thorac Cardiovasc Surg* 1965 ; 49 : 20
- 15) James DG : *Clinical picture of sarcoidosis. In Schwarz MI, King TE, eds. Interstitial lung disease. St. Louis, Mosby-Year book, 1993 : 159-178*
- 16) Franz VL : *Infectious diseases. Pathologic basis of disease, 4th ed, W.B. Saunders Company, 1989*