

자동화 경피적 요추 추간판 수핵제거술의 임상적 고찰

이화여자대학교 의과대학 정형외과학교실
노 권 재

= Abstract =

Clinical Observation of Automated Percutaneous Lumbar Discectomy

Kwon Jae Roh

Department of Orthopedic Surgery, College of Medicine, Ewha Woman University

The patient of herniated intervatebral disc of lumbar spine was treated as conservatively and did respond well in majority. But, in patient who had not responded to conservative therapy, operative method was performed such as open discectomy, chemonucleolysis, or automated percutaneous lumbar discectomy.

Open discectomy is useful for most patients but still carries the risk of general anesthesia and risk to soft tissues, joints, nerves, and the invariable production of epidural fibrosis. Chemonucleolysis was introduced by Smith in 1964 as an alternative method but, it carries many complications such as anaphylaxis, subarachnoid hemorrhage, transverse myelitis, and severe back pain. Because of reducing this complications automated percutaneous lumbar discectomy has been advocated as an alternative treatment of herniated intervertebral disc in selected patients.

Twenty patients with symptomatic lumbar disc herniation were treated with automated percutaneous lumbar discectomy from August 1989 to October 1991 in Ewha Women University Hospital. They were followed up for more than 12 months. Changes in the objective and subjective signs and symptoms of patients were examined preoperatively and postoperatively.

The results were as follows :

- 1) Age was ranged from 14 to 54 years with average 30 years, and 12 males and 8 females.
- 2) L4-5 was the most commonly involved level(80%).
- 3) In MRI classification subannular herniation was 11 cases and subligamentous herniation was 4 cases.
- 4) Average duration of procedure was 31 minutes, and average amount of tissue aspirated was 3.9cc and average hospitalization period was 5 days.
- 5) Clinical results were satisfactory in 85% and unsatisfactory in 15% of patients.
- 6) Unsatisfactory results were combined stenosis, insufficient removal of disc material, or recurred herniation of intervertebral disc.
- 7) There was no significant complications postoperatively.

From this results, automated percutaneous lumbar discectomy is a good treatment method for selected cases of lumbar disc herniation.

KEY WORDS : Lumbar disc herniation · Automated percutaneous lumbar discectomy (APLD).

서 론

추간판 탈출증의 치료는 보존적 요법과 수술적 요법으로 대별되는데 대개는 보존적 치료에 좋은 결과를 나타내며 전체 환자의 약 20%의 보존적 치료에 호전되지 않는 환자에서 수술적 치료가 시행된다. 현재에 이르기까지 대개는 관혈적 방법에 의한 수술적 치료가 행하여 지고 있으나 선택적인 예에서 보다 간편하고 안전하며 합병증이 적은 비관혈적 방법들이 소개되고 있다. 1963년 Smith¹⁾에 의하여 화학적 수핵용해술이 시도되었고, 1975년에는 Hijikata²⁾에 의해 경피적 수핵 적출술이 소개되었으며, 1985년에는 Onik³⁾등에 의해 보다 간편하고 안전한 자동화 경피적 요추 추간판 적출술 (Automated Percutaneous Lumbar Discectomy)이 보고 되어 최근에는 널리 시행되어 좋은 결과들이 보고 되고 있다.

이에 저자는 1989년부터 1991년까지 만 2년동안 이화여자대학교 정형외과에 입원하여 자동화 경피적 요추 추간판 적출술을 받은 총 20례의 요추 추간판 탈출증 환자를 대상으로 술후의 주관적 또는 객관적인 검사결과를 평가하여 자동화 경피적 요추 추간판 적출술의 적절한 적응증 및 치료결과등을 비교 관찰하고자 하였다.

연구대상 및 방법

1. 연구대상

대상은 1989년 8월부터 1991년 10월까지 본 교실에서 자동화 경피적 요추 추간판 적출술을 시행받고 1년 이상 추시가 가능했던 환자로서 총 20명이었으며, 연령 분포는 최연소 14세부터 54세까지였고, 평균추시 시간은 20개월(12~23개월)이었다.

2. 연구방법

연령 및 성별분포와 술전·술후, 그리고 최종

추시에서 임상증상 및 이학적 소견을 비교분석 하였으며 치료결과를 평가 하였다.

연구결과

1. 연령 및 성별 분포

나이는 평균 30세(14~54세)로 젊은 연령층이 대부분이었으며, 성별은 남자가 12명(60%), 여자가 8명(40%)이었다.

2. 발병원인

특별한 원인없이 발생한 경우가 13례였고, 물건을 올리거나 운동경기중 발생한 경우가 6례, 기타 1례였다.

3. 증상 및 이학적 소견

증상은 요통이 18례(90%)에서 있었으며, 하지 방사통이 16례(80%)에서 있었다. 이학적 소견은 하지직거상 검사가 17례(85%)에서 양성소견을 보였고, 근력 약화가 3례(15%), 감각장애가 9례(45%)에서 있었으며, 심부 건반사 감소는 1례(5%)에서 있었다(Table 1).

4. 방사선학적 검사 및 분류

방사선학적 검사는 단순 X-선촬영과 그외에 척

Table 1. Symptoms and signs

Symptoms and Signs	No of pt(%)
Low back pain	18(90%)
Sciatica	16(80%)
Straight leg raising limitation	17(85%)
Motor change	3(15%)
Sensory change	9(45%)
Reflex change	1(5%)

Table 2. Radiologic examination

MRI	15
Myelo CT	3
Myelo Disco CT	2
Total	20

수강 조영술 및 컴퓨터단층촬영술, 그리고 자기공명영상(MRI), 등을 이용하여 검사를 하였으며(Table 2). 자기공명촬영을 시행한 15례를 1989년 Mink의 MRI 소견을 따른 추간판 탈출증의 분류에 따라 분류하면 subannular 형이 11례, subligamentous 형이 4례 있었으며 subligamentous형중 상하 척추체 위치로 이동이 있는 경우가 3례, 이동이 없는 경우가 1례 있었으며 free fragment의 예는 없었다(Table 3).

5. 병변부위

병변은 제 4-5요추 추간판이 15례로 가장 많았고, 그 다음으로 제 5요추-제 1천추 추간판에서 호발되었다. 2개이상의 부위에 이환된 경우가 3례였는데 대부분이 제 4-5요추 추간판과 제 5요추-제 1천추 추간판이 함께 이환된 경우였다(Table 4).

6. 수술방법

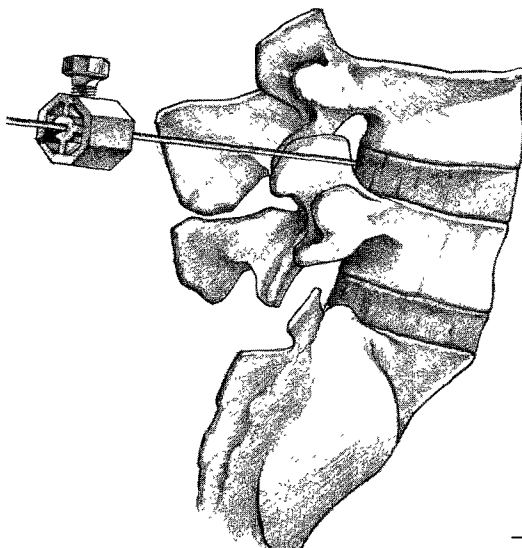
후측방 도달법을 사용하였으며, 환자를 이환된

Table 3. MRI classification

Subannular type	11
Subligamentous type	4
With migration	3
Without migration	1

Table 4. Level of disc involved

L4-5	15
L5-S1	2
L3-4 & L4-5	1
L4-5 & L5-S1	2



측이 상부로 가도록 측외위로 하고 C-arm의 보조 하에 이환된 추간판 위치 확인후 22gauge spinal needle로 정중선에서 8~12cm 떨어진 곳에서 삽입위치를 따라 국소마취후 needle을 따라 trocar를 삽입하고 전후 및 좌우방사선 사진으로 trocar가 추간판의 중앙에 있음을 확인한후 outer cannula와 dilator를 삽입하였다. Dilator를 제거하고 trephine을 삽입하여 섬유륜에 구멍을 낸후 nucleotome을 삽입하였다(Fig. 1). 제 5요추-제 1천추간 추간판의 경우 장골능이 낮으면 straight cannula를, 높으면 curved cannula를 사용하였다.

7. 수술시간 및 입원기간

평균 수술시간은 31분(24~40분), 입원기간은 평균 5일(2~9일) 이었다.

8. 술후 처치

수술 당일 침상 안정을 시키고 수술 다음 날부터 콜셋 보조기 착용후, 보행을 시작하였다.

9. 치료 결과

1) 증상 및 이학적 소견

이학적 소견은 하지직거상 검사에서 술전 17례에서 술후 4례로 13례(76%), 근력검사는 술전 3례에서 술후 1례로 2례(67%), 감각변화는 술전 9례에서 술후 1례로 8례(89%)에서 호전되었다. 증상은 요통이 술전 18례에서 술후 3례로 15례(83%)에서 호전을 보였으며, 하지방사통은 술전 16례에서 술후 3례로 13례(81%)에서 소실 또는 감소되었다(Table 5).

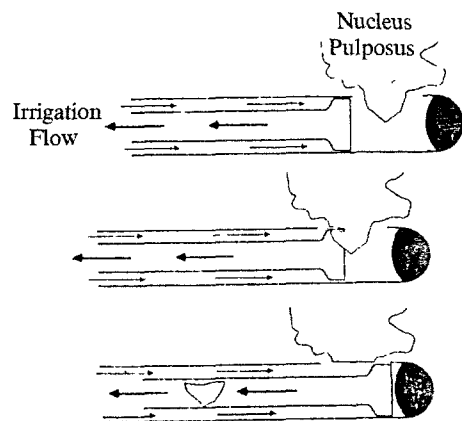


Fig. 1.

2) 임상결과 판정

임상결과 판정은 Macnab⁴⁾의 방법을 사용하였으며, 우수 8명(40%), 양호 9명(45%), 보통 2명(10%), 불량 1명(5%)으로 17명(85%)에서 만족할만한 결과를 얻었다(Table 6)

3) 방사선학적 분류에 따른 결과

MRI를 시행한 15례중 subannular형과 migration이 없는 subligamentous형에서 좋은 결과를 얻었으며, migration이 있는 subligamentous형에서도 좋은 결과를 얻었다.

4) 적출 수액양 비교

적출해낸 수액의 양은 평균 3.9cc(2.4~5cc)였으며, satisfactory result 군에서 평균 4.2cc, unsatisfactory result 군에서 평균 3.2cc로 적출수액양이 많은 경우에서 성공적인 레가 많았다.

5) 재 발

수술후 결과가 좋지 않았던 경우는 모든 척수 조영술 및 전산화 단층촬영상 척추관 협착증이

Table 5. Post-operative improvement of symptoms & signs

	Pre op.	Post op	% of improved patient
Low back pain	18	3	83%
Sciatica	16	3	81%
SLR limitation	17	4	76%
Motor change	3	1	67%
Sensorv change	9	1	89%

Table 6. Clinical result based on macnab criteria

Result	No(%)
Successful result	
Excellent Free of pain/No restriction of mobility Able to return to normal work and activities	8(40%)
Good Occasional non-radicular pain Relief of presenting symptoms Able to return to modified work	9(45%)
Operative failure	
Fair Some improved functional capacity Still handicapped and unemployed	2(10%)
Poor Continued objective symptoms of root involvement Additional operative intervention needed at the index level. Irrespective of repeat injury or length of postoperative follow-up	1(5%)

동반되었던 경우로 경피적 척수 제거술시 제거된 양도 각각 2.4cc, 2.6cc로 불충분하게 제거된 경우였다. 경피적 수핵제거술후 지속적인 통증과 감각 변화가 심해진 2례에서 술후 2개월에 관혈적 수술을 시행하여 퇴행성 변화된 수핵물질을 각각 4cc, 5cc정도 제거하여 통증소실과 감각호전을 보였다.

6) 합병증

감염, 신경손상, 혈종, 장천공, 혈관손상등의 합병증은 없었다.

고 찰

요통은 전인류의 약 80%에서 한번쯤은 경험하게 되는 매우 흔한 증상이며 그 원인은 여러가지가 있으나 특히 하지방사통(sciatica)이 동반되는 경우에는 추간판 탈출증에 의한 것일 수 있다. 1864년 Laseque⁵⁾가 처음으로 하지방사통에 관하여 기술하였으나 신경염에 기한 것으로 보고 하였고, 1908년 Oppenheim과 Krause⁶⁾가 처음으로 하지방사통을 없애기 위한 추간판의 수술적 제거에 관하여 보고하였다. 1934년 Mixer와 Barr⁷⁾는 추간판탈출에 의한 신경근 압박이 하지방사통의 주된 원인이며 요통은 하지방사통의 전 단계로서 발생한다고 보고했으며, 후궁절제술에 의해 탈출된 추간판의 수술적 제거술을 시행한 이후에 이의 치료를 위한 많은 노력이 기울려져 왔다.

주증상 및 이학적 소견과 방사선학적 진단검사와의 상호연관성이 추간판 탈출증의 보다 정확한

진단을 위해 중요하며 이학적 소견상 하지직거상 검사에서 Spangfort⁸⁾는 97%의 양성율을 보고하였으며, 본 연구에서는 85%의 양성소견을 보였다.

방사선학적 진단검사중 척수강 조영술과 전산화 단층 촬영(CT)은 각각의 장단점과 관련 아직까지도 널리 쓰이고 있다. 척수강 조영술을 조영제의 부작용과, 침습적 방법인 이유로 전산화 단층 촬영으로 많이 대체되고 있지만 척수강내 병변을 여러 level에서 확인할 경우, 임상 결과와 다른 검사 결과가 맞지 않을때에는 많이 사용되고 있다. 컴퓨터 단층촬영의 진단과 정확도는 Heithoff등⁹⁾은 97%, Fries등¹⁰⁾은 92%로 척추강 조영술의 88%보다는 높은 진단정확도를 보도하였다. 최근에 많이 사용되고 있는 자기 공명영상(MRI)은 여러각도에서 촬영이 가능하고 추간관의 퇴행성 변화, 섬유륜과 후방종인대의 파열 여부를 확인할 수 있는 등의 장점이 있으며 Modic등¹¹⁾에 의하면 진단의 정확도는 컴퓨터 단층 촬영과 비슷한 것으로 보고 하였다.

추간관 탈출증의 치료는 보존적 요법과 수술적 요법이 있으나 보존적 치료에 호전이 없는 약 20% 정도의 환자에서는 수술적 요법을 시행하게 된다. 수술적 방법중에 관혈적 추간관 제거술은 여러 저자들¹²⁾¹³⁾¹⁴⁾에 의해 50~90%의 성공률이 보고되고 있으나 전신마취의 위험, 혈전색전증, 경막의 섬유화 상흔, 요추의 불안정성, 추간관 감염, 신경조직 손상, 경막 파열등 합병증과 장기간 입원 및 술후 장기간 재활등의 단점이 있다.

경피적 화학적 수핵 용해술은 1963년 Smith등¹⁾에 의해 처음 시도되어 관혈적 방법보다 시술이 간편하고 비교적 부작용이 적으면서 성공율도 비슷함을 보고 하였으나 1~2.5%에서 이 약제에 과민반응과 신경손상(transverse myelitis)등의 합병증이 있었다고 하였다.

경피적 추간관 제거술은 1975년 Hijikata²⁾에 의해 시도되었으며 5mm의 관으로 섬유륜을 뚫고 수핵을 forcep을 사용하여 제거하는 방법으로 72~82%의 성공율이 보고 되었다. 그러나 관의 직경이 커서 삽입시 신경혈관계의 손상 가능성이 높을뿐만 아니라 반복된 forcep의 사용으로 감염 기회가 높다는 단점이 있다.

1985년 Onik등³⁾은 직경 2mm의 흡입관을 이용한 자동화 경피적요추 추간관 적출술(APLD)을 소개하였으며 기존의 경피적 수핵제거술보다 간편하고 신경 혈관계 손상 및 추간관염등의 합병증을 줄일 수 있었다.

Mink⁷⁾와 Onik등¹⁸⁾은 수술의 적응증을 subannular형과 migration이 없는 subligamentous형인 경우에 시술할 것을 권하였으며 Postachini등¹⁹⁾과 Onik등¹⁸⁾은 돌출된 수핵의 크기가 작을수록 좋은 결과를 얻었다고 보고 하였고 Freis등¹⁰⁾은 척수강내에 50%이상 추간관 돌출이 있으면 추간관 파열일 가능성이 높으므로 수술대상에서 제외시키는 것이 바람직하다고 하였다.

경피적 적출술의 금기증은 free fragment, sequestered disc, 전에 수술을 한 경우, 수핵용해술을 했던 경우, 척수강협착증, 퇴행성 질환, 불안정성 척추 및 cauda equina 증후군등이다. 이 방법으로 기존의 다른 방법과 비슷한 73~90% 정도의 좋은 결과³⁾¹⁸⁾²⁰⁾²¹⁾²²⁾²³⁾를 보이고 있으나 술전 이학적검사, 방사선학적 진단을 통한 신중한 환자선택이 성공적인 경피적 수핵제거술의 중요한 지침이 된다.

저자들이 경험한 예에서도 자동화 경피적 요추 추간관 수핵 제거술의 적응증을 주로 증상이 방사통이 한쪽에만 국한되고 요통이 있는 경우, 6주 이상의 보존적 치료에 호전이 없는 경우, MRI소견상 subannular형과 migration이 없는 subligamentous형인 경우, 척추관 협착증이나 퇴행성 척추 질환이 아닌 경우 등으로 제한하여 좋은 결과를 얻었으나 적응증이 아닌 2례에서 시행하여 migration이 있는 subligamentous형 1례에서는 양호한 결과를 얻었고 척추관 협착증을 동반한 1례에서는 성공적 이지 못한 결과를 얻었다. 임상적 결과가 성공적인지 못한 예에서는 적출된 수핵의 양이 성공적인 예보다 적었으며 원인을 살펴보면 역시 불충분한 수핵의 제거와 동반된 척추관 협착증, 추간관 탈출증의 재발등 이었다.

최근에는 경피적 수핵 제거기구의 개량형인 flexible nucleotome과 laser discectomy, 그리고 신경근과 척추 후방 구조물의 확인이 가능한 endoscopic discectomy등의 개발로 경피적 수핵제거술의 적응증이 확대되고 안전하고 좋은 결과가 보고되고 있다.

결 론

저자는 1989년 8월부터 1991년 10월까지 요추 추간판 탈출증 환자들에 대하여 자동화 경피적 요추 추간판 적출술을 시행하였던바, 1년이상 추시가 가능하였던 20례의 환자를 치료 분석하여 다음과 같은 결과를 얻었다.

1) 경피적 추간판 적출술은 간편하고 안전하며 합병증이 적은방법으로 85%에서 성공적인 결과를 얻었다.

2) Mink의 MRI에 의한 유형별 분류에서 11례의 subannular형에서 좋은 결과를 보였으며, subligamentous형에서는 migration이 있는 1례를 포함한 4례에서 만족할만한 결과를 얻었다.

3) 제거된 수핵의 양은 성공적인 경우가 실패한 경우보다 많았다(4.2cc vs 3.2cc).

4) 성공적이지 못한 결과를 보인예의 원인은 동반된 척추관 협착증, 추간판의 불충분한 제거, 추간판 탈출증의 재발등 이었다.

이상의 결과로 보아 자동화 경피적 요추 추간판 적출술이 선택적인 경우의 요추추간판 탈출증 환자에서 좋은 치료법의 하나라고 생각된다.

References

- 1) Smith L, Garvin PL, Gesler RM, Jennings RB : *Enzyme dissolution of the nucleous pulposus. Nature* 1963 : 198 : 1131
- 2) Hijikata S : *Percutaneous nucleotomy. Clin Orthop* 1989 : 283 : 9
- 3) Onik G, Marron JC, Helms C, Schweigel J, Mooney V, Kahanovitz N, Day A, Morris J, McCulloch JA, Reicher M : *Automated percutaneous discectomy Radiology* 1987 : 162 : 129
- 4) Macnab I : *Negative disc exploration. An analysis of the causes of nerve root involvement in 68 patients. J Bone and Joint Surg* 1971 : 53(A) : 891
- 5) Laseque C : *considerations sur la sciatique. Arch Gen Med* 1864 : (S6) : 4 : 55
- 6) Oppenheim H, Krause F : *Veber Ein Klemmung bzw. Strangulation der cauda equina. Deutsche Med*

Wchmschr 1909 : 35 : 697

- 7) Mixter WM, Barr JS : *Rupture of intervertebral disc with involvement of spinal canal. N Engl M Med* 1934 : 211
- 8) Spangfort EV : *The lumbar disc herniation. A computer aided analysis of 2504 operation. Acta Orthop Scand Suppl* 1972 : 142
- 9) Heithoff K, Moyle J, Dowdle J, Schulhas KP and Jfritts HM : *Computed tomography vs myelography. Spine update* 1984
- 10) Fries JW, Abodeely DA, Vjunco JG, Yeager VL and Gaffey WR : *COMputed tomography of herniated and extruded nucleus pulposus. J Comput Assist Tomogr* 1982 : 6 : 874
- 11) Modic MT, Mosaryk T, Boumphery F, Goormastic M and Bell G : *Lumbar herniated disc disease and canal stenosis : Prospective evaluation by surface ciol MRI, CT and myelography. Am J Radiol* 1986 : 147 : 757
- 12) Rish BL : *A critique of surgical mangement of lumbar disce disease in a private nurosurgical paractice. Spine* 1984 : 9 : 500
- 13) Spangfort EV : *The lumbar disc herniation. Acta Orthop Scand* 1972 : 142 : 1
- 14) Wein BKA : *Prospective study of 100 lumbo sacral discectomies. J Neuro Surg* 1979 : 50 : 293
- 15) Hoppenfeld S : *Percutaneous removal of herniated discectomy. Clin Orthop* 1989 : 238 : 92
- 16) Kambin P and Sampson S : *Posterolateral percutaneous suction-excision of herniated lumbar intervertebral disc. Clin Orthop* 1986 : 37 : 43
- 17) Mick JC : *Imaging evaluation of candidate for percutaneous lumbar discectomy. Clin Orthop* 1989 : 238 : 83
- 18) Onik G, Mooney, Maroon JC : *Automated percutaneous discectomy : A prospective multi-institutional study. Neurosurgery* 1990 : 26 : 228
- 19) Pstachini F, Lain R and Massobrio : *Chemoneucleolysis versus surgery in lumbar disc herniations : Crrelation of results to preoperative clinical pattern and size of the herniation. Spine* 1987 : 12 : 87
- 20) Davis GW, Onil G : *Clinical experience with automated percutaneous lumbar discectomy. Clin Orthop* 1987 : 238 : 98
- 21) Onik G Maroon JC : *Percutaneous automated discectomy : A new method for lumbar disc removal.*

J Neurosurg 1987 : 66 : 143

22) Onik G, Maroon JC and Davis GW : *Automated percutaneous discectomy at the L5-S1 level. Clin Orthop* 1989 : 238 : 71

23) Onik G, Maroon JC, Sternaus L : *Percutaneous automated discectomy : A new approach to lumbar Surgery. Clin Orthop* 1989 : 238 : 64