

## 소아 원발성 폐렴의 방사선학적 연구

이화여자대학교 의과대학 방사선과학교실

이영식 · 정호인 · 이정식

= Abstract =

### Radiological Study of Primary Pneumonia in the Children

Young Sik Lee, Ho In Chung, Chung Sik Rhee

*Department of Radiology, College of Medicine, Ewha Womans University*

We retrospectively reviewed chest radiographs of 101 patients with primary pneumonia treated at department of pediatrics between January 1990 and June 1992 to understand pneumonia radiologic patterns in ages of children and to attain helpful information in diagnosing pediatric pneumonia hereafter.

Results were as follows :

1) The cases of infantile pneumonia (under 1 year of age) were 42. The most frequent finding was peribronchial infiltration with overaeration (24 cases, 57.1%), followed by multiple patchy atelectasis associated with peribronchial infiltration and overaeration (8 cases, 19.0%), parahilar peribronchial infiltration (5 cases, 11.9%), peribronchial infiltration and air space consolidation (2 cases, 4.8%), air space consolidation (2 cases, 4.8%) and bronchopneumonia pattern (1 case, 2.4%).

2) The cases of 1~6 years of age were 52. The most common finding was parahilar peribronchial infiltration (29 cases, 55.8%), followed by air space consolidation (13 cases, 25.0%), and bronchopneumonia pattern (10 cases, 19.2%).

3) The cases of 7~13 years of age were 7. All cases showed air space consolidation.

Under 6 years of age, the radiographic findings of pneumonia differed from that of adult.

Over 7 years of age, the pattern of pneumonia was similar to that of adult.

## 서 론

폐렴은 흔히 말단 기관지초 이하의 호흡 기관지초, 폐포관, 폐포낭등 폐실질의 급성 감염성 염증을 말한다. 소아 폐렴은 임상에서 가장 흔히 볼 수 있는 질환이며 소아 세균성 폐렴의 90% 정도가 pneumococcal 폐렴으로 발생한다. 소아 폐렴은 방

사선학적으로 매우 다양한 양상으로 폐에 나타난다  
1)3)4)5).

저자는 지난 2년반동안 소아 폐렴환자의 최초 흉부사진을 방사선 형태학적 분류 및 연령별로 분석함으로써 소아 원발성 폐렴의 방사선학적 병소와 성인의 폐렴과의 다른 점을 문헌고찰과 함께 연구하고자 한다.

## 대상 및 방법

1990년 1월부터 1992년 6월까지 소아과를 방문하여 폐렴으로 진단받고, 입원 또는 통원치료를 받았으며 방사선학적 소견상 뚜렷한 병소를 보인 경우 101례를 대상으로 하였다. 선천성 심장질환이나 폐결핵과 동반된 폐렴, 흡인성 폐렴은 포함시키지 않았다.

연령분포는 생후 1년 이하의 영아에서 만 13세까지도 하였는데 생후 1년까지가 42례, 만 1세에서 6세까지가 52례, 만 7세에서 13세까지가 7례 있었다.

최초에 단순흉부사진 촬영한 것을 중심으로 소견분석을 하였다. 방사선학적 소견의 기술에 있어서는 Fraser & Pare의 폐렴의 형태학적 분류를 토대로 하였다. 과통기(overaeration)소견을 우측횡격막이 우측 9번째 후늑골보다 하부로 하강하여 있는 경우를 기준으로 하였다<sup>4)</sup>.

## 연구성적

폐렴 소견을 보인 101례의 남녀비는 53(남) : 48

(여)이었다. 원인균이 확인된 것은 모두 12례였는데, 10례가 혈청학적 방법(M. pneumoniae-indirect hemagglutination test)에 의해 Mycoplasma 폐렴으로 진단되었고 그 예는 늑막삼출액과 인후흡인 검사, 혈액배양검사등에서 황색포도상구균을 볼 수 있었다.

가장 빈번한 소견으로는 101례 중 폐문을 중심으로한 기관지침윤(parahilar-peribronchial infiltration)으로 34례(33.7%), 기관지침윤과 과통기 소견(peribronchial infiltration & overaeration)으로 24례(57.1%), 폐포침윤(air-space consolidation) 22례(21.8%), 기관지폐렴형태 11례(10.9%)이었다(Table 1).

연령별 방사선학적 소견을 보면 생후 1년이하의 영아 42례 중 24례(57.1%)가 기관지주위 침윤과 과통기소견을 나타냈고(Fig. 1), 8례(19.0%)는 기관지 주위 침윤에 과통기와 반점성 다발성 무기폐(multiple patchy atelectasis)소견을 동반하였고(Fig. 2), 5례에서(11.9%) 폐문을 중심으로 한 기관지주위 침윤을 보였다. 그 외에 기관지 주위 침윤에 폐포침윤을, 폐포침윤만 있는 경우가(Fig. 3) 각각 2례(4.8%)였고, 1례(2.4%)에서 기관지폐렴 형태(bonchopneumonic pattern)를 나타냈다.

Table 1. Collation of age and radiologic findings

Findings	Age										Total (%)
	0~1	1~2	2~3	3~4	4~5	5~6	6~7	7~8	8~13		
Peribronchial infiltration & overaeration	24										24 (57.1)
Peribronchial infiltration & overaeration, Multiple patchy atelectasis	8										8 (19.0)
Peribronchial infiltration & air space consolidation	2										2 (4.8)
Parahilar peribronchial infiltration	5	4	6	10	6	3					34 (33.7)
Air space consolidation	2	2	2	2	1	2	4	2	5		22 (21.8)
Bronchopneumonic pattern	1	1	3	1	2	2	1				11 (10.9)
Total (%)	42 (41.5)	7 (6.9)	11 (10.9)	13 (12.9)	9 (8.9)	7 (6.9)	5 (5.0)	2 (2.0)	5 (5.0)	101 (100.0)	

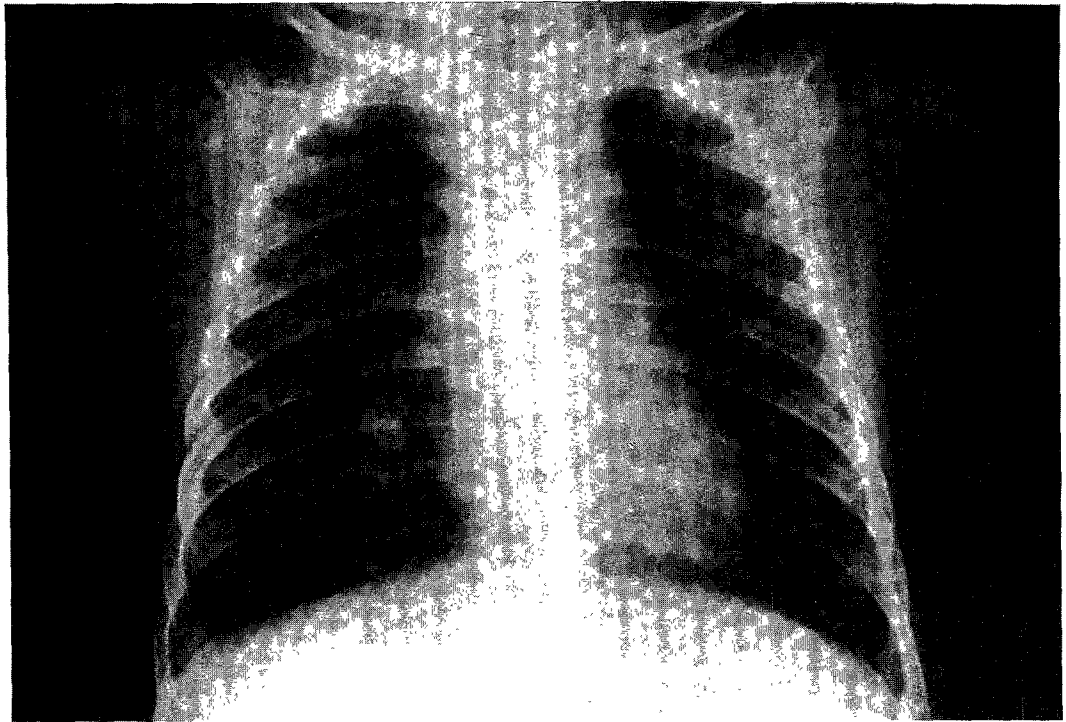


Fig. 1. 6-month old male infant.  
Chest radiography shows bilateral peribronchial infiltration with overaeration.

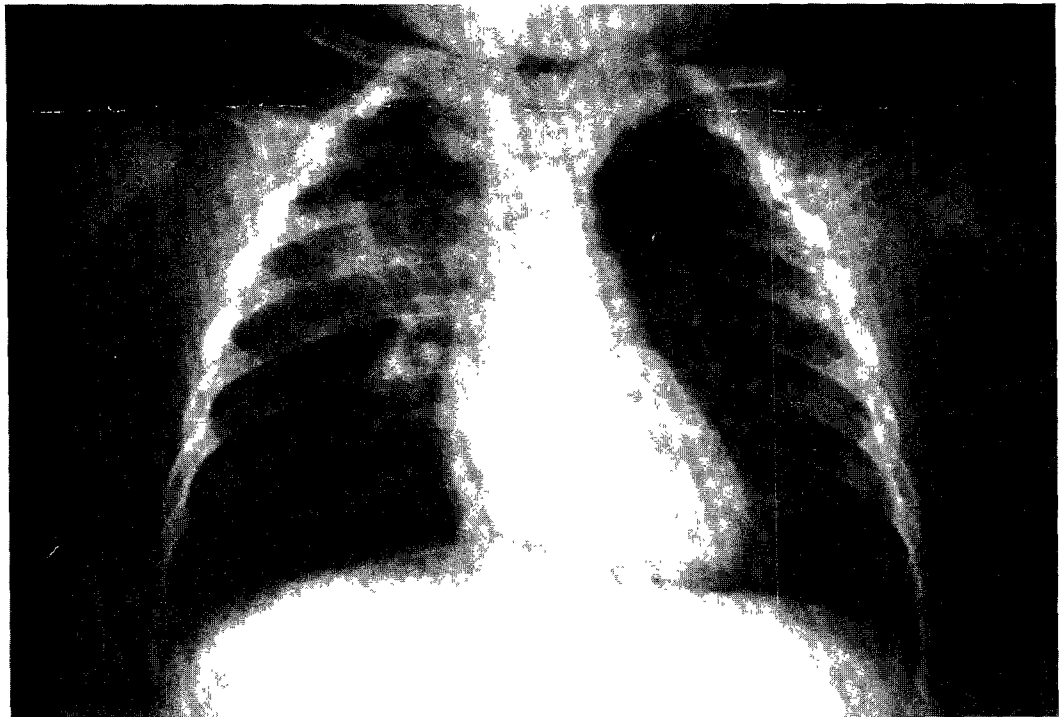


Fig. 2. 8-month old male infant.  
Chest radiography shows bilateral peribronchial infiltration with overaeration and patchy atelectasis.

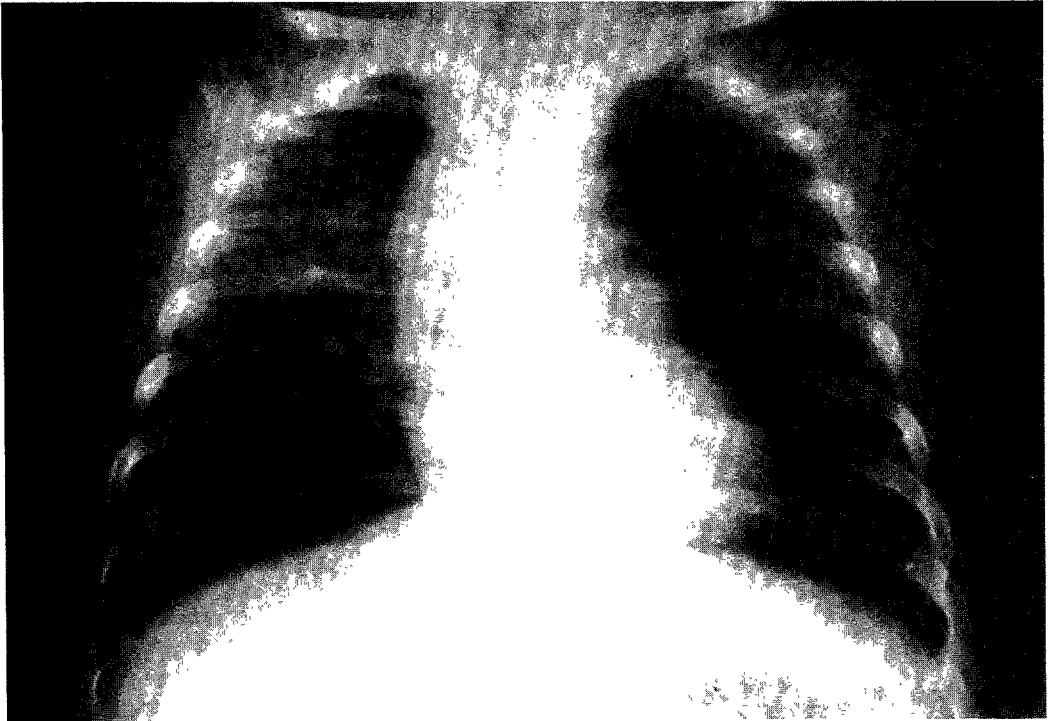


Fig. 3. 3-month old female infant.  
Chest radiography shows air space consolidation in right upper and lower lung field.

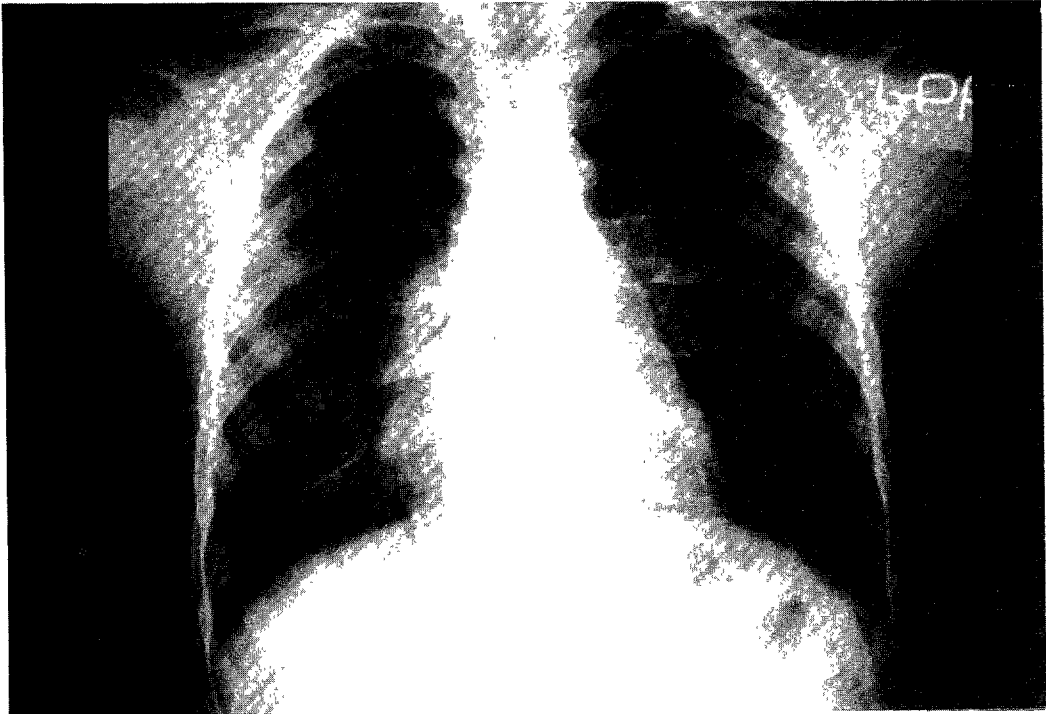


Fig. 4. 4-year old male child.  
Chest radiography shows parahilar peribronchial infiltrations.

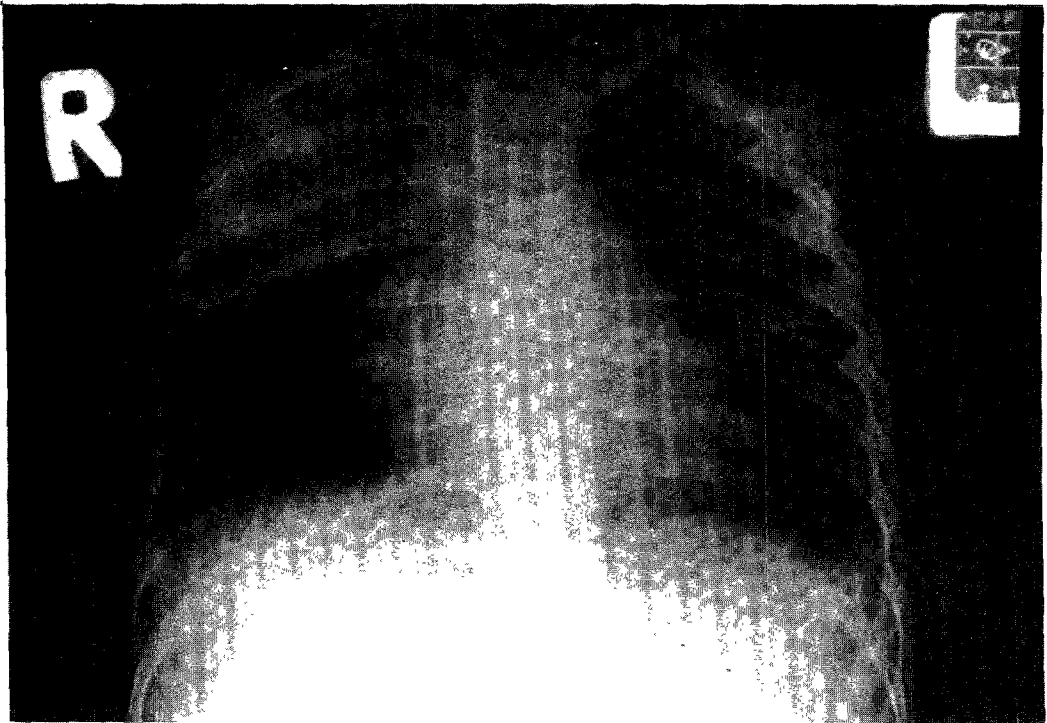


Fig. 5. 11-month old male child.  
Chest radiography shows air space consolidations in right upper lung field.

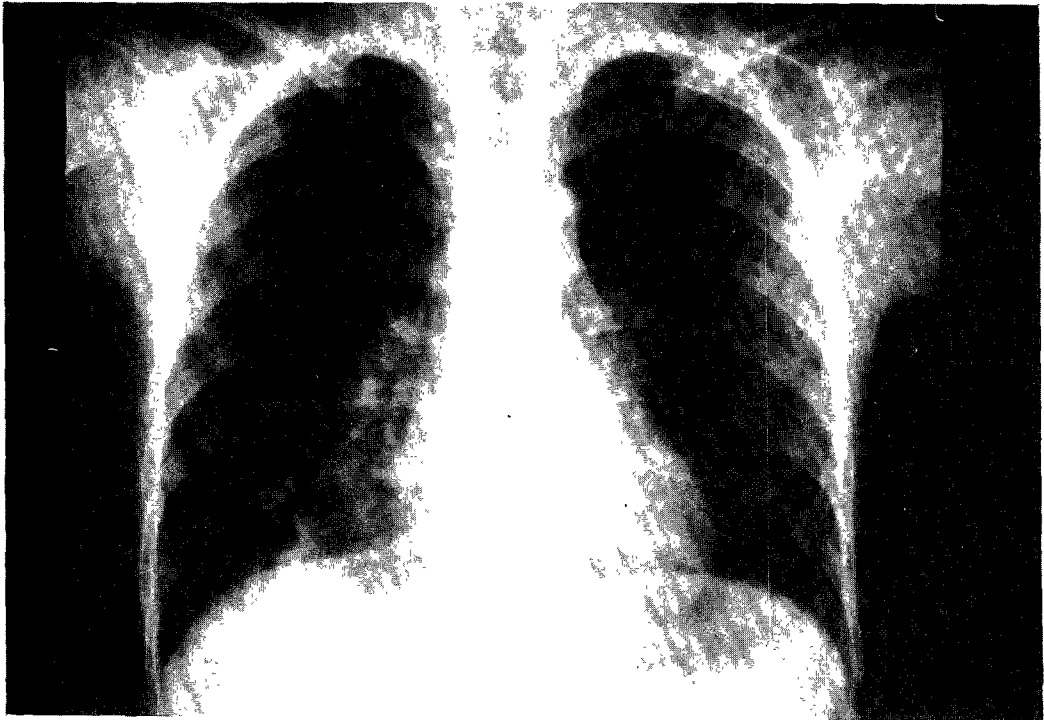

Fig. 6. 6-year old female child.  
Chest radiography shows bilateral bronchopneumonic infiltrations.

만 1세에서 6세까지의 52례에서는 29례(55.8%)에서 폐문을 중심으로 한 기관지주위 침윤을(Fig. 4), 13례(25.0%)에서 폐포 침윤을(Fig. 5), 10례(19.2%)에서 기관지폐렴 형태로 나타났다(Fig. 6). 만 7세이상에서는 폐포침윤 병변만 7례가 보였다.

## 고 찰

통념적으로 폐렴은 형태학적인 면을 기준으로 대엽성 폐렴(lobar pneumonia), 기관지성 폐렴(bronchopneumonia), 간질성 폐렴(interstitial pneumonia)으로 나누는데<sup>4)5)</sup>, 소아에 있어서는 어른과는 다른 방사선학적 소견을 보인다<sup>1-3)5)</sup>. 또 폐렴을 일으키는 원인균으로도 분류하는데, 형태와 원인균과의 연관성은 없는 것으로 알려져 있다<sup>6)</sup>.

폐렴의 주요한 원인으로는 세균성과 바이러스성으로 구분할 수 있는 데<sup>4-6)7)</sup> 세균성 폐렴은 나이 어린 유아에서는 포도상 구균(*Staphylococcus aureus*), *H. influenza*가, 더 나이가 든 경우는 *H. influenza*, *Pneumococcal pneumoniae*가 흔하다. 소아성 세균성 폐렴의 90% 정도가 *pneumococcal pneumoniae*로 인하여 생긴다. 합병증으로는 늑막 삼출, 농흉 등이 동반될 수 있으며 방사선학적으로 다양한 변화를 나타낸다<sup>1)5)8)</sup>.

바이러스성 폐렴은 Respiratory syncytial virus, Parainfluenza virus, Adenovirus, Rhinovirus, Chick-npox, Measles 등으로 생기는데, 주로 간질성 병변을 일으킨다. 세균성 폐렴에서와 같은 양상도 일어난다. 세균성 폐렴에서 처럼 늑막삼출의 합병증이 동반되기도 한다<sup>2)9-10)</sup>.

*Mycoplasma* 폐렴은 전체 폐렴의 20% 정도이고, 특히 소아에서는 중요한 질환이다<sup>11)12)</sup>. 그러나 흉부 X-선상 나타나는 소견은 다른 바이러스성 폐렴과는 감별이 힘들고 또한 세균성 폐렴과도 방사선학적으로 유사하나 분절상 도는 폐포성 반점성(patch) 침윤과 중심부의 짙은 폐침윤(centrally dense infiltrate)과 같은 소견으로 *Mycoplasma* 폐렴으로 추측할 수 있다<sup>13-14)</sup>. 임상적으로는 세균성 폐렴과는 달리 열이 별로 높지 않고 오랫동안 지속적이고 혈액검사 소견상 임파구 수가 높게 나타나며 혈청학적 방법(*M. Pneumoniae* Indirect He-

magglutination test)으로 확진할 수 있다<sup>15)</sup>.

저자는 선천성 심장질환이나 폐결핵과 동반된 폐렴, 흡인성 폐렴, 세기관지염 등은 이 대상에서 제외하였는데 101례 중 원인균이 확인된 것은 12례였고 10례가 *Mycoplasma* 폐렴, 2례가 포도상 구균 폐렴이었다. 각각 혈청학적 방법과 늑막삼출액, 혈액배양 등에서 균을 발견하여서 확인하였다. 방사선학적 형태분류가 병리학적으로 다른 형태로 나타나기도 하고 원인체와는 연관성이 별로 크지 않다고 알려져 왔으므로 저자는 소아연령에 따른 폐렴의 방사선형태학적 분류를 하였다.

1세 이하의 영아에서는 42례 중 24례(57.1%)가 기관지주위 침윤과 과통기 소견을, 8례(19.0%)가 기관지주위 침윤에 과통기와 다발성 반점성 무기폐 소견을 보여주었는데 송 등<sup>16)</sup>, Griscome 등<sup>3)</sup>의 보고와 비슷하였다. 성인에 비해서 과통기와 무기폐가 잘 오는 이유로는 몇가지의 폐의 해부학적 생리학적 차이가 있다<sup>1-3)17)</sup>.

첫째로는 폐포는 계속 출생 후에도 증식이 되나 기도는 증식을 계속하지 않아서 소아는 중앙기도의 크기가 어른에 비해 상대적으로 좁아서 적은 양의 부종, 점액, 염증성 부스러기(debris) 등에 의해서 아주 더 좁아지거나 막히게 되어서 과통기나 무기폐를 일으키기 쉽다.

둘째로는 Pore of kohn, Channel of Lambert 등의 공기 교통 장치가 소아는 덜 발달되어서 작은 기관지, 세기관지의 막힘으로 인해서 그 원인 부위에 무기폐가 잘 온다.

셋째로는 소아가 어른의 기도보다 더 많은 양의 점액선을 가지며 화학성분도 다르다. 그 외에 소아는 어른에 비하여 기도가 압력 변화에 따라 더 접어지기가(collapsible) 쉽다.

기관지 주위 침윤은 기관지 벽이 두꺼워져서 비혈관성 음영이 더 확연해지고, 폐간질 내에 부종과 염증세포가 쌓여서 지저분해지면서 나타나는 소견이며 소아 특히 영아에서 흔히 볼 수 있는 소견이다<sup>1-3)</sup>.

만 1세에서 6세까지의 52례에서는 29례(58.8%)에서 폐문을 중심으로 한 기관지 주위 침윤 소견을, 13례(25.0%)에서 폐포 침윤을 보였는데 송 등<sup>16)</sup>, Burko 등<sup>1)</sup>의 저자들과 비슷한 양상을 보였다.

만 7세 이상에서는 폐포 침윤 병변만 보였다.

주로 대엽성, 분절성, 혹은 그 이하의 범위로 오며 기도 막힘에 의한 무기폐 대신에 폐포가 삼출물로 차게되어서 나타나는 병변이다. 액체음영으로 보이고 더 어린 소아에서는 혼하지 않으며 성인과 비슷한 폐렴의 병소를 보이게 된다<sup>1-2)18-19)</sup>.

소아폐렴에 있어서 다양한 양상으로 폐에 나타나기 때문에 방사선학적 판독에 매우 어려운 경우가 많다. 그러나 타 질환과 연관된 폐렴과 세기관지염을 제외 하였다. 본 연구가 병록상의 확진된 폐렴 진단을 보고 후향적으로 분석하였기 때문에 폐렴 감별진단에 어려움이 없었고 소아폐렴 진단에 정확도를 높이는 데 다소나마 참고가 되리라고 생각 된다.

## 결 론

소아폐렴의 101례를 방사선 형태학적 분류로 분석하여 다음과 같은 결론을 얻었다.

1) 1세이하의 영아에서는 42례중 24례(57.1%)가 기관지 주위 침윤과 과통기 소견을, 8례(19.0%)가 기관지 주위 침윤에 과통기와 다발성 반점성 무기폐 소견을 보였다.

2) 만 1세에서 6세까지의 52례에서는 29례(55.8%)에서 폐문을 중심으로 한 기관지 주위 침윤을, 13례(25.0%)에서 폐포침윤을 보였다.

3) 만 7세이상에서는 폐포침윤만 7례가 보였다.

결론적으로 나이가 어릴수록 특히 영아(1세~6세)에서는 기관지 주위 침윤과 무기폐, 과통기 등을 나타냈고 7세이상의 소아는 폐포 침윤의 성인폐렴과 같은 양상을 보였다.

## References

- Burko H : *Consideration in the roentgen diagnosis of pneumonia in children.* AJR 1962 : 88 : 555-565
- Osborne D : *Radiologic appearance of viral disease of the lower respiratory tract in infants & children.* Amer J Roentgen 1978 : 130 : 29-33
- Griscom NT, Wohl ME, Kirkpatrick JA : *Lower respiratory infection : how infants differ from adults.* Radiol Clin North Am 1978 : 16 : 367-387
- Frager RG, Pare JAP : *Diagnosis of disease of the chest.* 3rd ed. Philadelphia : Saunders, 1989 : 807-842
- Nelson WE, Behrman RE, Vaughan VC : *Textbook of Pediatrics.* 14th ed. Philadelphia : Saunders, 1992 : 1077-1083
- Scanlon GA, Unger JD : *The radiology of bacterial and viral pneumonia.* Radiol Clin North Am 1973 : 11 : 317-338
- Smith CB, Overall JC : *Clinical and epidemiologic clues to the diagnosis of respiratory infections.* Radiol Clin North Am 1973 : 11 : 261-278
- Kantor HG : *The many radiologic faces of pneumococcal pneumonia.* AJR 1981 : 137 : 1213-1220
- Conte P, Heitzman ER, Markarian B : *Viral pneumonia : Roentgen-pathological correlations.* Radiology 1970 : 95 : 267-272
- Lang WR, Howden CW, Laws J, et al : *Bronchopneumonia with sequelae in children with evidence of adenovirus type 21 infection.* Br Med J 1969 : 1 : 73-79
- Graystone JD, Alexander ER, Kenny GE, et al : *Mycoplasma pneumoniae infection.* JAMA 1965 : 191 : 97-102
- Levin DP, Lerner AM : *The clinical spectrum of Mycoplasma pneumoniae infection.* Med Clin North Am 1978 : 62 : 691-698
- Foy HM, Kenny GE, Mcmaham R, et al : *Mycoplasma pneumoniae in urban area.* JAMA 1970 : 214 : 166-172
- Putman CE, Curtis A, Simeone JF : *Mycoplasma pneumoniae : Clinical roentgenographic patterns.* AJR 1975 : 124 : 417-422
- Cameron DC, Borthwick RN, Phil T : *The radiographic pattern of acute mycoplasmal pneumonitis.* Clin Radiology 1977 : 28 : 173-180
- 송치성 · 김인원 · 연경모 : 소아원발성 폐렴의 방사선학적 소견. 대한방사선의학회지 1991 : 27 : 145-150
- Reid L : *Influence of patterns of structural growth of lung on susceptibility to specific infectious disease in infants & children.* Pediat Res 1977 : 11 : 210-215
- Kushner DC, Harris GBC : *Obstructing lesion of the larynx & trachea in infants & children.* Radiol Clin North Am 1978 : 16 : 181-193
- Shopfner CE : *Aeration disturbances secondary to pulmonary infection.* AJR 1974 : 121 : 261-273