

## Cis-dichlorodiammineplatinum(II)와 방사선조사가 백서간에 미치는 효과에 관한 실험적 연구

이화여자대학교 의과대학 방사선과학교실  
백승연 · 이경자 · 이정식

= Abstract =

### An Experimental Study of the Effects of Cis-dichlorodiammineplatinum(II) and Irradiation on the Rat Livers

Seung Yon Baek, Kyung Ja Lee, Chung Sik Rhee

*Department of Radiology, College of Medicine, Ewha Womans University*

Cis-DDP has been used as a radiosensitizer in combination treatment modality for malignant tumors, of which mechanism is uncertain. The effects of combined Cis-DDP and irradiation on number of tumors have been studied in vitro and in vivo. The effects of combined Cis-DDP and irradiation on the liver are important, because the liver is a radiosensitive organ and frequently exposed to irradiation during treatment for intra-abdominal malignancies. But the studies of combined Cis-DDP and irradiation on the liver have not been reported.

So, this study was performed to see the effect of Cis-DDP in combination with radiation on the liver. Total 66 Sprague-Dawley rats were divided into 5 groups ; control, Cis-DDP(2.5 mg/kg) administration, radiation(6, 8, 10Gy, respectively), and combined Cis-DDP and radiation, which consisted of pre- and post- administration of Cis-DDP. Light and electron microscopic examination was performed 30 days after each experiments.

Cis-DDP administration induced mild congestion and focal hemorrhage in hepatic lobules with focal necrosis and degeneration of hepatocytes. Electron microscopic examination showed irregular cytoplasmic organelles and chromatin clumping in hepatocytes. In radiation treatment group, hemorrhage of hepatic lobules, necrosis and degeneration of hepatocytes, edema and inflammation in portal tracts were aggravated with increased dosage of radiation. Hepatic lobular disarray and inflammatory cell infiltration in portal tracts were noted from 8 Gy radiation. Vacuoles and electron dense bodies as well as swollen mitochondria in hepatocytes were frequently noted on electron microscopic examination. With combined treatment, all the light and electron microscopic changes were more severe than radiation alone regardless of sequence of Cis-DDP administration and lobular disarray and inflammation in portal tracts were started to note with 6 Gy radiation. When the hepatic lobular disarray and inflammation in portal tracts were used as end-points, the enhancement ratio of Cis-DDP was 1.3 in normal rat livers.

## 서 론

간은 방사선조사에 민감하며 이로 인해 초래된 간염은 1924년 Case와 Warthin<sup>1)</sup>에 의해서 최초로 보고되었고 방사선조사가 끝난 2~6주일 후에 발생하여 간종대, 복수, 황달의 증상과 alkaline phosphatase 증가를 보인 간염을 “방사선 간염”이라고 명명하였다<sup>2)</sup>.

근래에는 암치료에 항암제와 방사선조사를 병용하는 예가 많으며, 항암제가 방사선조사의 효과를 증강시킨다는 보고가 있었다<sup>3)4)</sup>. 항암제의 일종인 Platinum 복합체는 1965년 생물학적 효능이 최초로 보고되었고<sup>5)6)</sup>, 1971년부터 임상에 시도되었다. Cis-dichlorodiammineplatinum(II)(이하 Cis-DDP로 약함)는 platinum 복합체로서 근래에 가장 많이 사용되는 항암제이며<sup>7)</sup>, 특히 고환암<sup>8)</sup>, 난소암, 두경부종양<sup>9)</sup>, 방광암<sup>10)</sup>, 폐암<sup>11)</sup>과 식도암<sup>12)</sup>등에 효과가 있는 것으로 알려져 왔다. 작용기전은 DNA 분자의 교차결합(cross-linking)과 세포주기(cell cycle)의 G<sub>2</sub>에서 유사분열(mitosis)을 방해함으로써 DNA의 합성을 억제한다고 하였다<sup>13)14)</sup>. Cis-DDP의 세포독성(cytotoxicity)에 대한 연구는 생체내 및 시험관내 실험에서 입증되어 왔다<sup>15)16)</sup>. 또한 Cis-DDP는 방사선과 작용하여 방사선의 효과를 증강시킨다는 보고가 많이 있으며, 저산소에서의 방사선감작제(radiosensitizer)로서 혹은 방사선과의 상가작용(additivity)으로 알려져 왔으나<sup>17)</sup> 아직까지 확실한 기전은 밝혀지지 않았다. 이러한 Cis-DDP의 방사선에 대한 증강작용은 정상조직과 종양의 종류<sup>18)19)</sup>, 방사선조사와 Cis-DDP 투여의 시간간격에 따라 다양하다고 보고되었다<sup>17)</sup>.

간은 복부종양의 방사선치료시 불가피하게 방사선조사를 받게 되며 방사선에 민감한 장기로서<sup>20)</sup> Cis-DDP와 방사선 조사를 병용하는 경우 증강효과에 대한 연구는 거의 이루어져 있지 않은 실정이다.

이에 저자는 백서 복부에 방사선조사와 Cis-DDP를 투여하여 간의 조직학적 변화를 관찰함으로써 Cis-DDP가 방사선조사에 미치는 영향과 Cis-DDP를 방사선조사 전, 후에 투여하여 시간간격에 따라 방사선효과의 증강여부와 증강율을 파악하기

위하여 본 실험을 시도하였다.

## 연구재료 및 방법

### 1. 연구재료

실험동물은 성별구별 없이 생후 4~5개월된 체중 200~300g의 약물중독이 없는 백서(Sprague Dawley) 66마리를 대상으로 하였다. 실험군은 연구방법에 따라 5개군으로 분류하여 이중 정상대조군(I)은 6마리를 사용하였고, Cis-DDP 단독투여군(II)은 6마리, 방사선조사량에 따른 방사선 단독조사군(III), 방사선조사 후 Cis-DDP 투여군(IV) 및 방사선조사 전 Cis-DDP 투여군(V)에 각각 18마리를 사용하였다(Table 1). 실험동물은 시판하는 혼합사료를 주어 30일간 사육하였다.

### 2. 연구방법

#### 1) 정상대조군

방사선조사나 약물중독이 없는 백서 6마리를 사용하였다.

#### 2) Cis-DDP 단독투여군

Cis-DDP(Cisplatin, 동아제약)(Fig. 1) 2.5mg/kg을 백서 6마리의 복강내에 각각 주입하였다.

#### 3) 방사선 단독조사군

백서를 에테르 흡입마취하여 고정틀에 양와위로

Table 1. Grouping of experimental rats

Group	Dose of radiation(Gy)	No. of rats
I Normal		6
II Cis-DDP		6
III Radiation	6	6
	8	6
	10	6
IV Radiation before Cis-DDP	6	6
	8	6
	10	6
V Radiation after Cis-DDP	6	6
	8	6
	10	6
Total		66

고정시키고 타겟트와 조사면간의 거리는 80cm, 조사선량은 분당 2Gy(Grey, unit of radiation absorption dose), 전복부(8×12cm)의 조사범위에서 6 MV 선형가속기(Linear accelerator NEC 1006X)를 사용하여 방사선조사하였다. 선량분포를 균등하게 조사하기 위하여 복부에 1cm의 볼루스(bolus)와 판톰(phantom)을 적절히 사용하였다. 이 실험군을 조사선량 6Gy, 8Gy 및 10Gy의 3군으로 구분하여 단일조사 하였으며 각군당 6마리를 사용하였다.

#### 4) 방사선조사 후 Cis-DDP 투여군

방사선량은 6Gy, 8Gy 및 10Gy로 각각 6마리에게 단일조사하였으며 방사선조사 후 즉시 Cis-DDP 2.5 mg/kg을 복강내에 주입하였다.

#### 5) 방사선조사 전 Cis-DDP 투여군

방사선조사 30분 전에 Cis-DDP 2.5mg/kg를 복강내에 주입한 후 즉시 에테르 흡입마취하여 고정틀에 고정시키고, 방사선조사는 6Gy, 8Gy 및 10 Gy로 각각 6마리에게 단일조사 하였다.

#### 6) 병리조직학적 변화의 관찰

실험이 끝난 30일에 동물들을 희생시키고 개복 하여 간을 적출하였다.

##### ① 광학현미경 관찰

적출한 간을 10% 중성 포르말린에 고정시킨 후 절편을 1cm 두께로 파라핀에 포매하였다. 두께 6 μm로 얇게 썰어 hematoxylin-eosin(H-E) 염색을 하여 간조직을 관찰하였다.

##### ② 전자현미경 관찰

간세포의 미세구조 변화를 관찰하기 위하여 희생 즉시 간조직의 일부를 1mm<sup>3</sup> 크기로 잘라서 2.5% glutaraldehyde-2% paraformaldehyde 혼합고정액으로 고정하였다. 고정된 조직을 1% O<sub>3</sub>P<sub>4</sub>(phosphate buffer pH7.4) 용액에 2시간 동안 고정시킨 후 알코올로 탈수하고 Epon 812에 포매하였다. 포매한 조직은 유리칼로 40~50nm 두께로 세면을

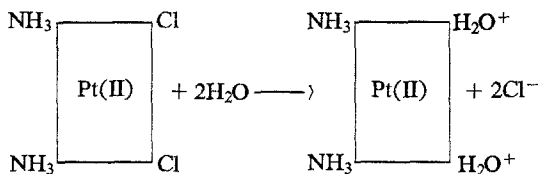


Fig. 1. Cis-DDP : reactive complex in aqueous solution.

만들어 uranyl acetate와 lead citrate로 염색한 후 전자현미경(Hitach H-600)으로 관찰하였다.

백서간의 광학현미경과 전자현미경의 조직학적 변화를 토대로 Cis-DDP가 방사선조사의 효과에 미치는 영향을 비교 관찰하였고 증강율을 산출하였다.

## 연구성적

백서간의 광학현미경(Table 2) 소견과 전자현미경(Table 3) 소견상 나타난 정도를 경도(mild), 중등도(moderate), 중증도(severe)로 나누고 각군의 평균을 설명한 결과는 다음과 같다.

### 1. 광학현미경 소견

#### 1) 정상대조군

간소엽 및 간세포와 문맥부에 이상소견이 없었다.

#### 2) Cis-DDP 단독투여군

정상대조군과 비교하여 간소엽내에 경미한 울혈과 출혈, 간세포의 변성과 괴사가 관찰되었다(Fig. 2).

#### 3) 방사선 단독조사군

##### ① 6Gy 조사군

간소엽내에 경미한 울혈과 출혈, 간세포의 경미한 변성과 괴사를 보였으며, 문맥부와 Kupffer 세포에는 이상소견이 없었다.

##### ② 8Gy 조사군

6Gy 조사군에 비해 간소엽내에 울혈과 출혈의 정도가 심해졌으며, 간소엽의 구조적 흐트러짐, 문맥부의 부종과 염증이 경미하게 나타났다.

##### ③ 10Gy 조사군

8Gy 조사군에 비해 간세포의 괴사, 공포(vacuolization) 및 문맥부의 염증이 중등도로 나타났다(Fig. 3).

방사선 단독조사군에서는 방사선 조사량이 증가할수록 간소엽내의 울혈과 출혈, 간세포의 변성, 공포 및 문맥부의 염증이 더욱 심해졌다.

#### 4) 방사선조사 후 Cis-DDP 투여군

##### ① 6Gy 조사군

경미한 간소엽내의 울혈과 출혈, 간세포의 변성과

Table 2. Light microscopic findings of liver in rats

Change	Group	Lobule		Hepatocyte			Kupffer		Portal tract	
		Disarray	Congestion & Hemorrhage	Degeneration	Necrosis	Vacuolization	cells	cells	Edema	Inflammation
I. Normal		-	-	-	-	-	-	-	-	-
II. Cis-DDP		-	+	+	+	-	-	-	-	-
III. X-6Gy		-	+	+	-	-	-	-	-	-
X-8Gy		+	++	+	+	+	+	+	+	+
X-10Gy		+	++	++	+	++	++	++	++	++
IV. X-6Gy before Cis-DDP		+	+	+	+	-	-	-	-	+
X-8Gy before Cis-DDP		+	++	+	+	+	+	+	+	+
X-10Gy before Cis-DDP		++	++	++	++	++	++	++	++	++
V. X-6Gy after Cis-DDP		+	+	+	+	-	-	-	-	+
X-8Gy after Cis-DDP		+	++	+	+	+	+	+	+	++
X-10Gy after Cis-DDP		++	++	+++	++	++	++	++	++	+++

- : Absence, + : Mild, ++ : Moderate, +++ : Severe

Table 3. Electron microscopic findings of liver in rats

Change	Group	Irregularity		Irregularity		Pyknotic		Vacuolization		Necrotic		Dense	
		of nuclear chromatin	of cytoplasmic organelles	of cytoplasmic organelles	nuclei			debris	bodies				
I. Normal		-	-	-	-	-	-	-	-	-	-	-	-
II. Cis-DDP		+	+	+	+	+	+	-	-	-	-	-	-
III. X-6Gy		+	+	++	+	+	+	-	-	-	-	-	-
X-8Gy		++	++	++	++	++	++	+	+	+	+	+	+
X-10Gy		++	++	++	++	++	++	++	++	++	++	++	++
IV. X-6Gy before Cis-DDP		+	+	+	+	+	+	-	-	-	-	-	-
X-8Gy before Cis-DDP		++	++	++	++	++	++	+	+	+	+	+	+
X-10Gy before Cis-DDP		+++	+++	+++	+++	+++	+++	+++	+++	+++	+++	+++	+++
V. X-6Gy after Cis-DDP		+	+	+	+	+	+	-	-	-	-	-	-
X-8Gy after Cis-DDP		++	++	++	++	++	++	+	+	+	+	+	+
X-10Gy after Cis-DDP		+++	+++	+++	+++	+++	+++	+++	+++	+++	+++	+++	+++

- : Absence, + : Mild, ++ : Moderate, +++ : Severe

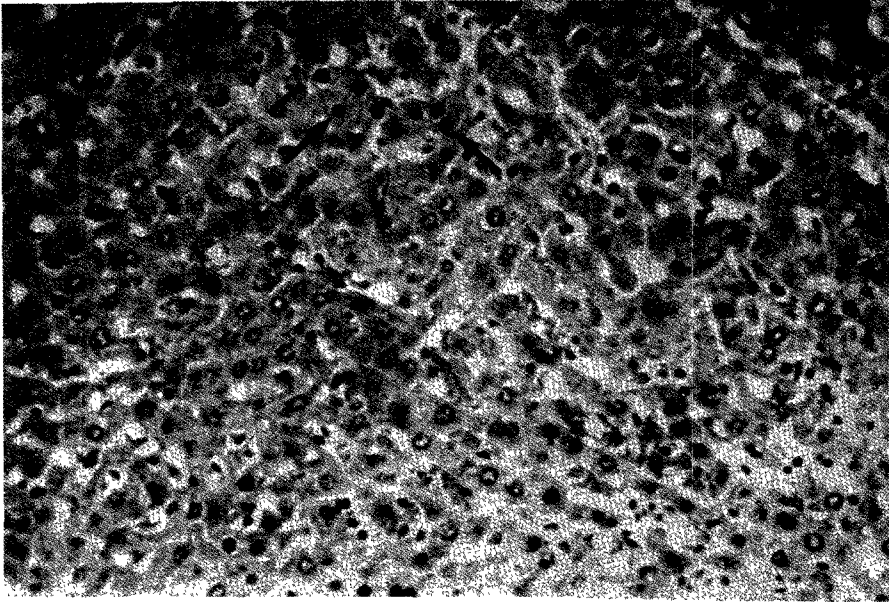


Fig. 2. Light microscopic findings of liver after Cis-DDP administration : pyknotic nuclei(arrows) of hepatocytes due to degeneration change and congestion, hemorrhage in sinusoids(hematoxylin-eosin stain  $\times 200$ ).

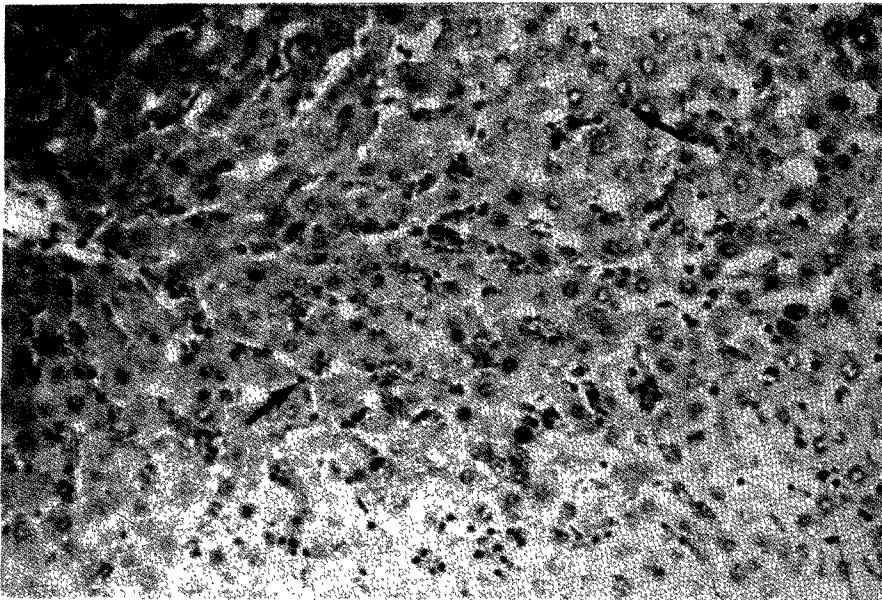


Fig. 3. Light microscopic findings of liver after 10 Gy irradiation : moderate hemorrhage in the sinusoids and several Kupffer cells(arrows)(hematoxylin-eosin stain  $\times 200$ ).

괴사는 6Gy 방사선 단독조사군과 차이가 없었으며, 문맥부의 염증이 경미하게 나타났다.

② 8Gy 조사군

문맥부의 부종과 염증, 간소엽의 구조적 흐트러

짐, 간세포의 변성과 괴사 등은 경미하게 나타났으며 간소엽내의 울혈과 출혈은 중등도로 나타났다 (Fig. 4).

③ 10Gy 조사군

간세포의 공포, 문맥부의 염증이 중증도로 심하게 관찰되었고, 간소엽의 구조적 흐트러짐, 간세포의 변성과 괴사 등이 중증도로 나타났다.

방사선조사 후 Cis-DDP 투여군은 방사선 단독 조사군과 비교하였을 때, 조사량이 증가할수록 간

세포의 공포와 문맥부의 염증이 중증도로 더욱 심해졌으며, 그외의 소견이 유사하였다.

#### 5) 방사선조사 전 Cis-DDP 투여군

##### ① 6Gy 조사군

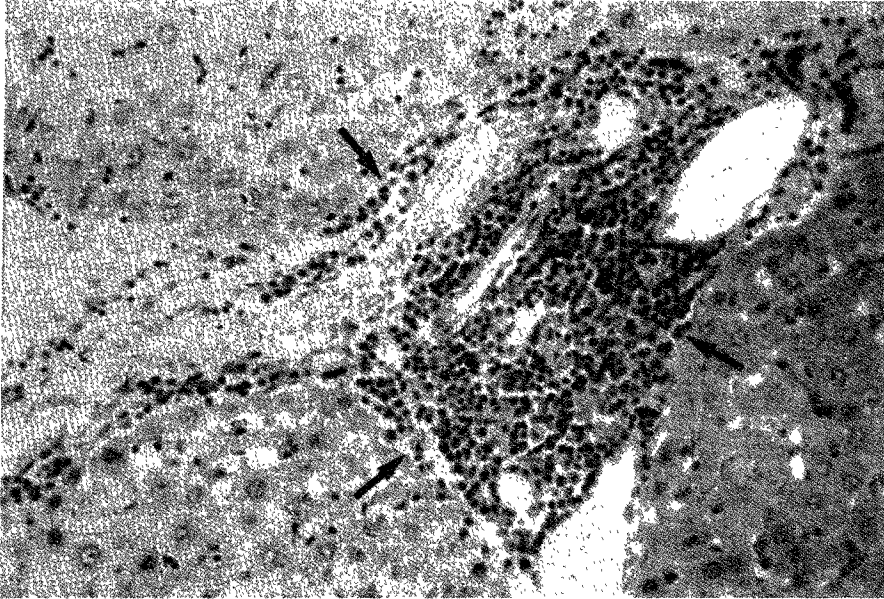


Fig. 4. Light microscopic findings of liver after 8 Gy irradiation and Cis-DDP administration : inflammatory cells(arrows) in portal tract(hematoxylin-eosin stain  $\times 200$ ).

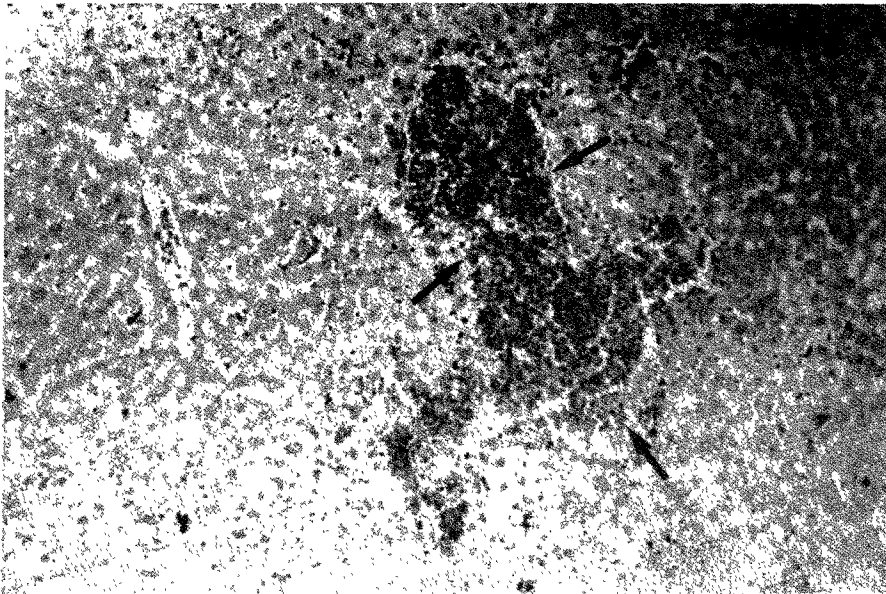


Fig. 5. Light microscopic findings of liver after Cis-DDP administration followed by 6 Gy irradiation : disarray of lobules and hemorrhage(arrows) in sinusoids(hematoxylin-eosin stain  $\times 200$ ).

6Gy 방사선 단독조사군과 비교하여 경미한 간소엽의 구조적 흐트러짐이 관찰되었으나 간소엽내의 출혈과 간세포의 괴사등은 유사하였다(Fig. 5).

### ② 8Gy 조사군

8Gy 방사선 단독조사군과 비교하였을 때 문맥부의 염증이 중등도로 심해졌으며, 그외는 유사하였다.

### ③ 10Gy 조사군

10Gy 방사선 단독조사군과 비교하여 간세포의 변성, 공포 및 문맥부의 염증이 중증도로 심해졌다(Fig. 6).

방사선조사 전 Cis-DDP 투여군은 방사선 단독조사군과 비교하였을 때, 조사량이 증가할수록 간세포의 변성, 공포 및 문맥부의 염증은 중증도로 더욱 심해졌다. 방사선조사 후 Cis-DDP 투여군과 비교하였을 때, 간세포의 변성은 중증도로 심해졌으나 그외의 소견은 유사하였다.

## 2. 전자현미경 소견

### 1) 정상대조군

간세포는 핵염색질이 고르게 분포된 핵과 세포질내에는 원형이나 타원형태의 사립체가 다수 보였으며, 평행으로 배열된 조면형질내세망이 관찰

되었다.

### 2) Cis-DDP 단독투여군

핵염색질과 세포질내 소기관들이 불규칙해졌고 세포핵이 위축되어 핵농축이 경미하게 나타났다.

### 3) 방사선 단독조사군

방사선조사량이 많아질수록 핵염색질, 핵막 및 세포질내 소기관들이 더욱 불규칙해졌고, 핵농축, 공포 및 과전자밀도의 입자가 더욱 증가 하였다(Fig. 7).

### 4) 방사선조사와 Cis-DDP 투여군

방사선 단독조사군과 비교하였을 때, 핵염색질, 핵막 및 세포질내 소기관들이 더욱 불규칙해졌고, 핵염색질의 농축과 공포가 심해지고, 과전자밀도의 입자가 더욱 증가하여으나, 방사선조사 전, 후, Cis-DDP 투여시간에 따른 차이는 없었다(Fig. 8).

항암제와 방사선조사를 병용하여 어떤 일정한 효과를 일으키는 정량적 종말점(end-points)을 이루는데 요구되는 방사선 단독조사시의 방사선량과, 방사선조사와 항암제를 병용하는 경우의 방사선량의 비율이 증강율(enhancement ratio)이며, 저자의 경우 백서간의 정량적 종말점은 광학 현미경상 간소엽의 구조적 흐트러짐(Fig. 9)과 문맥부의 염증

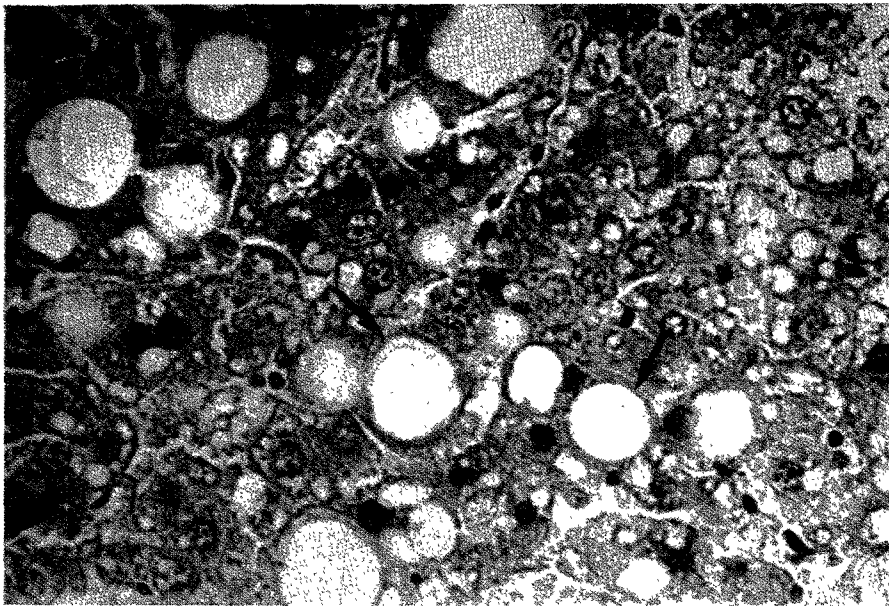


Fig. 6. Light microscopic findings of liver after Cis-DDP administration followed by 10 Gy irradiation : variable fat vacuoles(arrows) and hemorrhage in sinusoids(hematoxylin-eosin stain X200).

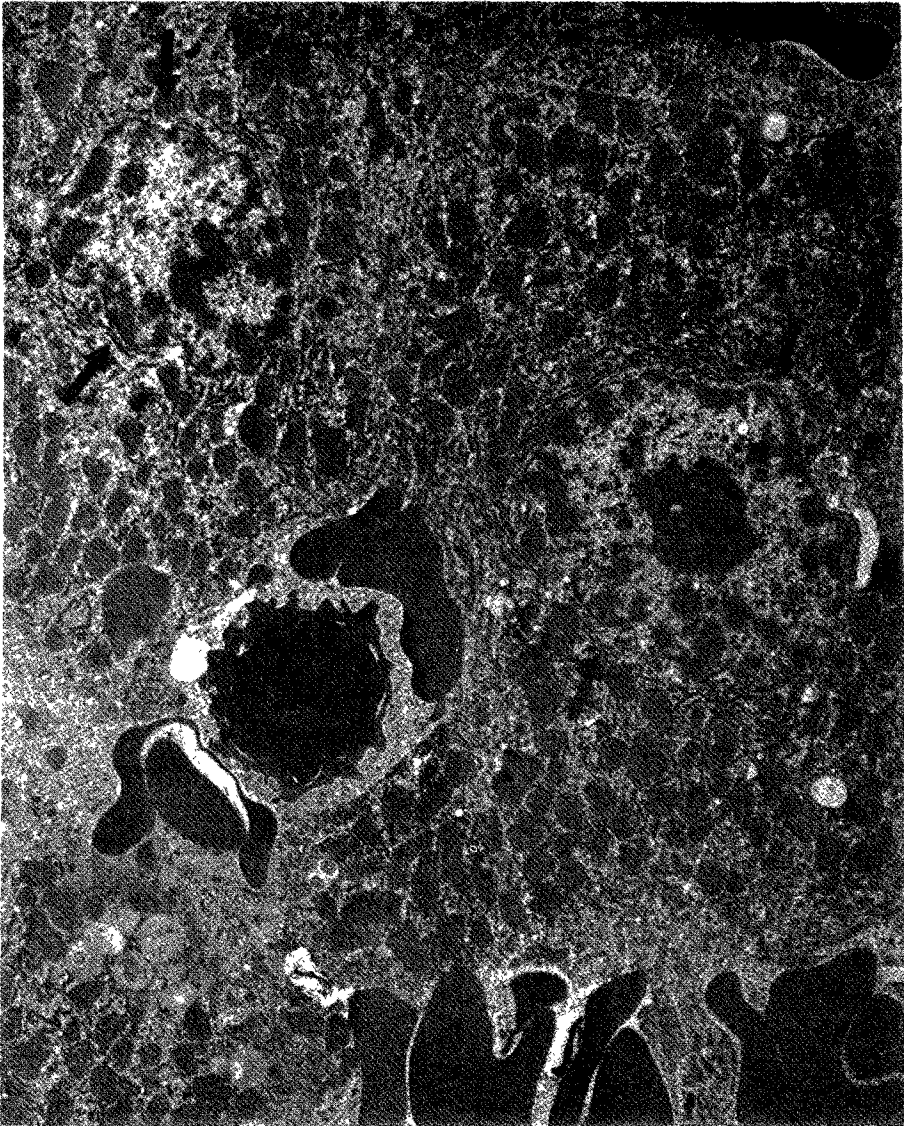


Fig. 7. Electron microscopic findings of liver after 10 Gy irradiation : irregularity of nuclear membranes(arrows) (×6000).

변화(Fig. 10)이었으며 방사선 단독조사군에서는 8 Gy에서 나타나기 시작하였고, 방사선조사와 Cis-DDP 투여군에서는 6Gy에서 나타나기 시작함으로써 증강율은 1.3(8/6)이었다.

### 고 안

항암제가 방사선과 작용하여 방사선의 효과를 증강시킨다는 사실은 1959년 D'Angio등<sup>21)</sup>이 Wi-

lms종양 치료때 actinomycin-D와 방사선 조사를 병용하여 피부반응과 방사선폐염이 심하게 일어남을 보고한 이래 항암제와 방사선 상호작용에 관하여 많이 연구 되어왔다.

Cis-DDP는 platinum complex로서 대장균의 세포분열을 억제시킨다는 사실을 1965년 Rosenberg등<sup>5)</sup>이 처음으로 보고한 후, 1969년 Rosenberg등<sup>6)</sup>이 항생과 항암효과가 있다고 하였다. 1971년 Zak와 Drobnik<sup>22)</sup>은 Cis-DDP가 생쥐종양의 성장을 억제



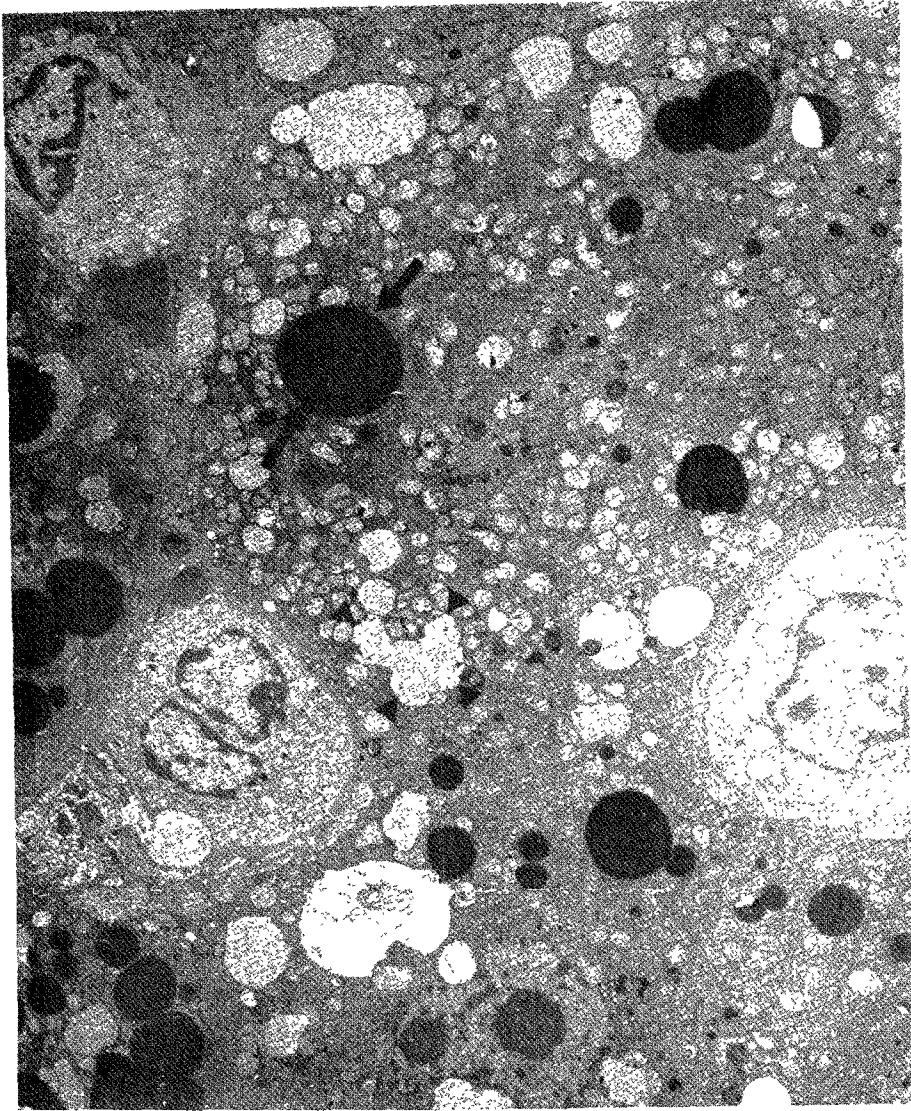


Fig. 8. Electron microscopic findings of liver after 10 Gy irradiation followed by Cis-DDP administration : numerous vacuoles(arrow heads) and electron dense bodies(arrows)( $\times 4000$ ).

한다고 보고하였다. 그후 Cis-DDP는 사람에서 항암효과가 있다고 보고된 이래<sup>7)8)23)</sup>, 최근에 이르기까지 고환, 난소, 두경부, 폐, 식도 및 방광 등의 장기의 암에 널리 사용되어 왔다.<sup>8)10)12)</sup>

Zak와 Drobnik<sup>22)</sup>은 최초로 Cis-DDP가 방사선과 작용하여 방사선 효과를 증강시킨다고 발표하였으며, Cis-DDP와 방사선이 세포의 일차표적(primary target)으로서 염색체 DNA에 작용하여 세포사 효과(cell killing effect)에 상가작용(additivity) 이상의 효과를 나타낸다고 보고하였다. Richmond와 Po-

wers<sup>24)</sup>는 Cis-DDP가 방사선의 감작제(radiosensitizer)로서 작용하며 특히 저산소 세포에서는 효과가 더욱 크다고 하였다.

Douple과 Richmond<sup>25)</sup>, Nias<sup>26)</sup>는 Cis-DDP가 방사선 효과를 증강시키는 기전으로, 1) 저산소세포에 대한 감작제 2) 방사선조사 후에 생기는 준치사손상(sublethal damage) 및 잠재치사손상(potentially lethal damage)에 의한 세포회복과정의 억제<sup>27)</sup> 3) 병변의 염색체 변태로의 전환 4) 세포주기의 변화 5) 독성배위자(ligand)의 방출 6) 비단백질 SH기

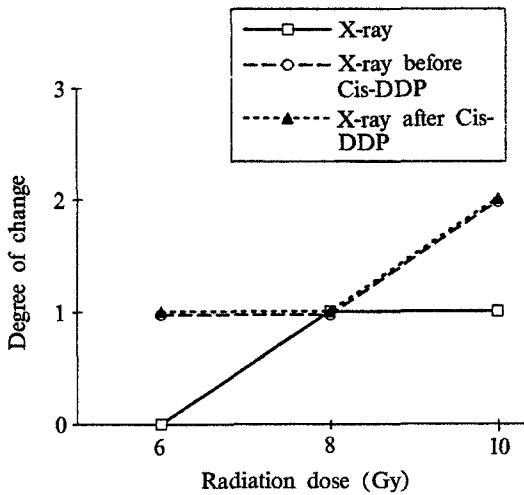


Fig. 9. Degree of disarray in lobules on light microscopic findings in groups of radiation and combination of radiation and Cis-DDP. 1 ; mild, 2 ; moderate, 3 ; severe

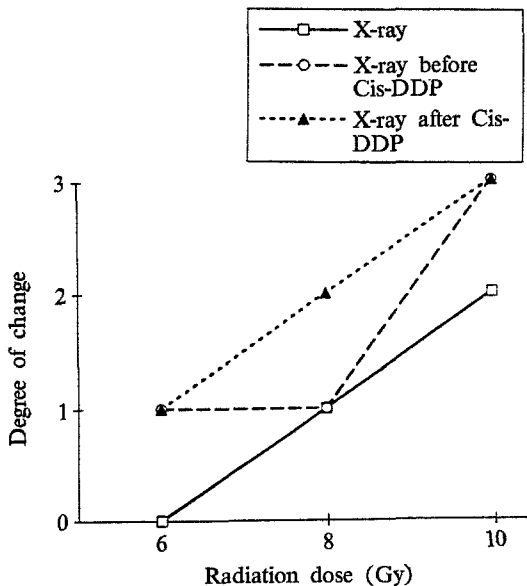


Fig. 10. Degree of inflammation in portal tracts on light microscopic findings in groups of radiation and combination of radiation and Cis-DDP. 1 ; mild, 2 ; moderate, 3 ; severe

와의 반응 등으로 설명하였다. Yan과 Durand<sup>28)</sup>는 Cis-DDP가 종양의 재산소화(reoxygenation)를 일으킴으로써 방사선의 효과를 증강시킨다고 하였으나 Cis-DDP가 방사선의 효과를 증강시키는 정확한 기전은 아직까지 밝혀지지 않았다.

Cis-DDP의 부작용은 원숭이와 개를 이용한 연구<sup>29)</sup>에서 주된 부작용으로 골수의 세포감소증, 림프계의 위축, 신장 세뇨관 괴사, 출혈성 장염과 원숭이에서 고환과 전립선 위축증 등이 보고되었다. 그후 사람에서 신장의 독성에 대한 많은 보고가 있었으며 특히 약용량과 밀접한 관계가 있다고 알려져 왔다<sup>30)31)32)</sup>. 그외에 오심과 구토는 다양한 양상으로 나타나며 투여한 후 1~2시간 내에 생겨서 12시간 정도 지속되고<sup>8)</sup>, 간헐적으로 이명, 청력 손상과 골수억제 등의 증상이 나타날 수 있으나, 간에 대한 독성은 보고되지 않았다.

반면에 저자의 실험 결과에서는 Cis-DDP 단독 투여군에서 경미한 간소엽내의 출혈과 간세포의 괴사가 나타났으며, 이는 다른 문헌에는 보고되지 않았지만 Cis-DDP가 경미한 간의 손상을 일으킬 수 있음을 알 수 있었다.

간은 가장 방사선에 민감한 장기 중의 하나로 골수, 림프조직, 생식조직과 신장 다음으로 방사선에 민감하다고 보고되었다<sup>20)</sup>. 방사선조사에 의해서 유발되는 방사선 간염은 염증변화를 의미하는 것이 아니라, 간에 방사선 조사가 끝난 2~6주일에 생기는 임상적 양상으로 간기능 검사의 변화, 간종대, 복수, 간에 침생검을 하였을 때 방사선조사에 유도된 간손상이 관찰된다고 하였다<sup>2)</sup>. 방사선조사량이 증가할수록 기능적, 조직학적 간손상이 더욱 커지며, 간의 전체가 3주일 이내에 30Gy의 방사선 조사를 받았을 때 간손상이 생길 수 있고<sup>33)</sup>, 또한 Kaplan과 Bagshaw<sup>34)</sup>는 2.5주일 이내에 25Gy 미만을 조사받은 경우에는 손상이 생기지 않는다고 하였다. 최초로 1924년 Case와 Warthin<sup>1)</sup>이 방사선조사에 의한 인체의 간 변화는 담관상피세포에 염증이 나타나지만 혈관이나 간세포에는 거의 변화가 없다고 보고하였다.

방사선조사에 의한 간의 조직학적 변화는 급성기, 중간기, 만성기 변화로 나눌 수 있으며, 급성기 변화는 중심소엽의 출혈, 동모양혈관(sinusoid)의 울혈과 주변 간세포의 경미한 위축이 생겼으며<sup>2)</sup>, 동양구조 내외의 망상체증식이 있었다<sup>35)</sup>. 중간기(intermediate) 변화는 급성기와 만성기 변화 모두를 보여 중심소엽의 출혈, 동모양혈관의 울혈, 동양구조 내외의 망상체증식 등의 급성기 변화와 간세포 손상, 문맥부의 섬유화, 혈관 손상 등의 만성기

변화가 나타났다. 만성기 변화는 간세포 손상이 더욱 심해졌고 중심정맥의 벽에 변화가 왔으며<sup>2)</sup> 염위축과 변형, 문맥부의 섬유화, 혈관손상등이 생겼다<sup>35)</sup>. 방사선 간염의 생성기전은 잘 알려져 있지 않으나, 가설은 간에 방사선조사를 하면 부분적으로 섬유소 침전과 상피세포의 손상이 생기고 섬유소가 적혈구와 함께 망상구조를 형성하며 섬유소가 교원질로 대체되어 섬유성 폐색이 온다고 하였다<sup>36)</sup>. 방사선조사를 받은 간의 광학현미경 소견은 섬유성 조직에 의해서 중심정맥의 폐색, 다양한 중심소엽의 충혈, 간세포의 위축이 오며, 전자현미경 소견은 간세포의 퇴행성 변화와 위축, 중심정맥 벽에 풍부한 교원질이 축적되어 망상조직 형성, 섬유소가 중심정맥이나 동양구조에 침착되어서 섬유소와 교원질의 망상 구조를 형성하게 되어 정맥이 폐쇄가 생긴다. 이와같은 정맥폐쇄질환(venoocclusive disease)은 2~6개월 후에 중심정맥에 현저하게 나타난다고 보고되었다<sup>36)</sup>.

저자의 실험결과에서도 광학현미경상 간소엽내의 출혈, 간세포의 변성, 괴사, 공포, 문맥부의 부종 및 염증 등이 관찰되었고, 전자현미경 소견상 핵염색질, 핵막 및 세포질내 소기관들이 불규칙해졌고 핵농축과 공포가 심해졌으나, 섬유소 침착에 의한 중심정맥내에 폐쇄는 나타나지 않았고, 방사선조사량이 증가할수록 간의 변화가 심해졌다. 이는 백서를 실험 후 30일에 희생시켜 만성기 변화가 생기지 않았기 때문으로 사료된다.

암치료를 할 때 항암제와 방사선조사를 병용하는 경우 어떤 일정한 효과를 일으키는 정량적 종말점(end-points)을 이루는데 요구되는 방사선 단독조사시의 방사선량과, 방사선조사와 항암제를 병용한 경우의 방사선량의 비율을 증강율(enhancement ratio) 혹은 투여량-효과인자(dose-effect factor: DEF)라고 한다. 증강율은 항암제의 종류<sup>37)38)</sup>, 약용량<sup>26)39)40)</sup>, 방사선조사와 항암제 투여시간의 간격<sup>26)41)</sup>, 정상조직의 종양의 종류<sup>19)</sup>와 방사선 조사량<sup>42)</sup>에 따라 다양하게 나타난다. 그러나 개의 간 종양과 정상 간의 증강율은 거의 차이 없이 1.0~1.3이었다<sup>43)</sup>. 다른 학자의 보고에서는 정상조직 중식도는 1.5<sup>44)</sup>, 공장의 소낭선세포(crypt cell)는 1.22<sup>45)</sup>, 피부는 1.08~1.35<sup>45)46)</sup>이었고, 종양에서는 1.34~2.16<sup>17)47)</sup>이었다.

Cis-DDP와 방사선조사와의 시간간격에 의한 증강율에 대해 많은 연구가 있었으나 적합한 시간간격에 대해서는 아직까지 확실하게 알려져 있지 않았다. 많은 연구자들은 방사선조사 바로 직전에 Cis-DDP를 투여하였을 때 상승작용 이상의 효과가 있다고 하였다<sup>11)48)49)</sup>. Overgaard와 Khan<sup>18)</sup>은 C3H mammary carcinoma에 Cis-DDP와 방사선조사를 병용하여 동물의 50%가 국소 제어(local control)되는 TCD<sub>50</sub>을 관찰하였는데 방사선조사 30분전에 Cis-DDP를 투여하였을 때 증강율이 1.7로 가장 높았고 방사선조사 직후와 4시간 후에는 1.2~1.3이었으며 정상피부에는 반응이 없었다고 하였다. 반면에 Dritschilo등<sup>50)</sup>은 Chinese hamster(V-79) 세포에서 고평부상태(plateau phase)의 준치사손상의 회복이 억제됨을 관찰한 결과 Cis-DDP를 방사선조사 1시간 후에 투여한 경우 가장 현저하게 억제되었다고 하였다. 또한 Twentyman등<sup>51)</sup>은 쥐의 종양에 방사선조사와 Cis-DDP를 투여하였을 때 어떤 시간간격도 성장지연에 영향을 미치지 못하였다고 보고하였다. 이와같이 방사선조사와 Cis-DDP 투여 간격에 따른 증강율의 정도가 다양하였으며 Cis-DDP를 방사선조사 전에 투여한 경우에 증강효과를 높이는 것은 약제자체의 종양세포를 파괴하는 효과 뿐만 아니라 방사선 감작제로서 작용하기 때문이며, 방사선조사 후에 투여하여 증강효과를 높이는 것은 약제자체의 직접적인 종양에 대한 효과와 방사선조사에 의한 준치사손상의 회복을 억제하는 작용이라 할 수 있겠다<sup>18)</sup>.

저자의 경우 방사선 조사 후와 조사 전 Cis-DDP 투여군간의 증강율의 차이가 없었으므로 백서의 간에서는 시간간격에 의한 증강율의 차이는 없었음을 알 수 있었다.

결론적으로 간소엽의 구조적 호트러짐과 문맥부의 염증 변화를 정량적 종말점으로 볼때 증강율은 1.3(8/6)으로서 Dewit<sup>43)</sup>가 개의 간에서 얻은 증강율 1.0~1.3과 거의 유사한 결과를 얻었다. 간세포의 괴사는 Cis-DDP와 병용한 6Gy 조사군에서 나타나기 시작하고 방사선조사 단독군은 8Gy 조사군에서 나타남으로써 병용군에서 조기에 발생한 것으로 보이나 Cis-DDP 단독투여군에서도 간세포의 괴사가 있었기 때문에 Cis-DDP에 의한 변화와 Cis-DDP에 의한 방사선조사의 효과 증강을 함께 볼

수 있었다.

따라서 저자의 실험에 의하면 광학현미경상 간소엽의 구조적 호트리집과 문맥부의 염증변화를 정량적 종말점으로 볼때 증강율은 1.3이었으며, 이 결과는 복부 종양의 방사선조사와 Cis-DDP를 병용하는 경우 방사선조사량을 조절함으로써 간의 손상을 감소시킬 수 있는 기초적 자료가 될 수 있으리라고 생각한다.

## 결 론

방사선조사와 Cis-DDP 투여 병용시 정상 간조직의 병리조직학적 변화, Cis-DDP 투여 시간간격에 따른 방사선 효과의 증강정도의 차이를 연구하기 위하여 총 66마리의 백서(Sprague Dawley)를 대상으로 방사선조사와 Cis-DDP 투여를 단독 또는 시간간격에 의한 병용을 시행한 후 조직변화의 관찰을 토대로 증강율을 산출하여 다음과 같은 결론을 얻었다.

1) Cis-DDP 단독투여군에서는 간소엽내에 경미한 울혈과 출혈, 간세포의 변성과 괴사가 관찰되었다.

2) 방사선 단독조사군에서는 조사량이 증가할수록 간소엽의 구조적 호트리집과 출혈, 간세포의 변성과 괴사, 문맥부의 염증과 부종의 정도가 심해졌다.

3) 방사선조사와 Cis-DDP 투여군에서는 방사선 단독조사군에 비해 간세포의 괴사와 공포, 문맥부의 염증이 심해졌으나 방사선조사 전, 후의 Cis-DDP 투여군간에는 차이가 없었다.

4) Cis-DDP가 방사선조사의 효과를 증진시키는 정량적 종말점은 간소엽의 구조적 호트리집과 문맥부의 염증 변화였으며 증강율은 1.3(8/6)이었다.

본 연구를 통하여 얻은 결과는 복부 종양에서 방사선조사와 Cis-DDP 투여를 병용하는 경우 방사선조사량을 감소시킴으로써 간조직의 손상을 감소시키고 치료율을 높일 수 있는 기초적 자료가 될 수 있다고 생각한다.

## References

1) Case JT, Warthin AS : *The occurrence of hepatic le-*

*sions in patients treated by intensive deep Roentgen irradiation. Am J Roentgenol Rad Therapy* 1924 : 12 : 27-46

- 2) Ingold JA, Reed GB, Kaplan HS, Bagshaw MA : *Radiation hepatitis. Am J Roent* 1965 : 93 : 200-208
- 3) Concannon JP, Summers RE, Cole C, Weil C : *Effect of renal function-X-radiation combined with systemic actinomycin-D. Am J Roent* 1970 : 108 : 141-148
- 4) Cassady JR, Tefft M, Filler RM, Jaffe N, Hellman S : *Consideration in the radiation therapy of Wilms' tumor. Cancer* 1973 : 32 : 598-608
- 5) Rosenberg B, Van Camp L, Krigas T : *Inhibition of cell division in Escherichia coli by electrolysis products from a platinum electrode. Nature* 1965 : 205 : 698-699
- 6) Rosenberg B, Van Camp L, Trosko JE, Mansour VH : *Platinum compounds : a new class of potent antitumor agents. Nature* 1969 : 222 : 385-386
- 7) Rossof AH, Slayton RE, Perlia CP : *Preliminary experience with cis-diamminedichloroplatinum(II) (NSC119875, CACP). Cancer* 1972 : 30 : 1451
- 8) Higby DJ, Wallace HJ, Albert DJ, Holland JF : *Diamminedichloroplatinum ; a phase I study showing responses in testicular and other tumors. Cancer* 1974 : 33 : 1219-1225
- 9) Wittes RE, Brescia R, Young CW, Golbey BB, Krakoff RH : *Combination chemotherapy with cis-platinum and bleomycin in tumors of the head and neck. Oncology* 1975 : 32 : 202-207
- 10) Soloway MS, Morris CR, Sudderth B : *Radiation therapy and cis-diammine-dichloroplatinum(II) in transplantable and primary murine bladder cancer. Int J Radiat Oncol Biol Phys* 1979 : 5 : 1355-1360
- 11) Kovacs CJ, Schenken LL, Burholt DR : *Therapeutic potentiation of combined cis-dichlorodiammineplatinum(II) and irradiation by ICRF-159. Int J Radiat Oncol Biol Phys* 1979 : 5 : 1361-1364
- 12) Rozenweig M, Von Hoff DD, Slavik M, Muggia FM : *Cis-diammine dichloroplatinum(II) new cancer drug. Ann Inter Med* 1977 : 86 : 803-812
- 13) Rosenberg B : *Possible mechanisms for the antitumor activity of platinum coordination complexes. Cancer Chemotherapy Rep* 1975 : 59 : 589-598
- 14) Heinen E, Bassler R : *Cytological and cytochemical analysis of the effects of cis-dichlorodiammineplatinum(II) on chick fibroblasts cultivated in vitro. Chemothe-*

- rapy 1976 : 22 : 253-261
- 15) Gale GR, Atkins LM, Meischen SJ, Smith JR, Walker EM : *Chemotherapy of advanced L1210 leukemia with platinum compounds in combination with other anti-tumor agents. Cancer Treat Rep* 1977 : 61 : 445-450
  - 16) Heinen E, Bassleer R : *Mode of action of cis-dichlorodiammine platinum(II) on mouse ehrlich ascites tumor cell. Biochem Pharmac* 1976 : 25 : 1871-1875
  - 17) Bartelink H, Kallmann RF, Rappaciettu D, Hart AAM : *Therapeutic enhancement in mice by clinically relevant dose and fractionation schedules of cis-dichlorodiammineplatinum(II) and irradiation. Radiother Oncol* 1986 : 6 : 61-74
  - 18) Overgaard J, Khan AR : *Selective enhancement of radiation response in a C3H mammary carcinoma by cisplatin. Cancer Treat Rep* 1981 : 65 : 501-503
  - 19) Phillips TL, Fu KK : *The interaction of drug and radiation effects on normal tissue. Int J Radiat Oncol Biol Phys* 1978 : 4 : 59-64
  - 20) Schwartz H, Tenge JR, Parker HW : *Laparoscopic diagnosis of low dose radiation-induced hepatitis. Am J Gastroenterol* 1978 : 70 : 167-170
  - 21) D'Angio GJ, Farber D, Maddock CL : *Potentiation of X-ray effects by actinomycin-D. Radiology* 1959 : 73 : 175-177
  - 22) Zak M, Drobnik J : *Effect of cis-dichlorodiammineplatinum(II) on the post-irradiation on lethality in mice after irradiation with X-rays. Strahlentherapie* 1971 : 141 : 112-115
  - 23) Hill J, Speer RJ, Loeb E, McLellan R, Hill NO, Kahn A : *Clinical experience with cisplatin diamminedichloride(DDP) In advances in antimicrobial and antineoplastic chemotherapy Vol II. Baltimore Univer Park Press* 1972 : 125
  - 24) Richmond RC, Powers EL : *Radiation sensitization of bacterial spore by cis-dichlorodiammineplatinum (II). Radiat Res* 1976 : 68 : 251-257
  - 25) Duple EB, Richmond RC : *Radiosensitization of hypoxic tumor cells by cis- and trans-dichlorodiammineplatinum(II). Int J Radiat Oncol Biol Phys* 1979 : 5 : 1369-1372
  - 26) Nias AHW : *Radiation and platinum drug interaction. Int J Radiat Biol* 1985 : 48 : 297-314
  - 27) Alvarez MV, Cobrerros G, Heras A, Lopez zumel MC : *Studies on cis-dichlorodiammineplatinum(II) as a radiosensitizer. Cancer* 1978 : 37 : 68-72
  - 28) Yan R, Durand RE : *The response of hypoxic cells in SCC VII murine tumors to treatment with cisplatin and X-ray. Int J Radiat Oncol Biol Phys* 1991 : 20 : 271-274
  - 29) Heyman IA, Thompson GR, Schiappi AH, Rosenkrantz H, Fleishman RW, Illovski U, Cooney DA, Davis RD : *Report #MRI 6002-71-19, contract NIH-70-20 55. Dept of HEW, PHS, NIH, NCI, Laboratory of toxicology, 1971*
  - 30) Gonzalez-Vitale JC, Hayes DM, Cvitokovic E, Sternberg SS : *The renal pathology in clinical trials of cisplatin(II) diammine dichloride. Cancer* 1977 : 39 : 1362-1371
  - 31) Hayes DM, Cvitokovic E, Golbay RB, Scheine E, Helson L, Krakoff IH : *High dose cisplatin diammine dichloride amelioration or renal toxicity by mannitol diuresis. Cancer* 1977 : 39 : 1372-1381
  - 32) Madias NE, Harrington JT : *Platinum nephrotoxicity. Am J Med* 1978 : 65 : 307-314
  - 33) Ogata K, Hizawa K, Yoshida M : *Hepatic injury following irradiation : a morphologic study. Tokuishiwa J Exp Med* 1963 : 9 : 240-251
  - 34) Kaplan HS, Bagshaw MA : *Radiation hepatitis : possible prevention by combined isotopic and external radiation therapy. Radiology* 1968 : 91 : 1214-1220
  - 35) Lewin K, Millis RR : *Human radiation hepatitis. Arch Pathol* 1973 : 96 : 21-26
  - 36) Fajardo LF, Colby TV : *Pathogenesis of veno-occlusive liver disease after radiation. Arch Pathol Lab Med* 1980 : 104 : 584-588
  - 37) Phillips TL, Fu KK : *Quantification of combined radiation therapy and chemotherapy effects on critical normal tissues. Cancer* 1976 : 37 : 1186-1200
  - 38) Phillips TL, Fu KK : *Acute and late effects of multimodal therapy on normal tissue. Cancer* 1977 : 40 : 487-494
  - 39) Begg AC, Fu KK, Schrieve EC, Phillips TL : *Combined chemotherapy of a solid murine tumor with cyclophosphamide and radiation : The effect of time, dose and assay method. Int J Radiat Oncol Biol Phys* 1979 : 5 : 1433-1439
  - 40) Byfield JE, Calbro-Jones P, Klisak I, Kulhanion F : *Pharmacological requirements for obtaining sensitization of human tumor cell in vitro to combined 5-fluorouracil of fluorouracil and X-rays. Int J Radiat Oncol Biol Phys* 1982 : 8 : 1923-1237

- 41) Fu KK : *Biological basis for the interaction of chemotherapeutic agents and radiation therapy*. *Cancer* 1985 : 55 : 2123-2130
- 42) Lamey WB, Longerbeam MB, Hopkins HA, Carter WH : *Solid tumor models for the assessment of different treatment modalities : XXI. Comparison of difference radiation dose schedules alone or in combination with cyclophosphamide*. *Cancer* 1983 : 51 : 1012-1020
- 43) Dewit L : *Combined treatment of radiation and cis-diammine dichloroplatinum(II) : a review of experimental and clinical data*. *Int J Radiat Oncol Biol Phys* 1987 : 13 : 403-426
- 44) Phillips TL : *Rationale for the selection of combined treatment schedules using fractionated radiation and chemotherapy*. In *Advances in Medical Oncology. Research and Education Vol VI, Moore M(Ed.)*, New York, Pergamon Press 1979 : 183-190
- 45) Von der Maase H : *Interaction of radiation and adriamycin, bleomycin, mitomycin C or cis-diammine dichloroplatinum(II) in intestinal crypt cells*. *Br J Cancer* 1984 : 49 : 779-786
- 46) Douple EB, Eaton WL, Tolloh ME : *Skin radiosensitization studies using combined cis-dichlorodiammineplatinum(II) and radiation*. *Int J Radiat Oncol Biol Phys* 1979 : 5 : 1383-1385
- 47) Douple EB, Richmond RC, Logan ME : *Therapeutic potentiation in a mouse mammary tumor and in intracerebral rat brain tumor by combined treatment with cis-dichlorodiammineplatinum(II) and radiation*. *J Clin Hemat Oncol* 1977 : 7 : 585-603
- 48) Douple EB, Richmond RC : *A review of platinum complex biochemistry suggests a rationale for combined platinum-radiotherapy*. *Int J Radiat Oncol Biol Phys* 1979 : 5 : 1335-1339
- 49) Lelieveld P, Scoles MA, Brown JM, Kallman RF : *The effect of treatment in fractionated schedules with combination of X-irradiation and six cytostatic drugs on the RIF-1 tumor and normal mouse skin*. *Int J Radiat Oncol Biol Phys* 1985 : 11 : 111-121
- 50) Dritschilo A, Piro AJ, Kelman AD : *The effect of cisplatin on the repair of radiation damage in plateau phase Chinese hamster(V-79) cells*. *Int J Radiat Oncol Biol Phys* 1979 : 5 : 1345-1349
- 51) Twentyman PR, Kallman RF, Brown JM : *The effect of time between X-irradiation and chemotherapy on the growth of three solid mouse tumors, III. Cis-diamminedichloroplatinum*. *Int J Radiat Oncol Biol Phys* 1979 : 5 : 1365-1367