

고환주위 조직에 발생한 횡문근육종 1예

이화여자대학교 의과대학 비뇨기과학교실, 병리학교실*
김영선 · 공영정 · 심봉석 · 권성원 · 조민선* · 구혜수*

= Abstract =

A Case of Paratesticular Rhabdomyosarcoma

Young Sun Kim · Young Jung Kong · Bong Suk Shim · Sung Won Kwon
Min Sun Cho* · Hye Su Gu*

Department of Urology and Pathology, College of Medicine, Ewha Womans University*

Rhabdomyosarcoma is the most common soft tissue sarcoma in childhood and 20 percent of Rhabdomyosarcoma in children arise in the urogenital tract. The paratesticular rhabdomyosarcoma is a highly malignant neoplasm with early invasion and metastases, which has retroperitoneal metastases in about half of the patient at the time of diagnosis. However, the survival rates have been improved greatly by using multimodal therapy.

We report a case of paratesticular rhabdomyosarcoma with brief review of the literatures.

서 론

횡문근육종은 소아의 연성결체조직에서 발생하는 종양¹⁾중 가장 흔하고 이중 요로생식기 조직에서 발생하는 경우는 약 20% 이나²⁾ 고환주위조직에 발생하는 경우는 드물다³⁾⁴⁾.

고환주위에 발생하는 횡문근육종은 주위조직으로 침윤속도가 빠르며 진단 당시 약 반수가 후복막 전이를 동반하는 악성종양으로⁴⁾ 높은 사망율을 보이나 최근 근치적수술, 방사선요법, 화학요법을 병용함으로써 생존율이 현저히 향상되었다⁴⁾⁵⁾⁶⁾.

저자들은 최근 고환주위 조직에 발생한 횡문근육종 1예를 치험하였기에 문헌고찰과 함께 보고하는 바이다.

증 례

환 자 : 김○훈, 남자 9세.

주 소 : 좌측 음낭내 무통성 종물.

현병력 : 입원 2달전부터 좌측 음낭내에 급속하게 커지는 무통성 종물이 촉진되었다.

과거력 : 입원 1개월전 좌측 음낭내에 3×4×4cm 크기의 무통성 종물이 촉진되어 본원에서 시행한 조직생검상 fibrous pseudotumor로 진단받고 특별한 치료없이 퇴원하였다.

가족력 : 특이사항 없었다.

이학적 소견 : 입원당시 전신상태 및 영양상태는 양호하였으며 좌측 음낭내 6×5×4cm 정도의 무통성 종물이 촉진되었으며 고환과의 경계는 불분

명하였고 음낭투시검사에서는 음성반응을 보였다. 우측 고환 및 부고환은 정상범위였다.

검사소견 : 입원당시 혈액검사, 뇨검사 및 일반 화학검사는 모두 정상이었으며 HCG, AFP, LDH등도 정상범위였다.

방사선학적 소견 : 흉부 촬영은 정상이었고 복부 전산화 단층촬영상에서 전이소견은 없었다.

수술소견 : 음낭내 악성종양의 진단하에 전신마취하에 좌측 서혜부 종결개를 시행하여 정색을 고위결찰한 후 음낭피부를 포함한 광범위한 좌측 고환절제술을 시행하였다.

병리조직소견 :

1) 육안적 소견 : 적출된 종괴는 고환에 인접하여 있었으나 그 주변 조직에 위치하면서 고환으로의 침범은 보이지 않은 경계가 비교적 명확한 6×4.5×4cm 크기의 종괴였다.

단면은 노란색으로 생선살과 같은 모양을 띠었다

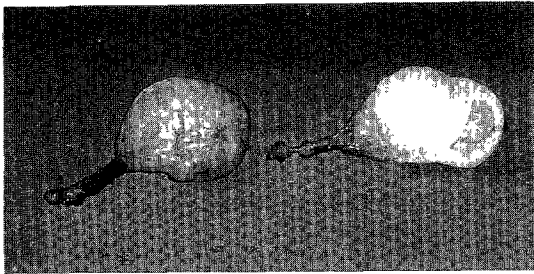


Fig. 1. The cut surface shows a well demarcated, ovoid mass with yellowish fish-fresh appearance.

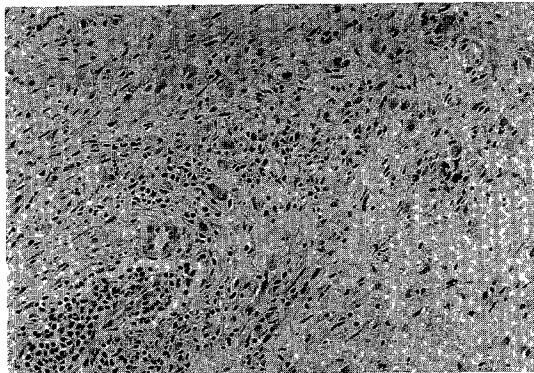


Fig. 2. First biopsy reveals fibrous tissue showing marked chronic inflammatory cell infiltrates and scattered round cells with abundant eosinophilic cytoplasm(×100, H & E stain).

(Fig. 1).

2) 조직학적 소견 : 1993년 10월에 실시한 첫번째 조직생검에서는 만성염증세포의 침윤이 심한 섬유성 조직으로, 세포질은 호염기성이 풍부한 둥근 세포들로 산재되어 있었다(Fig. 2). 면역조직화학 검사에서 이 세포들은 desmin 염색에 음성반응을 보여 양성 근섬유아세포(myofibroblast)임을 나타냈고 따라서 염증성 섬유성 가성종양(inflammatory fibrous pseudotumor)으로 진단하였다.

1994년 1월에 좌측 전고환적출술을 실시한 후의 조직 소견에서는 종괴는 세포밀도가 높았고 방추상 세포들이 다발을 이루면서 서로 교차하며 배열하였다(Fig. 3). 면역조직화학검사상 desmin과 vimentin 염색에 양성반응을 보여 이들 세포들이 횡문근아세포임을 나타내었다(Fig. 4).

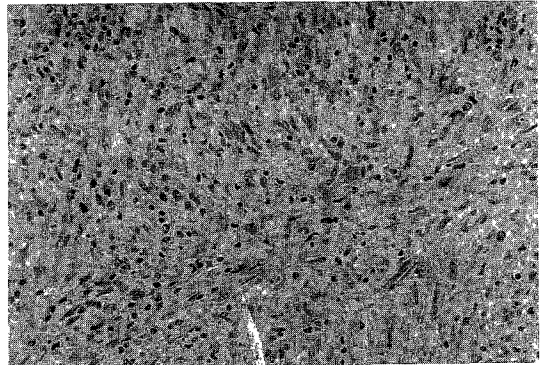


Fig. 3. Spindle tumor cells are arranged in interlacing bundles with hypercellularity in second operation (×200, H & E stain).




Fig. 4. Desmin stain show diffuse strong positive reaction of tumor cells(×200).

고 안

횡문근육종은 소아의 연성결체조직에서 발생하는 가장 흔한 종양으로서 15세이하 소아에서 발생하는 악성종양의 4~8%을 차지하며¹⁾ 주로 두부, 경부 및 사지에 호발하고²⁾ 비뇨생식기에 발생하는 비율은 약 20%을 차지하고²⁾ 주로 전립선 방광삼각부, 후부요도, 질, 고환주위 조직 등에 호발한다⁷⁾.

고환주위조직에 발생하는 횡문근육종은 1849년 Rokitansky가 최초로 보고한 이후 Ransey등은 20례를 보고하였고⁸⁾ 국내에서는 류 등, 박 등⁹⁾¹⁰⁾이 약 4례를 보고하였다.

호발연령은 2~6세 및 15~20세로 이중연령구조를 보이는데⁸⁾ 이는 횡문근육종의 발생이 홀몬과 관련되어 있을 가능성을 암시해 주는 것이다. 횡문근육종의 발생은 Batsakis¹¹⁾는 태생학적으로 비뇨생식동(Urogenital Sinus)이나 중신의 비특이성 간염조직으로부터 기원된다고 하였고 조직학적으로 성인에 호발하는 다형형(pleo-morphic type)과 10대의 사지에 호발하는 포상형(alveolar type)과 유아나 소아에서 호발하는 배형(embryonal type), 그 외 포도상육종(sarcoma Botryoides)으로 구분된다¹²⁾.

임상증상은 음낭내 무통성 종물의 축지가 가장 흔하고 동통을 동반하는 경우는 드물며 종물은 음낭에서 서혜관의 하부까지 존재할 수 있으며 고환과의 경계가 불분명하다⁶⁾.

횡문근육종은 고도의 악성종양이며 급속하게 국소침윤을 하고 조기에 전이를 일으키며, 전이 부위는 후복막임파절과 서혜임파절, 폐, 골수, 간, 골 등이다. 시병기는 Intergroup Rhabdomyosarcoma Study(IRS)에 의한 분류가 통용되는데 1기는 완전히 절제된 국소병변이고 2기는 현미경적으로 종양이 남아 있는 경우이고 3기는 종양을 완전히 절제하지 못한 경우, 4기는 진단시 전이가 있는 경우이다.

치료는 근치적 수술후 화학요법과 방사선치료를 병용하는데⁴⁾⁶⁾¹³⁾ 화학치료는 vincristine, actinomycin-D, cyclophosphamide, adriamycin(VAC)등을 1개월간격으로 2년간 사용하였는데 1기와 2기에서는 VAC, 수술이 불가능한 경우 및 3기에서는 VAC과

actinomycin-D 대신 adriamycin을 첨가한 치료제를 1개월마다 번갈아 투여한다¹²⁾¹⁴⁾.

방사선 치료는 4,000~6,000rad을 6주간 조사한다⁵⁾⁶⁾.

예후는 조직학적 형태와 시병기에 의존하며 배형(embryonal type)이 가장 좋다⁵⁾¹⁵⁾. 과거에는 생존율이 50%이하였으나 최근 근치적 수술, 화학요법 및 방사선요법을 병요하는 적극적인 방법으로 생존율이 현저히 향상되었다.

본 증례는 내원당시 후복막전이는 동반하지 않은 경우로 1기에 해당되며 광범위 고환절제술 및 반음낭절제술을 시행후 현재 화학요법중에 있으며 앞으로 지속적인 추적관찰이 필요할 것이다.

결 론

최근 저자들은 9세된 남자의 고환주위 조직에 발생한 횡문근육종 1예를 경험하였기에 문헌고찰과 함께 보고하는 바이다.

References

- 1) Young JL and Miller RW : *Incidence of malignant tumors in U.S. children. J Pediatr* 86 : 254-258, 1975
- 2) Maurer HM, Moon T, Donaldson M, Fernandez C, Gehen EA, Hammond D, Hays DM, Lawrence W Jr, Newton W, Ragab A, Raney B, Soule EH, Sutow WW and Tefft M : *The intergroup rhabdomyosarcoma study : A preliminary report. Cancer* 40 : 2015-2026, 1977
- 3) Burrington JD : *Rhabdomyosarcoma of the paratesticular tissues in children, report of eight cases. J Pediatr Surg* 4 : 503-510, 1969
- 4) Raney RB Jr, Hays DM, Lawrence W Jr, Soule EH, Tefft M and Donaldson MH : *Paratesticular rhabdomyosarcoma in children. Cancer* 42 : 729-736, 1978
- 5) Heyn RM, Holland R, Newton WA Jr, Tefft M, Breslow N and Hartmann JR : *The role of combined chemotherapy in the treatment of rhabdomyosarcoma in children. Cancer* 34 : 2128-2141, 1974
- 6) Olney LE, Narayana AS, Loening SA and Culp DA : *Intrascrotal rhabdomyosarcoma. Urology* 14 :

- 113-125, 1979
- 7) Tank ES, Fellmann SL, Wheeler ES, Wear DK and Lapiedes J : *Treatment of urogenital tract rhabdomyosarcoma in infant and children. J Urol* 107 : 324-328, 1972
 - 8) Littman R, Tessler AN and Valensi Q : *Paratesticular rhabdomyosarcoma, a case presentation and review of the literature. J Urol* 108 : 290-292, 1972
 - 9) 류희수 · 김갑병 · 소병익 · 김유찬 · 김세철 : 소아의 고환주위조직에 발생한 횡문근육종 1례. *대한비뇨회지* 24 : 423-426, 1982
 - 10) 박종윤 · 이종건 · 방광현 · 한영택 : 고환주위조직에 발생한 태생횡문근육종 1례. *대한비뇨회지* 24 : 665-668, 1983
 - 11) Batsakis JG : *Urogenital rhabdomyosarcoma : Histogenesis and classification. J Urol* 90 : 180, 1963
 - 12) Javadpour N : *Pediatric urologic cancer. In : Principles and management of urologic cancer, 2nd ed. Edited by Javadpour, N. Baltimore : Williams and Wilkins Co., pp621-638, 1983*
 - 13) Cromie WJ, Raney RB Jr and Duckett JW : *Paratesticular rhabdomyosarcoma in children. J Urol* 122 : 80-82, 1979
 - 14) Pizzo PA, Ross WE, Rosenberg SA and Bull C : *Combinated modality treatment of rhabdomyosarcoma. National Cancer Institute Protocol No. POB-764*
 - 15) Sutow WW, Sillivam MP, Ried HL, Taylor HG and Griffith KM : *Prognosis in childhood rhabdomyosarcoma. Cancer* 25 : 1384-1390, 1970