

유방촬영술에 의한 유방실질 형태와 유방암과의 상호관계에 관한 연구

이화여자대학교 의과대학 방사선과학교실
이주미 · 유정현 · 이정식

= Abstract =

The Study of Relation between Breast Parenchymal Patterns and Breast Cancer by Mammography

Joo Mi Lee · Jeong Hyun Yoo · Chung Sik Rhee

Department of Radiology, College of Medicine, Ewha Womans University

Although the usefulness of mammography as screening test for breast cancer is still in dispute, its use to patients over 50 years of age is valid.

Since Wolfe¹⁾ first classified breast parenchymal pattern of mammography into 4 patterns, N1, P1, P2, DY, many authors have adopted the criteris in studing the changes of the parenchymal patterns for certain ages and the risk for breast cancer of certain parenchymal patterns.

Authors reviewed 50 cases of breast cancer which diagnosed by radiologic studies including mammography, galactography, and computed tomography, and confirmed by pathologically.

The results were as follows :

1) Incidence of breast cancer according to parenchymal pattern was : 9 cases(18%) in N1 type breast, 5 cases(10%) in P1 type breast, 32 cases(64%) in P2 type breast, 4 cases(8%) in DY type breast.

2) Detection rate of cancer lesion according to parenchymal pattern was : 89% in N1 type breast, 80% in P1 type breast, 63% in P2 type breast, 25% in DY type breast.

Most frequent age distribution was 5th and 6th decade.

In conclusion, mammographic parenchymal pattern is valid indicator for breast cancer.

서 론

유방질환을 진단하는 방사선학적 방법으로는 유방촬영술(mammography), 세노유방촬영술(Xenomammography), 체열촬영법(Thermography), 동위원소법(Isotope Scanning), 유방초음파검사(Breast

ultrasonography), 전산화단층촬영(Computed Tomography)등을 들 수 있다²⁾³⁾.

이중 유방촬영술은 사진영상에 있어서 다양한 음영농도를 정시하며, 병력 및 이학적 검사와 더불어 유방질환의 진단에 가장 기본적이고 큰 역할을 하고 있다.

유방촬영술은 1913년 독일 외과의사인 Salomon 에 의해 처음 소개되었는데, 그는 병리조직(pathologic specimen)에 대해 유방촬영술을 실시하였다⁴⁾.

여리학자들이 연구개발하여 현재 사용하고 있는 유방촬영방법은 Egan이⁵⁾ 독자적인 연구로 임상에 응용하여 좋은 결과를 얻었다. 그 연구결과 97%의 악성 질환에서 진단의 정확도를 나타내었다고 주장한 이래 유방촬영술은 유방질환의 진단에 가장 중요한 방법중의 하나로 대두되었다. 유방촬영술의 역할은 유방증상이 있는 환자에서 유방질환의 유·무를 판단하고 병소를 발견하며 이것이 양성 질환인지 악성질환인지를 구별하며, 증상이 없고 측

지되지 않는 조기 유방암을 발견하는데 있고 유방암으로 의심되는 환자에 있어서 조속한 수술을 결정하는데 그 목적을 두고 있다⁶⁾⁷⁾.

또한 Wolfe¹⁾가 유방실질형태를 4형으로 분류하고 각 형태에 따른 유방암 발생 빈도를 연구 발표한 이래 많은 연구가 이어져 오고 있다⁸⁾⁹⁾¹⁰⁾¹¹⁾.

근래에 이르러 유방암에 대한 인식이 높아짐과 아울러 한국 여성에 있어서도 유방암의 빈도가 높아지고 있는 추세이다. 저자들은 유방암으로 확진된 50예에 대해 유방실질형태와 유방암의 상관관계에 대해 연구하였기에 보고하고자 한다.

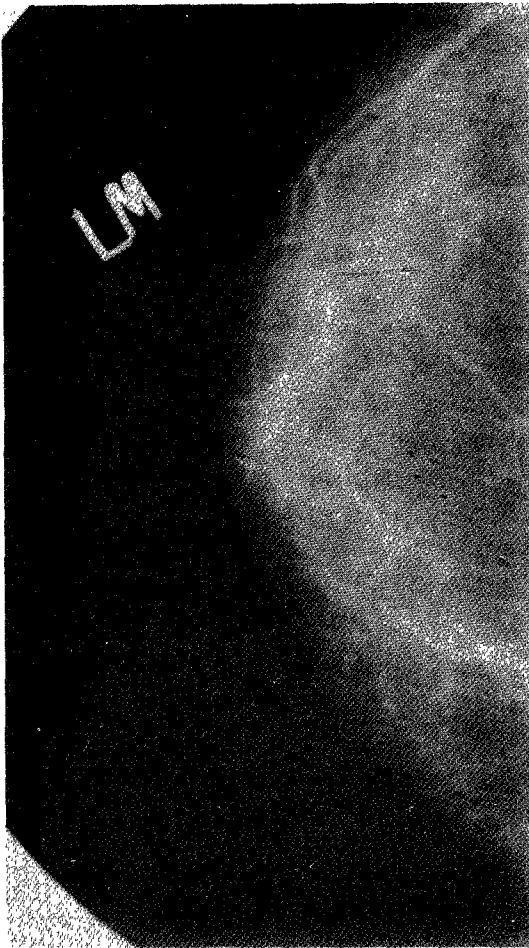


Fig. 1. Typical N1 type breast.
Parenchyme is composed entirely fat with small amount of dysplastic tissue and no visible duct.

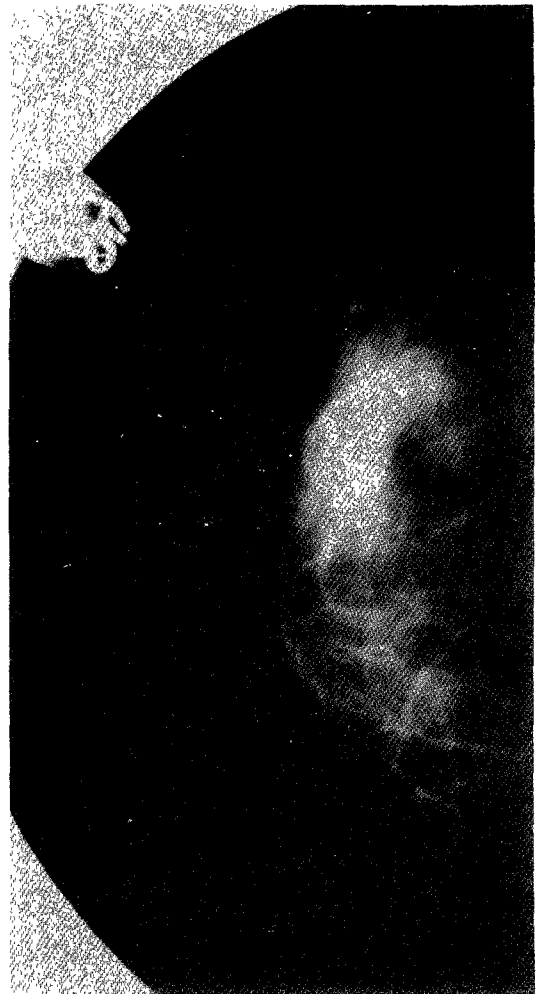

Fig. 2. Typical P1 type breast.
Parenchyme is primarily fat with some prominent duct, occupying upto one fourth of breast volume.

대상 및 방법

방사선학적 검사와 수술 및 병리조직학적 검사로 유방암으로 확진된 50예를 대상으로 하였다.

유방촬영상 실질형태를 Wolfe¹⁾의 분류에 따라 N1, P1, P2, DY형으로 나누어 유방실질형태와 유방암의 상관관계에 대해 조사하였다.

Wolfe¹⁾의 분류법은 다음과 같다.

N1형은 유방실질이 거의 전부 지방조직으로 구성되어 있고 소량의 이형성조직이 남아있으나 확실한 유관(duct)이 나타나지 않는 형이고, P1형은 유방실질이 주로 지방조직으로 구성되어 있으나 유관으로 분석되는 음영이 유방전체의 1/4 이하를 차지하는 형이며, P2형은 유관음영이 유방전체의 1/4이상 차지하는 형이고, DY형은 유방전체가 이형성조직으로 구성되어 있으며 이들에 의해 약간의 유관음영이 가려져 안보일수도 있는 형을 말한다(Fig. 1, 2, 3, 4)¹⁾.

유방촬영은 40Kvp, 800mAs의 촛점과 필름과의

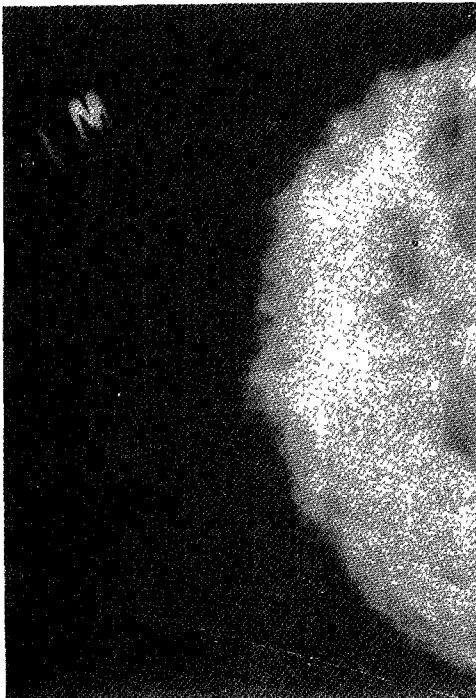


Fig. 3. Typical P2 type breast.
Severe duct prominencies more than one fourth of breast volume.

거리를 70cm로 정하며 압박원추(Compression cone)를 사용하여 촬영하였으며, 기기는 Siemens사의 Mammomat를 이용하였다.

촬영방법은 내외향(medio-lateral projection)과 두미향(cranio-caudal projection)을 병용하여 양측 유방을 관찰하였다.

연구성적

유방암 50예의 연령분포는 32세부터 63세까지였으며 평균연령은 50세였다. 유방실질형태별 유방암의 발생빈도는 N1형에서 9명(18%), P1형에서 5명(10%), P2형에서 32명(64%), DY형에서 4명(8

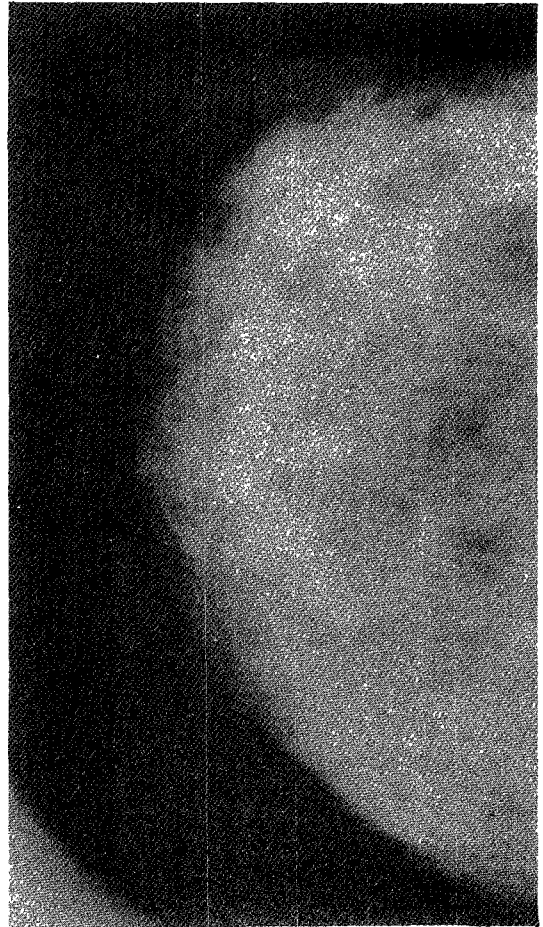


Fig. 4. Typical DY type breast.
Severe dysplasia which appears homogenous and may obscure underlying prominent duct pattern.

Table 1. Incidence of breast cancer according to parenchymal pattern

Number	N1	P1	P2	DY	Total
No.(%)	9(18%)	5(10%)	32(64%)	4(8%)	50(100%)

Table 2. Detection rate of breast cancer according to parenchymal pattern

Parenchymal pattern	N1	P1	P2	DY	Total
No. of cases	9	5	32	4	50
Detected lesion	8	4	20	1	33
Detection rate(%)	89	80	63	25	66

%)으로 P2와 NY형의 고위험성군이 전체의 72%를 차지하였다(Table 1).

유방촬영상 유방암병소 발견율은 N1형에서는 전체 9명중 8명에서(89%), P1형에서는 5명중 4명에서(80%), P2형에서는 32명중 20명에서(63%), DY형에서는 4명중 1명에서(25%) 병소를 발견할 수 있었다(Table 2).

고 찰

유방촬영술은 유방병소의 진단과 유방암의 screening test로 널리 이용되고 있으나, 일부에서는 유방촬영술 자체에 의해 유방암이 발생한다는 보고가 있어 증상이 없는 환자에서의 유방촬영술에 대해 반론을 제기하기도 한다.¹²⁾¹³⁾¹⁴⁾¹⁵⁾¹⁶⁾ 유방촬영술에 의해 유방암이 발생한다고 주장하는 이유는 유방촬영시 전압과 전류를 낮게하는 연조직 방법을 사용하는데, 이때 다량의 방사선이 환자의 조직에 흡수되고 이 방사선에 의해 유방암이 발생된다고 하였다¹⁵⁾.

그러나 이와같은 주장에도 불구하고 유방암이 발생하는 호발연령인 40대이상의 경우 유방촬영술은 유방암에 대한 screening test로 널리 이용되고 있다¹¹⁾.

조직학적으로 유방은 변화된 한선으로서 12~24개의 선조직으로 이루어져있고 각 엽에는 각각의 분비관이 있다. 연령의 증가나 임신과 같은 생리적인 변화에 의해 이러한 선조직이 위축되어 지방조직으로 대체되며 이때 이들의 결합조직성 엽초가 유방촬영상 보이게 된다.

유방암이 발생되었을때 보이는 유방촬영상의 소견은 다음과 같다.

일차적 소견으로는 양쪽 유방의 외형이 비대칭적인 소견과 미세석회화를 보이며, 주로 침상적 윤곽을 가진 종괴로 나타난다. 그외에 종괴주위에 피부가 두꺼워지고 함몰되며, 혈관이 증강되고 유두가 함몰되는 등의 이차적인 소견이 나타난다¹⁷⁾.

Wolfe¹⁾는 N1형과 P1형을 저위험성군으로 분류하고 P2형과 DY형을 고위험성군으로 분류하여 저위험성군에 비해 고위험성군에서 유방암의 발생율이 높다고 보고하였다.

Lars등¹¹⁾은 45세부터 49세 여성에서 P2형이나 DY형을 보일때 유방암의 발생율이 높다고 보고하였고, Egan등⁹⁾의 보고에서도 P2형과 DY에서 N1형과 P1형에 비해 유방암의 발생이 4배 높다고 하였다.

이와같이 P2형과 DY형의 유방에서 유방암의 발생율이 높다고 주장하는 이유는 다음과 같다. 연령이 증가함에 따라 유방실질형태는 점차 지방으로 대체되어 유방촬영상 N1유형의 양상을 보이게 된다. 그러므로 유방암이 주로 발생하는 40세 이상의 여성에서 P2나 DY형의 유방을 보일경우 대개 유방실질의 과형성(hyperplasia)과 이형성(atypia)에 의한 음영이며 이와같은 변화가 유방암의 전단계로 생각되기 때문에 이들 유형에서 유방암이 발생할 확률이 높다고 주장하고 있다¹⁰⁾¹¹⁾.

그러나 이와는 달리 유방실질형태와 유방암이 서로 상관관계가 없다고 주장하는 보고도 있다¹⁸⁾.

저자의 연구결과에서는 N1과 P1형에 비해 P2와 DY형에서 유방암의 발생이 높은 것으로 판정되었다(72%).

유방촬영상 유방암병소를 발견하는 정도도 유방실질형태에 따른 다른 것으로 나타났다. 저자의 연구는 N1형에서 DY형으로 갈수록 유방암 병소의 발견율이 점차 낮아지는 것을 알 수 있었다.

그 이유는 N1형이나 P1형의 유방에서는 유방실질의 대부분이 저음영의 지방조직으로 대체되어 있으므로 고음영의 유방암 병소가 있을 경우 상대적으로 음영차이로 인해 병소의 발견이 용이한데 비해(Fig. 5), P2나 DY형의 유방에서는 풍부한 유

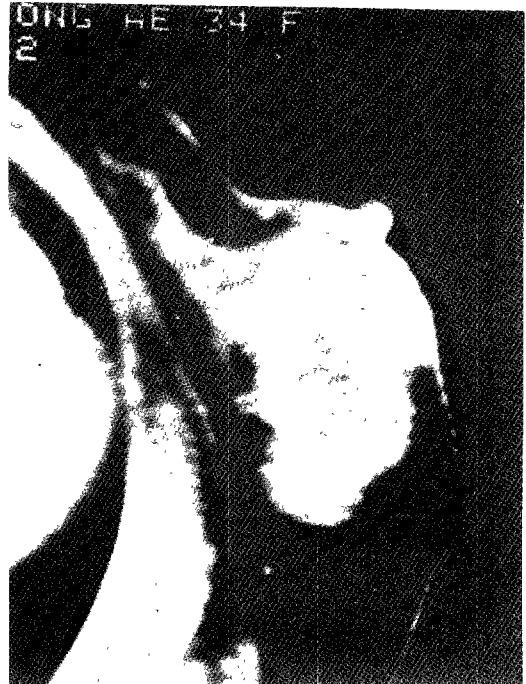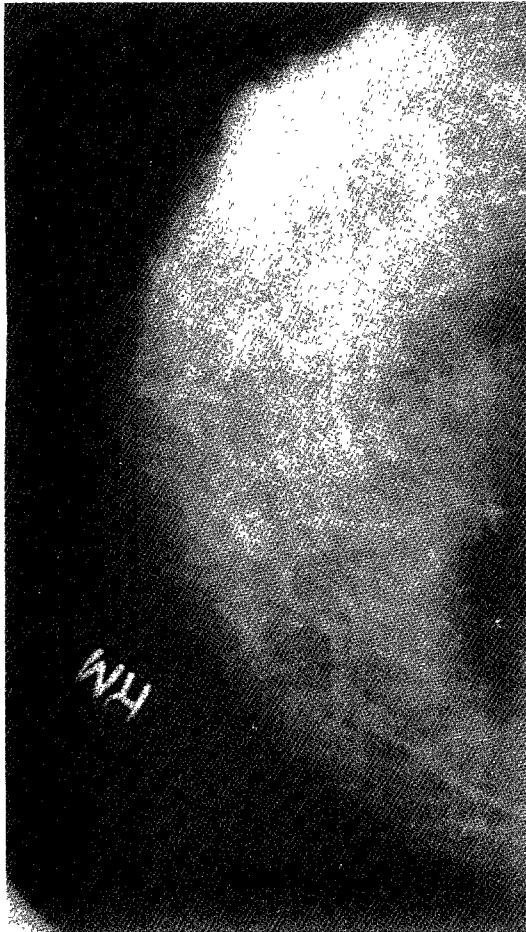


Fig. 5. Cancer in N1 type breast.

- a) Radiopaque mass with spiculated border is well demonstrated contrast to radiolucent fatty breast in supero-lateral portion of right breast.
- b) Cancer mass in breast CT.

방실질에 의해 병소가 가리워져서 병소의 발견이 어렵기 때문이다(Fig. 6). 대체적으로 유방촬영에 의한 유방암의 진단율은 낮은 것으로 알려져 있다.

Cornelia등⁸⁾은 유방촬영에 의한 유방암의 진단율이 69%라고 보고하였다. 그러므로 이와같이 낮은 진단의 정확성을 높이기 위해서는 유방촬영과 이학적 검사, 생검검사 및 병력조사가 수반되어야 하겠다¹⁷⁾.

특히 유관에서 발생한 유방암의 경우 병소의 크기가 작아 유방촬영상 병소의 발견이 거의 불가능하므로 출혈성 분비물의 병력을 가진 환자에서는 유관조영술을 시행하는 것이 필수적이다.

결 론

방사선학적검사, 수술 및 병리조직학적검사로 유방암으로 확진된 50예를 대상으로하여 유방 실질형태와 유방암의 상관관계를 연구한 결과 다음과 같은 결론을 얻었다.

1) 유방실질 형태별 유방암의 분포를 보면 N1형이 9명(18%), P1형이 5명(10%), P2형이 32명(64%), DY형이 4명(8%)으로 P2와 DY의 고위험성군에서 72%의 유방암이 발생하였다.

2) 유방실질형태별 유방암 병소 발견율을 보면

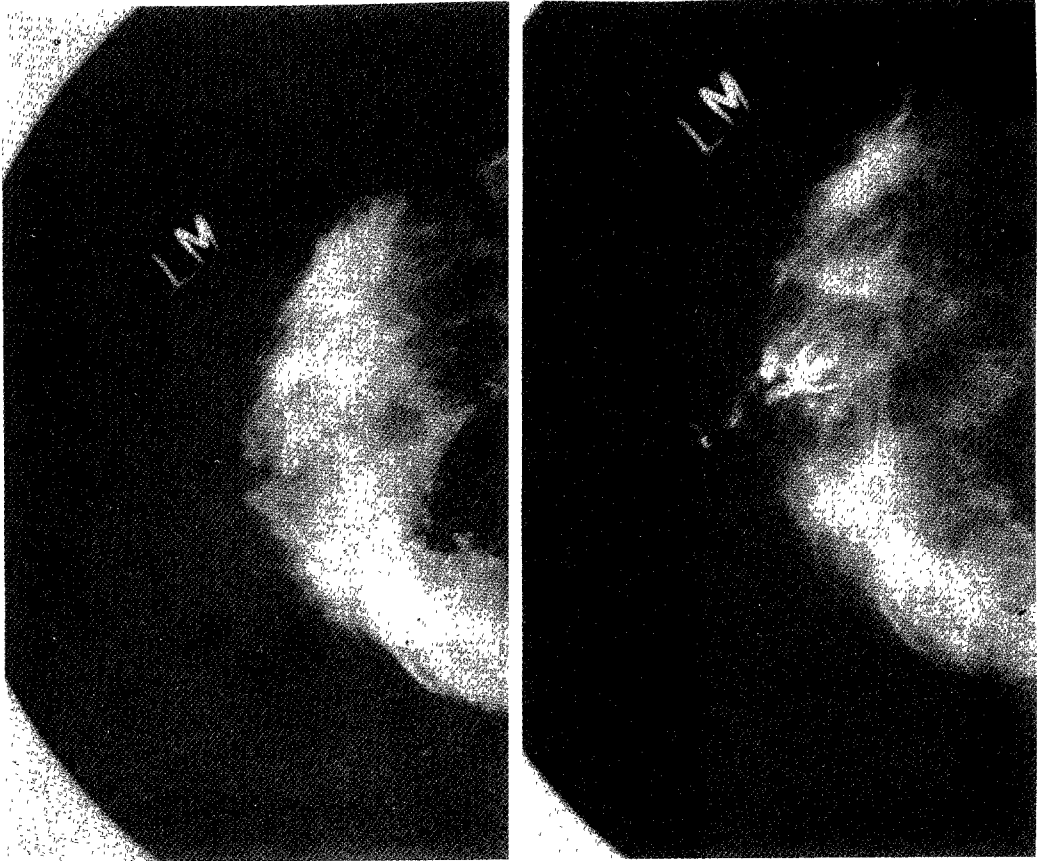


Fig. 6. Cancer in P2 type breast.

- a) Mammography shows no definite mass density.
But patient complained bloody nipple discharge, so galactography was done.
- b) On galactography, irregular filling defect(arrow) within duct was demonstrated and confirmed intra-ductal carcinoma.

N1형의 경우 89%, P1형은 80%, P2형은 63%, DY형에서는 25%의 발견율을 보였다.

이상의 결과를 종합해보면, N1과 P1의 저위험성군에 비해 P2와 DY의 고위험성군에서 유방암의 발생율이 높은 것으로 나타나 유방실질형태와 유방암 발생은 서로 관계가 있다고 할 수 있다.

References

- 1) Wolfe JN : *Breast patterns as an index of risk for developing breast cancer.* AJR 1976 : 126 : 1130-1139
- 2) Egan RL : *Roles of Mammography in early detection of breast cancer.* Cancer 1969 : 24 : 1197-1200
- 3) Martin JE : *Breast imaging technique.* Radiol Clinic N A 1983 : 21 : 149-153
- 4) Salomon A : *Beitrage zue pathologie und Klinik der mammography carcinoma.* Arch Klin Chir 1913 : 101 : 573-668
- 5) Egan RL : *Mammography.* Am j Surg 1963 : 106 : 421-429
- 6) Wolfe JN : *Mammography.* Radiol Clinic N A 1974 : 12 : 189-203
- 7) Egan RL : *Experience with mammography in a tumor institute.* Radiology 1960 : 75 : 894-902
- 8) Cornelia JB, MS Anthony BM, Douglas VM et al : *Sensitivity and specificity of first screen mammography in the canadian national breast screening study : A preliminary report from five center.* Radio-

- logy 1986 : 160 : 295-298
- 9) Egan RL, McSweeney MB : *Mammographic parenchymal patterns and risk of breast cancer. Radiology* 1979 : 133 : 65-70
 - 10) Jack EM, Daniel BK, Robert O : *Breast cancer visualized by mammography in patients under 35. Radiology* 1983 : 147 : 93-94
 - 11) Lars J, Ingvar A, Holger P : *Mammographic patterns as indicators of risk of breast cancer. Radiology* 1982 : 143 : 417-419
 - 12) Sarah Fox, Janet KB, Dennis SK : *Breast cancer screening : The underuse of mammography. Radiology* 1985 : 156 : 607-611
 - 13) Barel E, Larrson LE, Mattson B : *Breast cancer following irradiation of the breast cancer. Cancer* 1977 : 40 : 2905-2910
 - 14) Myron M : *Mammography to screen asymptomatic women for breast cancer. AJR* 1984 : 143 : 457-459
 - 15) Stephen AF : *Radiation risk from mammography : is it clinically significant ? AJR* 1984 : 143 : 469-475
 - 16) Webster SR, Wolfe JN : *Correlative studies of the histologic and radiographic appearance of the breast parenchyme. Radiology* 1981 : 137 : 647-666
 - 17) Lawrence B, Richard HG : *Mammography, Thermography & Ultrasonography in breast cancer detection, 1983*
 - 18) Boyd NF, O'Sullivan JE, Campbell JE et al : *Mammographic signs as risk factors for breast cancer. Br J Cancer* 1982 : 45 : 185-193