

Loop-Snare Technique을 이용한 혈관내 카테터 이물질의 경피경혈관제거술

이화여자대학교 의과대학 방사선과학교실

정 은 철

= Abstract =

Percutaneous Transluminal Retrieval of Catheter Foreign Body Using Loop-Snare Technique

Eun Chul Chung

Department of Radiology, College of Medicine, Ewha Womans University

Intravascular embolization of fragments of indwelling intravascular diagnostic polyethylene catheter continues to occur. This causes many complications such as sepsis, thromboembolism, endocarditis and even perforation of cardiac chambers. The author experienced 3 cases of successful retrieval of intravascular iatrogenic catheter foreign bodies which were located in right pulmonary artery and inferior vena cava, using loop-snare technique.

Percutaneous transluminal retrieval of catheter foreign bodies were underwent within 30 minutes. There were no complications following retrieval of foreign bodies. This study suggests that the loop-snare technique is a safe and effective method for retrieval of iatrogenic foreign bodies in the great vessels.

서 론

정맥삽관술은 표재성 정맥이 장기간 수액투여나 빈번한 체혈에 적당치 않거나 중증환자에서 중심정맥압을 측정하기 위한 경우에 이용하는 방법으로 근래에는 비경구식이를 위하여도 많이 이용되고 있으며 심맥관계 혈관조영술이나 중재적 시술이 점차 증가함으로 이러한 카테터의 삽입에 의한 다양한 합병증이 보고되고 있다. 국소의 혈괴 형성, 혈전, 정맥염, 패혈증 및 카테터 색전증 등이 바로 그것이다.¹⁾²⁾³⁾ 그 중에서도 특히 카테터 색전증은 혈전증, 감염, 심장이나 혈관의 천공, 심근손상 등을 초래하여 개흉이나

개복 등의 대수술을 요하는 경우가 흔하며 심하면 사망하는 경우도 있다⁴⁾⁵⁾.

혈관을 천자하여 시행하는 경피경혈관 제거술의 발달로 과거에는 수술로만 가능하였던 혈관내 이물질의 제거를 간단히 시행할 수 있게 되어 불필요한 수술을 피할 수 있을뿐 아니라 환자나 의사 모두에게 경제적, 심리적으로 부담을 경감시킬 수 있게 되었다.

저자는 카테터내에 긴 유도철사를 구부려 넣어 만든 loop-snare 수기를 이용하여 혈관내에 위치한 카테터 이물질을 성공적으로 제거하였기에 차후 발생할 수 있는 카테터 색전증의 치료방침에 도움이 되고자 이 연구를 수행하였다.

대상 및 방법

지난 4년간 이화여자대학교 의료원 동대문 병원에 입원했던 환자중 혈관내 이물질을 성공적으로 제거할 수 있었던 3예를 대상으로 하였다. 대상환자는 남자 2명, 여자 1명이었으며, 연령은 각각 25세, 20세 그리고 50세 평균 32세였다. 3예 모두 수액의 혈관 확보가 어려웠기 때문에 대퇴정맥에 정맥삽관술을 시행하였는데 2례는 우측에, 1례는 좌측에 카테터를 삽입하였다. 첫번째 예는 25세 남자로 안면, 상지와 복부에 2~3도의 80% 화염화상을 입고 입원하였다. 환자는 입원 한 달 후 가피적출술을 한 뒤 우측 대퇴정맥에 정맥도자를 시행하였는데 수일 후 도자 부위를 소독하기 위하여 확인하던 중 도자가 대정맥으로 유실되었음을 알게 되었다(Fig. 1). 두번째 예는 20세 여자환자로 안면, 양측 어깨와 사지에 20~30%의 화염화상으로 입원하였다. 지속적인 혈관통로를 확보하기 위하여 우측 대퇴정맥에 정맥도자를 시행하였다. 환자는 입원 20일 후 좌측 폐사조적절제술과 구축이완술을 하고 정맥도자를 소독하던 중 피부에서 도자가 절단되어 대정맥으로 도자가 유실되었고 복부 X선 촬영으로 약 30cm 길이의 도자가 대정맥에서 우심방과 우심실을 거쳐 우측 폐동맥에 걸쳐 있었다(Fig. 2). 세번째 예는 50세 남자로 1주전부터 시작한 심한 두통으로 외래를 통하여 입원하였다. CT, MRI 촬영소견상 이상소견이 없었으나 지주막하 출혈을

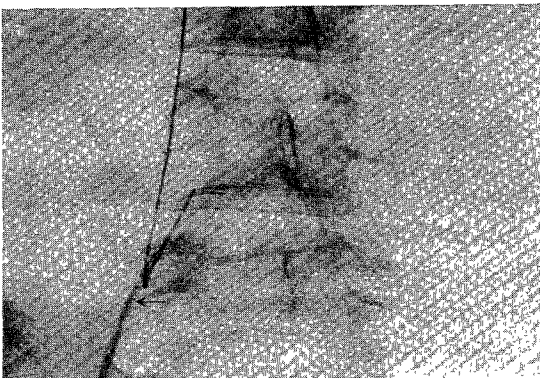


Fig. 1. 25 year-old male patient admitted with flame burn. Abdomen film shows ensnarement of radiopaque venous catheter with the loop-snare (arrow) and being withdrawn through the inferior vena cava and right iliac vein.

의심하고 뇌혈관조정술을 시행하였는데 정상을 보였다. 환자가 의식이 불명해지고 혼동상태에 빠지므로 혈관을 확보할 목적으로 좌측 대퇴정맥에 정맥도자를 시행하였는데 환자가 무의식중에 손으로 잡아당김으로 절단되어 좌측 장골정맥과 하대정맥에 잔류하게 되었다. 이 절단된 카테타는 시간경과후 하대정맥으로 이동하였다(Fig. 3).

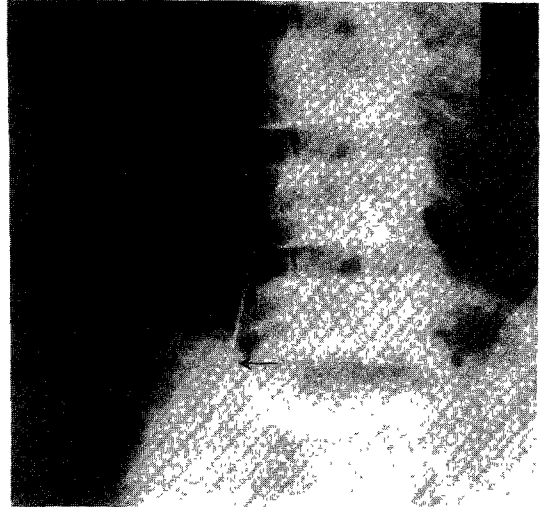


Fig. 2. 20 year-old female patient admitted with flame burn. Abdomen film shows retrieval of catheter foreign body with loop-snare (arrow) through the inferior vena cava. The catheter foreign body has been pulled down with 7F hook catheter from right pulmonary artery into the inferior vena cava.

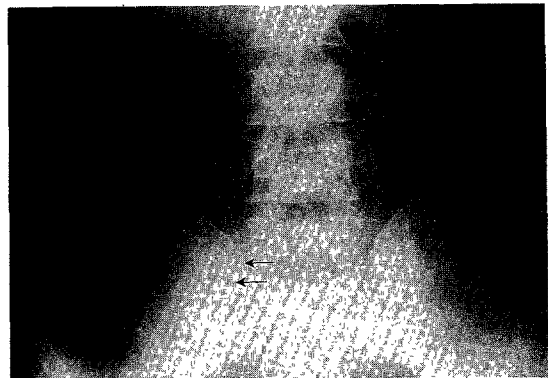


Fig. 3. 54 year-old male patient admitted with severe headache. Abdomen film shows ensnarement of the venous catheter with loop-snare (arrows) and withdrawing it through the inferior vena cava.

우측 서혜부에서 대퇴정맥을 Seldinger 방법으로 천자하여 길이 100cm의 7F H1 카테터를 하대정맥에 위치시켰다. X-선 투시하에서 직경 0.025인치, 길이 260cm인 유도철사의 양쪽 끝을 반으로 접어 손잡이 쪽에서 H1 카테터 안으로 삽입하고 하대정맥 내에서 카테터 끝으로 밀어 올라가미 모양으로(즉 loop-snare) 돌출되게 하였다. 반으로 접은 유도철사의 양쪽 끝을 손잡이 쪽에서 엇갈리게 잡은 후 당기거나 밀어서 올라가미 크기를 자유자재로 조절할 수 있게 하였다.

결 과

대상이 된 환자들은 모두 비경구적 수액주입과 빈번한 체혈을 위하여 대퇴정맥 삽관술을 시행했던 경우들이었다. 카테터가 우심장과 폐동맥에 위치하였던 20세의 환자에서는 loop-snare를 삽입하기 전에 introducer sheath를 통하여 7F 갈고리 카테터(hook catheter)를 넣어 우심실에 위치시키고 이 카테터의 끝에 카테터 이물질의 한 쪽을 걸은 후 천천히 잡아당겨 하대정맥까지 내리는 방법을 먼저 시행하였다. 갈고리 카테터의 끝은 갈고리모양으로 구부러져 용이하게 이물질에 걸리기는 하였으나 탄력성이 풍부하여 쉽게

일직선으로 펼쳐지므로 가장 단단히 이물질이 걸리는 부위를 찾아 조금씩 위치를 변경시키며 하대정맥으로 내렸다.

대상이 된 3명의 환자 모두에서 카테터 이물질을 하대정맥이나 장골정맥부위로 위치시킨 후 상대정맥에서부터 loop-snare의 고리를 크게 만들어 천천히 하대 정맥으로 내리면서 카테터 이물질의 한 귀퉁이가 걸리도록 하였으며 이물질이 잡히면 고리를 바짝 잡아당겨 이물질이 고리에 단단히 고정되게 하여 introducer sheath를 통하여 동시에 제거하였다(Fig. 4).

3예 모두 loop snare법을 이용하여 성공적으로 혈관내 이물질 조각을 제거할 수 있었으며 제거시 혈관의 절개는 필요치 않았고 이물질 제거과정은 모두 30분을 넘지 않았다. 환자들은 시술후에 통증, 혈전, 감염, 출혈 등의 부작용을 관찰할 수 없었다.

고 찰

카테터 이물질에 의한 혈관내 색전은 1954년에 Turner등⁶⁾이 처음으로 보고하였고 1978년에는 Fisher가 180예를 보고하였으나 실제로는 이보다 훨씬 많은 예가 발생한 것으로 추정된다⁷⁾.

카테터색전증의 대부분은 주사침의 날카로운 끝에 의해 카테터가 절단되거나 저절로 부서지는 것, 또는 접합부위의 분리 등이 원인이며 의료진의 시술시 주의 부족 또는 환자가 지시대로 이행하지 않고 과다하게 움직이는 것이 요인이 된다. 일반적으로 카테터 색전시 카테터가 삽입된 경로는 대부분 상지정맥이며 하지정맥의 경우는 비교적 안전한 것으로 알려져 있다⁸⁾. 색전증의 합병증으로는 심방세동, 혈전증, 심장 천공, 심내막염 등이며 방치하면 약 반수에서 사망까지 초래하게 되므로 일단 카테터 색전이 의심되면 확진하여 즉시 제거하도록 해야 한다⁹⁾¹⁰⁾¹¹⁾. 정맥내의 카테터 이물질은 중심주위로 이동하여 우심방, 우심실 및 폐동맥으로 갈 수 있고 동맥측의 이물질은 주변부로 이동하거나 두경부 또는 장의 색전증을 유발할 수 있다⁷⁾¹²⁾¹³⁾.

대부분의 카테터는 방사선 비투과 물질이 함유되어 X-선 촬영시 쉽게 위치를 확인할 수 있으나, 방사선 투과 물질의 경우는 혈관조영술이나 초음파촬영술로 위치를 확인해야 한다¹⁴⁾. 종래에는 개복술이나 개심술로만 제거가 가능하였으나 1964년 Thomas등이

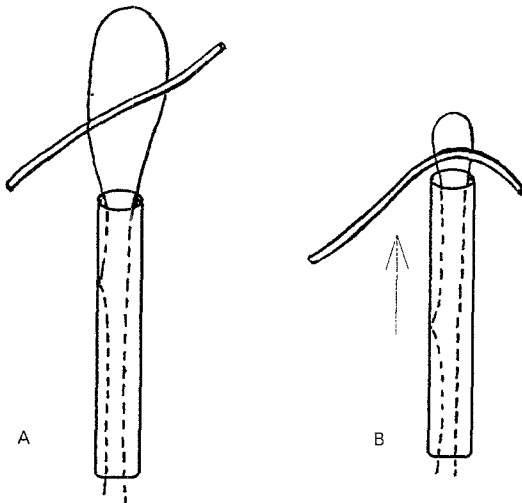


Fig. 4. Proper technique to check ensarement of the foreign body. A, Broken catheter is captured by the snare loop. B, The introducing catheter is captured while snare loop is fixed in position. The tip of the introducing catheter bends the broken catheter fragment, confirming ensarement.

복제정맥을 절개하고 기관지경 검자를 삽입하여 우심방과 하대정맥에 걸쳐있는 유도철사의 부스러기를 비수술적으로 제거한 증례를 처음 보고한 이래 다양한 경피경혈관제거술의 방법이 보고되고 있다¹⁵⁾. 현재 까지 시행되고 있는 혈관내이물질제거술의 방법은 헬리칼 바스켓, 심근색검 카테터, Forgaty 카테터, 갈고리 유도철사(hook guide-wire), 기관지경 검자, 90도로 구부러진 금속흡인기(right angle metal sucker), 풍선 카테터법 등이 사용되고 있다. 바스켓 제거기는 카테터 끝을 조이는데 불편하고 갈고리형 카테터나 유도철사법은 그 용도가 다양하나 갈고리 끝이 쉽게 들어지는 까닭에 자주 사용되지 않는다¹¹⁻¹⁵⁾. 풍선 카테터는 이물질을 일시적으로 제거하기 쉬운 위치까지 이동시키거나 이물질 제거중 생길 수 있는 원위부 색전증을 방지하기 위해 사용된다. 국내에서는 전 등³⁾이 풍선 catheter법을 사용해 카테터 색전물을 제거한 결과를 보고하였고, 전, 양 등은 loop-snare법으로 혈관내 카테터 잔유물의 경피경혈관 제거를 보고한 바 있다¹⁷⁾.

저자가 사용한 loop-snare법은 가장 널리 사용되는 방법으로 시술자가 직접 가는 유도철사를 반으로 접어 카테터내로 접어넣어 시술하는데, 모든 종류의 카테터를 사용할 수 있고 고리의 크기나 위치를 자유자재로 바꿀 수 있으며 혈관 절개없이 용이하게 이물질을 제거할 수 있는 간편한 방법이다⁷⁾¹⁸⁾. 그러나 간혹 혈관내에 이물질 조각의 한쪽 끝이 보이지 않아 올가미를 씌울 수가 없거나 가는 유도철사의 갈고리가 부러지는 경우, 카테터 이물질의 양쪽 끝이 모두 폐동맥에 박혀있는 경우 또는 이물질의 형태가 둥글고 매끄러워 고리로 조일 수 없는 경우는 제거가 안될 수 있다¹⁹⁾. 혈관내 이물질의 경피경혈관 제거술은 부작용이 거의 없는 방법이지만 간혹 시술 중이나 제거후 부정맥 또는 심실성 빈맥이 있을 수 있으며²⁰⁾, Wendth 등²¹⁾은 장골정맥에서 카테터 이물질을 제거한 후 지속적인 후복막강출혈이 있어 결국은 사망한 1예를 보고한 바 있다.

카테터 색전증의 예방을 위하여는 카테터 삽입시 카테터가 주사침의 날카로운 끝에 의해 손상되지 않도록 하고, 불안정한 환자에서는 카테터 삽입부위를 선택할 때 관절부위나 과다한 운동부위는 피하도록 해야 하며, 또한 시술자는 카테터 제거 후 길이를 측정하여 전장이 제거되었는가를 확인하는 것이 필

요하다. 일단 카테터 색전증이 의심되면 당황하지 말고 X-선 투시로 위치를 확인하여 경피경혈관제거술을 즉각 시도하여야 한다.

References

- 1) Inder R : *The diagnosis of indwelling polyethylene cannulae in deep vein. Lancet* 1959 ; 1 : 284
- 2) 김명옥 · 지훈상 · 이경식 · 김춘규 : 정맥삽관술을 통한 합병증 및 세균 감염 대한 관찰. 대한외과학회지 1975 ; 17 : 883
- 3) 전석길 · 이덕희 · 김 홍 · 김옥배 : Catheter 색전증의 경피경정맥제거술. 대한방사선의학회지 1987 ; 23 : 35
- 4) 양기민 · 노준량 : 포리에틸렌관 전색 1예 보고. 대한흉부외과학회지 1970 ; 3 : 149
- 5) 김주현 · 노충기 · 김광택 · 김현묵 : 상대정맥내 폴리에틸렌관 잔존물 치험 1예. 대한흉부외과학회지 1980 ; 13 : 134
- 6) Turner DD, Sommers SC : *Accidental passage of a polyethylene catheter from cubital vein to right atrium. N Engl J Med* 1954 ; 251 : 744
- 7) Fischer RG, Ferreyro R : *Evaluation of current technique for nonsurgical removal of intravascular iatrogenic foreign bodies. AJR* 1978 ; 13 : 541
- 8) Blair E, Hunziker R, Flanagan ME : *Catheter embolism. Surgery* 1970 ; 67 : 457
- 9) Borja AR, Masri Z, Shruck L, Pejo S : *Unusual and lethal complications of infraclavicular subclavian vein catheterization. Int Surg* 1972 ; 57 : 42
- 10) DeBord RA, Elwood P, Hart R : *Removal of Pudenz catheter from the heart. J Thorac Cardiovasc Surg* 1968 ; 56 : 236
- 11) Davies P, Graham TR, Walker E : *A simple snare for the retrieval of an embolised central venous cannula. BJR* 1984 ; 57 : 87
- 12) Dotter P, Roesch J, Bilbao MK : *Transluminal extraction of catheter and guide fragments from the heart and great vessels : 29 collected cases. AJR* 1971 ; 111 : 467
- 13) Randall PA : *Percutaneous removal of iatrogenic intracardiac foreign body. Radiology* 1972 ; 102 : 59
- 14) Woo VL, Gerber AM, Scheible W, Seo KW, Bookstein JJ, Leopold GR : *Real-time ultrasound guidance for percutaneous transluminal retrieval of nonopaque intravascular catheter fragment. AJR* 1979 ; 133 : 760

- 15) Thomas J, Sinclair-Smith B, Bloomfield D, Davachi A : *Nonsurgical retrieval of a broken segment of steel spring guide from the right atrium and inferior vena cava. Circulation* 1964 : 30 : 106
- 16) Maxwell DD, Anderson RE : *Transfemoral retrieval of an intracardiac catheter fragment, using a simple hook-shaped catheter. Radiology* 1972 : 103-213
- 17) 양 익 · 윤 엽 · 임주원 : 올가미 수기를 이용한 혈관제거술. *대한방사선학회지* 1993 : 29 : 944
- 18) McSweeney WJ, Schwarz DC : *Retrieval of a catheter foreign body from the right heart using guide wire deflector system. Radiology* 1971 : 100 : 61
- 19) Bloomfield DA : *Techniques for nonsurgical retrieval of iatrogenic foreign bodies from the heart. Am J Cardiol* 1971 : 27 : 538
- 20) Hyman AL : *An improved snare catheter from retrieving embolized fragments of polyethylene tubing. Chest* 1972 : 62 : 98
- 21) Wendth AJ Jr, Cross VF, Moriarty DJ, Vitale P, Lopez F : *Retrieval of an intracardiac foreign body. Angiology* 23 : 329-337, 1972