

수의근의 근섬유형에 따른 재생 능력

이화여자대학교 의과대학 정형외과학교실

이 석 범

= Abstract =

Histomorphometry on Regenerated Muscle Fiber in the Damaged Striated Muscle

Seok-Beom Lee

Department of Orthopedic Surgery, College of Medicine, Ewha Womans University

The repair of striated muscle after injury by trauma or chemicals occurs simultaneously by the regeneration of disrupted muscle. Although the effects of various external factors, e.g. denervation, irradiation and steroid upon the repair of striated muscle injury has been previously studied, no attention has been focused on the effect of trauma and local anesthetics on the regenerated muscle fiber.

The author induced a constant contusion injury on the calf of rats using Drop-Weight method. Lidocaine and/or epinephrine was intramuscularly injected at the site of injury.

The results of morphological and histochemical observation were as follows :

- 1) The striated muscle showed histological and histochemical evidences of the healing process for 90 days.
- 2) Formation of myotube appeared on 7th day and decreased on 15th day. Myotube persisted upto 30 days.
- 3) The cross sectional area of the muscle fibers was measured on days 30 and 90. Local anesthetic injection groups showed more muscle fiber atrophy than trauma alone groups. Muscle fibers were significantly more atrophied on day 90 in all types of fiber after injection of mixture of lidocaine and epinephrine and in type B after injection of epinephrine compared to control group.
- 4) Regenerative capacity of the injured muscle fiber was correlated with the formation of myotubes.

KEY WORDS : Regneration · Striated muscle · Myotube.

서 론

성숙한 수의근이 파열 또는 좌상 등의 급성 물리적 손상을 받은 후 회복되는 기전은 손상된 근섬유의

재생과 결체반흔조직의 형성이 동시에 일어난다고 하였다¹⁾³⁾. Mazanet 및 Armstrong¹³⁾에 의하면, 수의근이 손상된 후의 재생 과정은 실험적으로 근섬유에 국소적 손상을 준 경우에서, 먼저 손상된 근섬유의

수축이 일어나고, 이어서 손상 근섬유가 분절 괴사되며, 단핵구가 이 부위에 침투되어 대식세포로 변하면서 왕성한 식작용을 하여 세포질을 제거한다고 하였다. 이때, 재생과정은 위성세포에서 근원이 된 단핵세포들이 증식되어 괴사 부위에 나타나 합쳐져 근관이 되고 이 근관들이 인접 근섬유가 합쳐지는 과정이다.

스포츠 손상으로 인한 수의근 손상의 빈도가 증가 추세에 있는 만큼, 이에 대한 치료는 정형외과학 내지는 스포츠 의학 분야에서 그 중요성이 더해가고 있다고 할 수 있다.

이에 본 연구에서는 실험동물을 이용하여 수의근에서 골절이 일어나지 않는 정도의 인위적인 물리적 손상을 유발한 후, 대표적 근독성을 가진 lidocaine과 epinephrine을 손상된 근육내에 단독 또는 혼합주사 하였으며, 이로써 손상된 수의근 조직의 재생의 과정에서 근관의 형성과 근섬유형에 따른 재생을 조직 계층학적으로 규명하고자 하였다.

실험재료 및 방법

1. 실험재료

실험동물로는 체중 200gm 내외의 성숙된 Sprague-Dawley계 암컷 흰쥐를 사용하였으며, 다음과 같이 대조군과 실험군으로 대별하였다.

제 1 군 : 대조군

- A. 정상대조군: 아무런 처치도 하지 않은 군
- B. 실험대조군-I: 근육손상만 준 군
- C. 실험대조군-II: 근육손상을 준후 0.9% NaCl용액 0.5ml를 근육내 주사한 군

제 2 군 : 실험군

- D. 근육손상+Lidocaine 주사군: 2% lidocaine 0.5 ml를 근육주사한 군
- E. 근육손상+Epinephrine 주사군: 1: 50,000 epinephrine 0.5ml를 근육 주사한 군
- F. 근육손상+혼합주사군: 2% lidocaine과 1: 50,000 epinephrine을 혼합한 용액 0.5ml를 근육주사한 군

실험동물은 각 실험군마다 시기별로 10마리씩을 이용하였다.

2. 실험방법

1) 근육손상 방법

근육손상은 Allen¹⁾의 Drop-Weight 방법을 사용하였다. 즉, 실험동물에 Ether마취를 시행한 후, 발꿈치 힘줄의 종지부에서 상방 2cm되는 곳의 장딴지 근부위에 폭 15mm, 길이 30mm, 높이 20mm 크기로 제작한 무게 45.9gm의 직사각형 추를 1m 높이에서 칼리브레이티드 강철선(Calibrated wire)을 통해 수직으로 떨어뜨려, 모든 실험군의 실험동물에서 동일한 정도의 손상을 유발하였다.

2) 주사 및 관찰시기

주사는 Ether 마취하에서 발꿈치 힘줄의 종지부에서 상방 2cm 되는 곳의 근육손상 중심부위에 30Gauge 바늘로 2mm 깊이로 근육주사하였으며, 오른쪽은 실험군, 왼쪽은 대조군으로 이용하였다. 관찰시기는 주사후 1, 3, 7, 15, 30 및 90일에 실험동물을 희생하여 관찰하였다.

3) 표본제작 및 염색

Ether 마취하에서 장딴지근 절취한 후 액체질소에서 약 10초동안 급속히 냉동시키고 -30°C의 냉동절편기 속에서 10um 두께로 절편을 만든다. 근육의 일반적인 형태학적 변화를 관찰하기 위하여 hematoxylin-eosin(H-E) 염색을 하였다.

산화효소의 활성도를 이용한 조직화학적 근섬유형의 분류를 위하여 reduced nicotinamide adenine dinucleotide tetrazolium reductase(NADH-TR)반응을 보았으며, 산화효소 반응으로 근섬유형이 모호한 경우, 근섬유형의 분류에 도움을 주기 위하여 myofibrillar adenosine triphosphatase(ATPase: sodium barbital buffer액 pH 9.4) 반응을 보았다.

3. 관찰방법

1) 형태학적 관찰

근육의 일반적인 형태학적 변화는 hematoxylin-eosin(H-E) 염색을 한 후 광학현미경하에서 관찰하였다. 근섬유의 조직화학적은 NADH-TR 반응에서 사립체 산화효소의 활성 반응의 정도가 강한 근섬유를 C형으로, 반응이 중간 정도인 것을 B형으로, 반응이 약한 근섬유를 A형으로 분류하였으며, 각 실험군에서

시간 경과에 따른 조직 활성도 및 조직화학적 변화를 관찰하였다.

2) 조직계측학적 관찰

각 관찰시기의 계측 결과를 비교하기 위하여, 계측 시야는 손상 근육 부위중 가장 심한 변화가 있는 부위를 선정하였다. 모든 자료는 1요인 분산분석 및 다중비교방법을 이용하여 통계처리하였으며, 이를 위해 SPSS 컴퓨터 프로그램을 사용하였다.

(1) 근섬유의 재생

근섬유의 재생 정도는 100배율의 광학현미경 시야에서 보이는 근관의 수로 표시하였다.

(2) 근섬유형에 따른 횡단면적

실험 30일, 90일째에 각각의 근섬유형에 따라 조직화학적 반응이 정상과 구별되는 경우, 또는 중심핵을 가졌거나 위축된 근섬유를 대상으로 횡단면적을 측정하여 비교하였다. 근섬유의 횡단면적은 현미경 그리기 장치로 200배 배율하에서 Optimax V.(London, United Kingdom) 컴퓨터 프로그램을 이용하여 계측하였으며, 각각의 근섬유형에 따라 100~150개씩을 대상으로 하였다. 모든 계측치는 VIDS IV. 소프트웨어(Analytical Measuring System, U.S.A.)를 이용하여 통계처리하였다.

결 과

1. 형태학적 관찰

근육손상만을 준 실험대조군-I은 손상후 7일에는 분절괴사된 근섬유가 대부분 형태를 알아볼 수 없는 상태로 침윤된 염증 세포와 섞여 있었고, 주위에는 산재된 정상 근섬유와 그 사이에 공포성 또는 원판형으로 변성된 근섬유가 관찰되었다. 이시기의 가장 큰 특징은 근초내부와 근속사이에서 근관의 생성을 위하여 1~2개의 큰 핵소체와, 소포형 염색질을 가지며, 호염기성인 근아세포가 도열한 모습을 관찰할 수 있었으며, 염증세포와 더불어 섬유아세포를 볼 수 있었다(Fig. 1).

근육손상후 생리식염수를 주사한 실험대조군-II에서는 7일에도 분절괴사된 근섬유들이 아직 군데 군데 보였으며, 근관의 생성은 실험대조군보다 많았다. 30일에는 손상된 근섬유가 대부분 중심핵을 가지거나, 꾸불꾸불하지만 횡문도 볼 수 있는 재생근섬유로 대

치되었다.

근육손상후 에피네프린을 주사한 군에서는 7일에는 피사 근섬유들이 구별이 불분명하게 파괴되어 있었고, 근관의 생성은 리도카인군과 비슷하였다. 15일에는 조직내 부종이 남은 부위가 아직 산재해 있었으며, 30일에 근관의 수는 많이 감소하면서 재생근섬유가 많이 관찰되었으며, 그 사이로 염증 세포의 침윤이 아직 남아 있었다.

근육손상후 혼합주사한 군에서는 일부 시야에서는 근관의 생성을 위한 근아세포의 결집이 관찰되었으며 그 주변에는 섬유아세포가 많이 관찰되었다.

2. 조직화학적 관찰

근육 손상만을 준 실험대조군-I은 1~3일에 조직

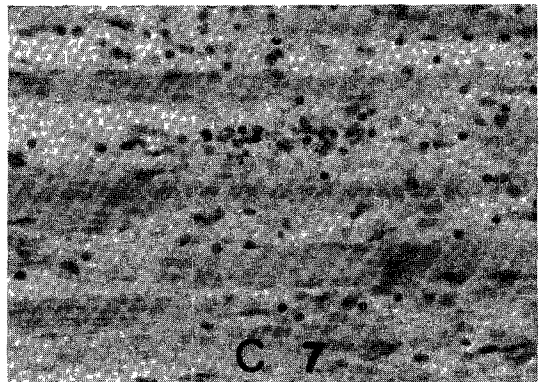


Fig. 1. 근육손상만 준후 7일의 장딴지근. 근초내부와 근속사이에 1-2개의 큰 핵소체와 소포형 염색질을 가지며, 호염기성인 근아세포가 도열하여 근관을 생성한 모양이 보임(H-E, X400).

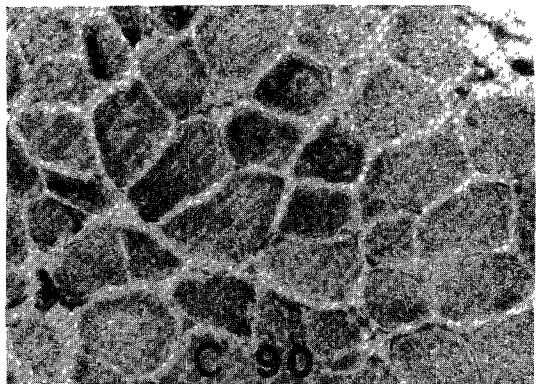


Fig. 2. 근육손상만 준후 90일의 장딴지근. NADH-TR 활성도가 많이 회복되었으며, 근세섬유간망은 그물상을 보임(NADH-TR, X400).

화학적 A, B 및 C형의 모든 근섬유가 파열되었고 이들 중 심하게 손상받은 근섬유에서는 근초 밖으로 과립형의 근세섬유간망이 유출된 것이 관찰되었다. 90일에는 근섬유들이 비교적 정상모습을 보였고, 근세섬유간망은 그물상으로 회복되었으며, NADH-TR 활성도도 많이 회복되었다(Fig. 2).

근육손상후 리도카인을 주사한 군에서는 1일에서 NADH-TR 활성도가 실험대조군에 비해 더욱 감소되었으며, 많은 근섬유들이 과립상을 보이기 시작하였고, 특히 A형 근섬유가 가장 심한 경향을 보였다. 90일에는 다양한 크기로 활성도가 많이 회복되었고 대부분 그물상을 보였으나, 일부의 A, B형 근섬유에서는 좀먹은 모양이 관찰되었다(Fig. 3).

근육손상후 에피네프린을 주사한 군에서는 15일에는 C형 근섬유가 상대적으로 많이 관찰되었고, 작은 크기의 근섬유들에서도 그물상을 보이기 시작하였다.

근육손상후 혼합주사한 군에서는 30일에 재생근섬

유들은 다른 모든 군보다 크기가 더 작으며 다양하였으며, C형에 가까운 섬유들은 그물상을 보이는 반면 B형에 가까운 섬유들은 과립상이 많이 남아 전체적으로는 더욱 지지분한 형태를 보였다. 90일에는 주로 B, C형에 가까운 근섬유가 많이 보였으며, 대부분 근섬유가 내부구조가 파괴된 좀먹은 양상을 보였고 근섬유가 분리된 모습이 산재하였다(Fig. 4).

3. 조직계측학적 관찰

1) 근섬유의 재생

1~3일째는 모든 군에서 근관을 볼 수 없었으나, 7일째부터는 모든 군에서 근관이 관찰되었다. 모든 실험군은 실험대조군에 비해 많은 수의 근관을 보였고 이중 근육손상후 혼합주사한 군에서 가장 많았다($p < 0.05$). 15일째는 근관의 수가 모든 군에서 감소하였으며, 90일째는 모든 군에서 거의 보이지 않았다(Table 1).

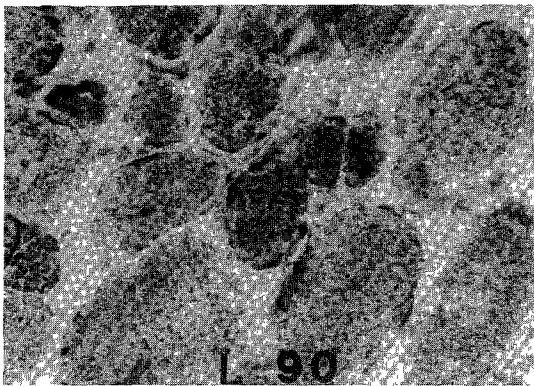


Fig. 3. 근육손상 및 lidocaine 주사후 90일의 장딴지근. 활성도가 많이 회복되었으며, 일부의 A, B형 근섬유에서는 좀먹은 모양이 관찰됨(NADH-TR, $\times 400$).



Fig. 4. 근육손상 및 lidocaine과 epinephrine의 혼합주사후 90일의 장딴지근. 대부분의 근섬유가 내부구조가 파괴된 좀먹은 양상을 보이며, 근섬유의 분리도 관찰됨(NADH-TR, $\times 400$).

Table 1. 각 실험군의 시간 경과에 따른 근관의 생성 강도(100배율 광학현미경 시야에서의 근관수)

	1일 (N=10)	3일 (N=10)	7일 (N=10)	15일 (N=10)	30일 (N=10)	90일 (N=10)
실험대조군-I	0 \pm 0.00	0 \pm 0.00	22 \pm 1.2	4 \pm 1.7	2 \pm 1.7	0 \pm 0.00
실험대조군-II	0 \pm 0.00	0 \pm 0.00	20 \pm 1.4	8 \pm 3.0	2 \pm 0.8	0 \pm 0.00
리도카인 주사군	0 \pm 0.00	0 \pm 0.00	37 \pm 3.6*	7 \pm 2.4	5 \pm 1.5	0 \pm 0.00
에피네프린 주사군	0 \pm 0.00	0 \pm 0.00	30 \pm 1.8*	8 \pm 2.1	3 \pm 0.6	0 \pm 0.00
혼합 주사군	0 \pm 0.00	0 \pm 0.00	46 \pm 2.7	19 \pm 2.6**	7 \pm 0.7	0 \pm 0.00

근관의 수는 평균 \pm 표준편차로 나타냄. N은 실험동물의 수를 나타냄.

* : 실험대조군과 비교하여 통계적으로 유의하였음($p < 0.05$).

** : 실험대조군, 리도카인군 및 에피네프린군과 비교하여 통계적으로 유의하였음($p < 0.05$).

Table 2. 각 실험군의 근섬유형별 평균 횡단면적

날짜	섬유형	정상군	실험대조군	리도카인	에피네프린	혼합주사
30일	A형	3439± 67.1	2256± 52.2	1560± 88.1*	1730± 51.0*	522± 46.1*
		(100.0)	(65.6)	(45.1)	(50.3)	(15.2)
			「100.0」	「69.1」	「76.6」	「23.1」
	B형	2154± 49.8	1534± 48.5	1482± 71.0	734± 86.6*	605± 53.4*
		(100.0)	(71.2)	(68.8)	(34.1)	(28.1)
			「100.0」	「96.6」	「47.8」	「39.4」
C형	1228± 46.2	949± 35.5	912± 63.7	952± 60.4	362± 16.7*	
	(100.0)	(77.3)	(74.3)	(77.5)	(29.5)	
		「100.0」	「96.1」	「100.3」	「38.1」	
90일	A형	3439± 67.1	2617± 59.4	2569± 64.3	2600± 78.6	1210± 61.7*
		(100.0)	(76.1)	(74.7)	(75.6)	(35.2)
			「100.0」	「98.1」	「99.3」	「46.2」
	B형	2154± 49.8	1774± 30.3	1682± 28.5	1398± 80.1*	1101± 37.5*
		(100.0)	(82.4)	(78.1)	(64.9)	(51.1)
			「100.0」	「94.7」	「78.7」	「62.0」
C형	1228± 46.2	1028± 61.8	994± 40.9	1016± 19.9	705± 40.3*	
	(100.0)	(83.7)	(80.9)	(82.7)	(57.4)	
		「100.0」	「96.6」	「98.8」	「68.5」	

2) 근섬유형에 따른 횡단면적

근육손상만을 준 실험대조군은 30일에서 모든 근섬유형의 위축을 보였으며 (65.6~77.3%), 90일에도 정상으로 회복되지 못하였다(76.1~83.7%). 실험대조군에 비해, 근육손상후 리도카인을 주사한 군은 30일에서 A형 섬유가 더 위축되었으며, 90일에는 각 근섬유형별로 차이가 없었다. 실험대조군과 비교하여 근육손상후 에피네프린을 주사한 군은 30일에서 A 및 B형 섬유의 위축이 있었으며, 90일에도 B형 섬유는 상대적으로 위축이 심하였다. 근육손상후 혼합주사한 군에서는 30일(15.2~29.5%), 90일(35.2~57.4%) 모두에서, 모든 형의 근섬유의 위축이 가장 심하였다 (Table 2).

고 찰

성숙한 골격근이 급성 물리적 손상을 받으면 근섬유의 변성과 재생, 그리고 결체반흔조직 형성의 과정을 거치며¹³⁾⁸⁾⁹⁾¹⁴⁾, 이 과정에서는 여러 외적 인자가 영향을 미칠 수 있다.

정상 골격근에 국소적 물리적 손상을 가한 후 이의 회복에 대한 외적인자의 영향을 비교하기 위해서는 실험적으로 가해지는 충격이 일정해야 한다. 일정

무게의 추를 같은 높이에서 떨어뜨려 동일한 손상을 유발시키는 Allen²⁾의 Drop-Weight 방법은 중력을 이용하므로 간단하면서도 비교적 오차 없이 실험이 가능한 전통적 방법으로서, 본 실험에서는 45.9gm의 추를 1m 높이에서 떨어뜨려 Jarvinen 및 Sorvari¹¹⁾의 실험과 물리화적으로 같은 충격량으로 근육손상을 유발하였다.

골격근 재생의 생체내(in vivo) 실험적 모델은 근섬유에 국소적 손상을 주고, 손상된 근섬유의 양단에는 정상 근섬유 부위가 남게 한 경우 관찰이 용이하다¹³⁾. 실험적인 국소 손상부위에서 일어나는 변화는, 먼저 손상된 근섬유가 수축되고, 손상된 근섬유의 분절이 괴사되며, 다음은 단핵구가 이 부위에 침투되어 대식세포로 변하면서 왕성한 식작용을 하여 세포질을 제거한다고 하였다. 이때, 처음의 손상에서 근내막이 보전된 경우는 단핵구가 침투하면서도 근내막의 연속성이 유지된다고 하였다. 손상된 분절의 재생과정은 위성세포에서 근원이된 단핵세포들이 증식되어 괴사 부위에 나타나 합쳐져 근관을 이룸으로서 시작되며, 이 근관들은 양단의 정상 근섬유와 합쳐지게 된다. 생체외(in vitro) 실험에서는 근섬유의 형태학적 변화는 비슷하지만, 식작용이 관찰되지 않는다.

Carlson등⁶⁾은 원숭이의 정상 모지단의전근에 bu-pivacaine, mepivacaine 그리고 lidocaine등이 국소마취제를 epinephrine과 단독 또는 혼합으로 근육내 주사하여 주사후 35분에서 1일 사이에 근세포질이 해리되면서, 조직내에 부종이 생기고, 3~4일에는 염증세포의 침윤이 증가하면서 6~10일 사이에 아주 가늘은 조기 근관이 생성되는 모습을 관찰하였다고 하였다. 본 실험에서는 국소마취제중 가장 널리 이상에서 사용되는 lidocaine과 1 : 50000 epinephrine을 사용하였음, 근육손상만을 준 실험대조군에서 근섬유의 변성과 재생은 다른 학자들이 보고한 것과 비슷한 형태학적 변화를 관찰할 수 있었고, 또한 근육손상만을 준 실험대조군에 비해서 약제를 주사한 실험군에서는 형태학적 그리고 특히 조직계측학적으로 모두 차이가 있는 것을 관찰할 수 있었다. 팔적근의 손상후 근섬유 괴사 정도는 초기 손상의 정도와 비례하여, 본실험에서는 조직계측학적 비교를 위하여 근섬유의 괴사 정도를 정량적으로 표시하였다.

손상된 근육이 재생되는 속도는 근관의 생성 정도로 비교될 수 있으며, 근관의 출현 시기 이후에는 근관들이 근섬유로 성숙되어 근관의 수가 급속히 감소되는 현상으로 알 수 있다. Reznik¹⁵⁾과 Carlson⁵⁾은 근육 재생의 기준으로서 근아세포의 증식, 근관의 생성 그리고 새로운 근섬유의 출현을 소개하였다. Jarvinen¹⁰⁾은 손상 근조직의 회복 초기에서 근섬유 재생의 정도를 비교하기 위해 단위 면적당의 근관수를 측정하였다. 본 연구에서는 이같은 방법을 이용하여 관찰한 결과로, 실험후 7일째 근관의 수는 혼합주사군이 단독주사군보다 많았으나 15일째는 근관의 수가 단독주사군에서는 급격한 감소를 보인 반면, 혼합주사군에서는 그렇지 못하여서 혼합주사군의 재생정도가 상대적으로 떨어짐을 보였다. Carlson⁴⁾, Schick 및 Jerusalem¹⁶⁾은 회복중인 근조직이 신경계와 연결이 되지 않으면 근관의 출현 시기후 재생근섬유로의 성숙이 지연된다고 하였으며, 본 실험의 실험대조군과 실험군은 형태학적 관찰 30일에서도 밀집한 반흔조직의 근처에서는 위축된 근관이 관찰되어 물리적 충격 또는 반흔조직의 형성이 신경계에도 영향을 미친 가능성이 있다고 생각할 수 있다.

근조직의 연구에서 조직화학적 관찰은 세가지 의의를 가지고 있다. 첫째는 여러 효소반응을 이용하여 근섬유형을 구분할 수 있다는 점이며, 둘째는 특정

효소의 결핍상태 또는 특정기질의 과다상태를 진단할 수 있으며, 셋째는 보통의 조직 염색에서 관찰되지 않는 구조적 변화, 즉 중핵심, 좀먹은 모양의 근섬유 그리고 사립체 분포의 이상등을 관찰할 수 있다는 점이다. NADH-TR반응에서 근섬유의 활성도의 강도는 사립체와 근장그물을 포함한 근세섬유간망의 양과 비례한다고 한다.

조직화학적 근섬유형은 NADH-TR 반응에서 A, B 및 C형으로 분류된다. 본 연구에서 근육손상만을 준 군은 NADH-TR 활성도가 전체적으로 감소되었으나, 비교적 덜 손상받은 근섬유들은 정상외의 그물모양을 유지하고 있었고 심하게 손상된 근섬유들은 근세섬유간망이 과립상을 보이며 근초 밖으로도 과립형의 근세섬유간망의 유출된 것이 관찰되었다. 실험 90일째에는 근세섬유간망은 그물상으로 회복되었고, 조직활성도도 거의 회복되었다. 근육손상후 lidocaine을 주사한 군은 1일에서 NADH-TR 활성도가 실험대조군에 비해 더욱 감소되었으며, 많은 근섬유들이 과립상을 보이기 시작하였고, 특히 A형 근섬유가 가장 심한 경향을 보였다. 90일에는 다양한 크기로 활성도가 많이 회복되었고 대부분 그물상을 보였으나, 일부의 A, B형 근섬유에서는 좀먹은 모양이 관찰되었다. Engel등⁷⁾은 근세섬유간망이 과립상으로 나타나는 현상은 염색이 잘 안되는 부분과 진하게 염색되는 부분들 때문에 생기며 신경절단, 건절단 및 근육병증등의 여러가지 근육질환에서 나타나는 비특이성 변화라고 하였다. Wheeler¹⁸⁾는 좀먹은 듯한 모양이 근섬유의 산화효소 활성도의 소실로 근세섬유간망의 반흔성으로 불규칙하게 나타나기 때문이라고 하였다.

근육손상후 혼합주사한 군에서는 1~3일에 NADH-TR 활성도가 가장 감소되었으며, 괴사근섬유 및 모든 근섬유의 근세섬유간망이 과립상을 보였다. 30~90일에 재생근섬유들은 C형에 가까운 섬유들은 그물상을 보이는 반면 B형에 가까운 섬유들은 과립상이 많이 남아 전체적으로는 더욱 지지분한 형태를 보였고, 대부분 근섬유가 내부구조가 파괴된 좀먹은 양상을 보였다.

근섬유의 크기 변화는 단면적의 크기를 측정하여 정상 근섬유의 크기와 비교함으로써 알 수 있다. Sokoll등¹⁷⁾ 그리고 Libelius등¹²⁾은 근섬유의 위축 정도는 근섬유의 직경이나 무게 등을 측정하여 알 수 있다고 하였으나, 현재는 컴퓨터를 이용하여 직접 근섬유의

단면적을 정확하게 조사하는 방식이 여러 학자에 의해 보고되고 있다⁷⁾. 본 실험에서는 손상후 재생된 골격근의 기능에 영향을 줄 수 있는 인자로서 교원질반흔조직의 생성량의 비교와 함께 재생근섬유의 조직화학적 섬유형에 따른 위축정도를 비교하였다. 근섬유형별로 조사한 단면적의 측정 결과는, 실험 30일에서는 근육손상만을 준 군도 모든 섬유형의 위축을 보였으며 각 실험군에서는 더욱 위축된 것을 볼 수 있었다. 90일에도 근육손상만을 준 군의 단면적은 정상으로 회복되지 못하였으며, 이와 비교하여 근육손상후 lidocaine 주사군은 차이가 없었으나 epinephrine 주사군은 B형 섬유에서 그리고 혼합주사군은 A, B 및 C형의 모든 근섬유형에서 통계적으로 유의한 근위축을 보였다.

본 실험에서는 특히 회복후의 근기능에 영향을 미칠 것으로 생각되는 근섬유 위축 정도를 계속하였으며, 그 결과는 lidocaine과 epinephrine을 단독주사한 군 간에는 실험 15~30일 이후에 비교적 유의한 차이를 보이지 않았지만, 손상후 혼합주사한 군에서는 90일까지도 다른 군에 비해 유의한 차이를 보인 것으로 나타났다. 향후 근섬유의 기능에 대한 평가로는 형태학적, 조직화학적 분석뿐만 아니라 재생된 근육의 기능을 직접적으로 평가할 수 있는 생역학적 특성의 연구도 시행해야 할 과제로 생각된다.

결 론

손상된 수의근의 재생에서 근관의 형성과 근섬유형에 따른 재생 정도를 알기 위하여, 성숙한 원위의 장딴지근에 동일한 정도의 물리적 손상을 가한 후 리도카인과 에피네프린을 단독 또는 혼합주사 하였으며, 일정기간을 두고 형태학적, 조직화학적 및 조직계측학적 변화를 관찰하여 다음과 같은 결론을 얻었다.

1) 근섬유의 재생 과정에서는 7일째 모든 군에서 근관이 나타났으며, 근육손상후 혼합주사한 군, 근육손상후 리도카인 또는 에피네프린을 단독주사한 군, 근육손상만을 준 군의 순으로 근관의 생성이 많았다. 15일째 근관의 수는 모든 군에서 감소하였으며, 근육손상후 혼합주사한 군이 다른 군에 비해 근관의 수가 많았다. 근관은 모든 군에서 30일까지 관찰할 수 있었다.

2) 손상받았던 부위의 근섬유 단면적은 30일에는 근육손상만을 준 군에 비해, 근육손상후 리도카인을 주사한 군에서는 A형 섬유가, 근육손상후 에피네프린을 주사한 군에서는 A 및 B형 섬유가, 근육손상후 혼합주사한 군에서는 A, B, C형 섬유 모두가 회복이 느렸다. 90일에는 근육손상만을 준 군에 비해 근육손상후 에피네프린을 주사한 군에서 B형 섬유가 위축이 심하였으며, 근육손상후 혼합주사한 군은 A, B, C형 섬유 모두가 더욱 심한 위축을 보였다.

이상의 결과로 보면 손상을 받은 수의근섬유의 재생은 90일까지도 형태학적, 조직화학적 및 조직계측학적 변화를 보였으며 근관의 형성과 유의한 관계가 있음을 알 수 있었다.

References

- 1) Allbrook DB, Baker WC, Kirkaldy-Willis WH : *Muscle regeneration in experimental animals and in man. J Bone Joint Surg* 1966 : 48-B : 153-169
- 2) Allen AR : *Surgery of experimental lesion of spinal cord equivalent to crush injury of fracture dislocation of spinal column. JAMA* 1911 : 57 : 878-880
- 3) Betz EH, Firket H, Reznik, M : *Some aspects of muscle regeneration. Int Rev Cytol* 1966 : 19 : 203-227
- 4) Carlson BM : *Regeneration of the completely excised gastrocnemius muscle in the frog and rat from minced muscle fragments. J Morph* 1968 : 125 : 447-472
- 5) Carlson BM : *The regeneration of skeletal muscle-A review. Am J Anat* 1973 : 137 : 119-150
- 6) Carlson BM, Shepard B, Komorowski TE : *A histological study of local anesthetic-induced muscle degeneration and regeneration in the monkey. J Orthop Res* 1990 : 8 : 485-494
- 7) Engel WK : *The essentiality of histo- and cytochemical studies of skeletal muscles in the investigation of neuromuscular disease. Neurol* 1962 : 12 : 778-790
- 8) Field EJ : *Muscle regeneration and repair. In Bourn GH, eds. Structure and Function of Muscle, III. Academic Press, New York, 1960, pp139-170*
- 9) Gallucci V, Novello F, Margareth A, Aloise M : *Biochemical correlations of discontinuous muscle regeneration in the rat. Brit J exp Path* 1966 : 47 : 215-227
- 10) Jarvinen M : *Healing of a crush injury in rat striated muscle II. A histological study of the effect of early mobilization and immobilization on the repair processes.*

- Acta Path Microbiol Scand Sect* 1975 : 83 : 269-282
- 11) Jarvinen M, Sorvari T : *Healing of a crush injury in rat striated muscle I. Description and testing of a new method of inducing a standard injury to the calf muscles.* *Acta Path Microbiol Scand Sect* 1975 : 83 : 259-265
 - 12) Libelius R, Sonesson B, Stamenovic BA, Thesleff S : *Denervation like changes in skeletal muscle after treatment with a local anesthetic (Marcaine).* *J Anat* 1970 : 106 : 297-305
 - 13) Mazanet R, Armstrong CF : *The satellite cell.* In Engel AG, Banker BQ, eds. *Myology, I.* McGraw-Hill, 1986, pp285-307
 - 14) Miller WG : *Regeneration of skeletal muscle in young rabbits.* *J Path* 1934 : 38 : 145-151
 - 15) Reznik M : *Satellite cells, myoblasts and skeletal muscle regeneration.* In Mauro A, Shafiq SA, Milhorat AT, eds. *Regeneration of Skeletal Muscle and Myogenesis.* Amsterdam, *Experita Medica*, 1970, pp133-156
 - 16) Schick G, Jerusalem F : *Ultrastrukturelle Befunde in der fruhen Regenerationsphase des denervierten Rattenmuskels.* *Beitr Path* 1973 : 148 : 127-140
 - 17) Sokoll MD, Sonesson B, Thesleff S : *Denervation changes produced in an innervated skeletal muscle by long continued treatment with a local anesthetic.* *Eur J Pharmacol* 1968 : 23 : 136-145
 - 18) Wheeler SD : *Pathology of muscle and motor units.* *Phys ther* 1982 : 62 : 1809-1817