

## MDS-Spiral Coil을 이용한 뇌 동맥류의 경혈관적 치료

이화여자대학교 의과대학 방사선과학교실, 울산대학교 의과대학 진단방사선과학교실\*  
서울대학교 의과대학 진단방사선과학교실\*  
정은철 · 최혜영 · 서대철\* · 한문희\*

= Abstract =

### Endovascular Treatment of Cerebral Aneurysm with Mechanical Detachable System-Spiral Coils

Eun Chul Chung · Hae-Young Choi  
Dae Chul Suh\* · Mun Hee Han\*

*Department of Radiology, Ewha Womans University College of Medicine  
Department of Radiology, Asan Medical Center, Unviersity of Ulsan College of Medicine\*  
Department of Radiology, Seoul National University College of Medicine\**

**Objectives** : To report the experience of performing embolization procedure of aneurysms with mechanical detachable coils(MDC).

**Methods** : Two patients underwent embolization of encuryms with mechanical detachable coils. One patient who had an aneurysm in the left posterior inferior cereberllar artery(PICA) underwent the embolization procedure with one spiral coil(4mm×80mm) and another patient who had an aneurysm in the left posterior(P-comm.) communicating artery aneurysm underwent the embolization procedure with four spiral coils(three 5mm×8mm and one 3mm×80mm).

**Results** : Immediately after coil placement in the PICA, the flow of contrast in the PICA reduced significantly. It may resulted from compression of the origin of PICA by the coil-packed aneurysm. The posttreatment course was not uneventful In case of P-comm. aneursym, the last coil(3mm×80mm) which embolized in the aneurysm, escaped from the aneurysm into the left internal carotid artery. Thej retrieval of the coil in the internal carotid artery with 3F microretrieval cathter was sucesfully performed.

**Conclusion** : This preliminary experience suggests that the embolization procedure with mechanical detachable coils is a useful modality of treatment of cerebral aneurysm in case of inoperable cases.

## 서 론

과열되지 않은 동맥류나 수술적 치료가 곤란한 뇌 동맥류에서 경혈관적 치료법은 유용한 방법이다. 경혈관적 치

료법은 수술적 치료와는 달리 혈관을 통하여 풍선이나 여러가지 종류의 coil로 동맥류의 내강을 채움으로써 혈전을 유도하여 영구치료를 도모하는 방법이다.<sup>1)2)3)</sup>

혈관내로 삽입하여 동맥류를 색전시키는 데는 제거가 가능한 색전물을 사용하는 법과 제거가 불가능한 색전물

을 사용하는 법이 있다. 제거가 가능한 색전물은 영구히 색전시키기 전에 색전물의 동맥류 내에서의 위치와 크기를 판단하여 적절하지 않은 경우 반복하여 제거 또는 삽입할 수 있고 실패를 줄일 수 있으므로 선호되고 있다<sup>45,6)</sup>.

저자들은 기계적으로 유리시킬 수 있는(mechanical detachable system, MDS) coil을 이용하여 후하소뇌동맥과 후교통동맥에서 기시한 동맥류를 성공적으로 색전하였다. 이 논문에서는 저자들의 경험을 기술하고 MDS coil을 이용한 동맥류 색전술 수기와 기타 동맥류 색전의 방법, 장단점 등에 대하여 고찰하였다.

## 재료 및 방법

첫번째 환자는 55세 남자환자로서 좌측 후하소뇌동맥의 기시부에 발생한 4mm 직경의 소낭성 동맥류 파열에 의한

지주막하출혈로 입원하였는데 환자가 수술을 거부하여 중재적 시술을 위하여 방사선과로 의뢰되었다. 의뢰당시 환자의 의식은 명료하였고, 지각 및 운동신경의 장애는 없었으며 뇌신경의 장애도 찾을 수 없었다. 4×80mm spiral coil 1개를 MDS(Mechanical Detachable System, Balt Extrusion, Montmorency, France)를 이용하여 MAG 3F/2F 미세도관(Balt Extrusion, Montmorency, France)을 통하여 동맥류의 내강에 삽입하였다. 끝에 두 개의 방사선 불투과성 표지를 가진 미세도관을 시작하기 전에 증기로 약간 구부러 삽입이 용이하도록 만들었다. Coil은 동맥류내에서 원형으로 여러번 꼬이도록 투시하에서 관찰하며 미세도관내에서 밀고 당기기를 거듭하였다. 완전히 동맥류의 내강을 채운 것을 확인한 후 디지털감산 촬영장치로 촬영하여 조영제가 동맥류내로 유입이 되지 않는 것을 확인하고 동맥류의 경부에서 coil을 MDS 미세

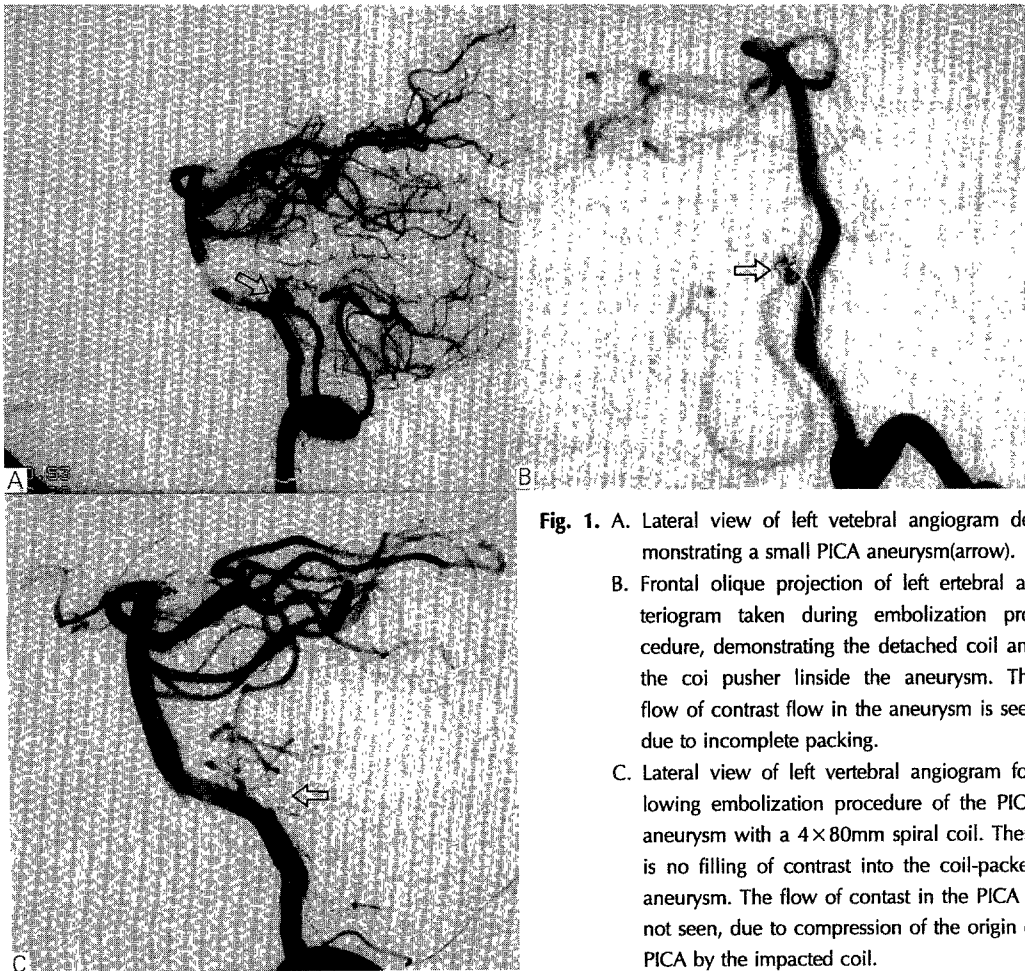


Fig. 1. A. Lateral view of left vertebral angiogram demonstrating a small PICA aneurysm (arrow).  
 B. Frontal oblique projection of left vertebral arteriogram taken during embolization procedure, demonstrating the detached coil and the coil pusher inside the aneurysm. The flow of contrast in the aneurysm is seen due to incomplete packing.  
 C. Lateral view of left vertebral angiogram following embolization procedure of the PICA aneurysm with a 4×80mm spiral coil. There is no filling of contrast into the coil-packed aneurysm. The flow of contrast in the PICA is not seen, due to compression of the origin of PICA by the impacted coil.

도관내의 유도 철사에서 떨어져 나가도록 하였다(Fig. 1).

두번째 증례는 58세 남자환자로서 간경화증으로 입원하여 두통에 대한 검사의 일환으로 시행한 MR상 우연히 후교통동맥의 동맥류를 발견하였다. MR 혈관촬영술과 뇌혈관촬영상 후교통동맥에 5×13mm 크기의 기다랗게 생긴 동맥류가 확인되었다. 파열되지 않은 동맥류이나 환자의 나이가 많아 차후 출혈의 위험이 있고 간경변증으로 수술이 불가능하므로 중재적 시술을 위하여 방사선과로 의뢰되었다. 두차례에 걸친 동맥류색전이 실패하여 세번째로 색전술을 시행하였다. 상기환자와 같은 방법으로 5×80mm coil 3개를 투시하에서 동맥류내에서 원형을 만들도록 동맥류의 원위부에서 부터 하나씩 삽입하였다. 디지털감산 혈관촬영술상 동맥류내로 약간의 조영제가 유입됨으로 3×80mm coil 한개를 더 동맥류의 경부 바로 안쪽에 삽입하고 MDS 미세도관내의 유도철사에서 떨어지도록 하였다(Fig. 2).

## 결 과

첫번째 55세 남자환자는 coil 색전 후 시행한 혈관조영술에서 후하소뇌동맥의 기시부가 coil에 의해 눌러서 혈류

가 감소한 소견을 보였으므로 혈압을 올리고 혈관확장제(Nimedifin)를 투여하였다. 환자는 시술 중 Heparin sodium을 3000U 주입하였고 시술 후 protthombin time이 40%가 되도록 항응고제로 유지하였다. 3주후 추적 뇌혈관촬영상 동맥류로 조영제의 유입이 없었으므로 후하소뇌동맥의 혈류도 잘 유지 되었으며 6개월이 지난 지금까지 이상없이 지내고 있다.

두번째 58세 남자 환자는 3×80mm coil을 동맥류내로 삽입하고 MDS 미세도관 내에서 유도철사로 부터 제거하는 순간 coil의 끝 부분이 동맥류의 경부에서 내경동맥으로 돌출된 것이 관찰되었다. 이 경우 coil이 혈류에 의하여 점차 동맥류 바깥으로 돌출하여 시간이 경과하면 내경동맥이 분지를 막고 뇌경색을 초래할 가능성이 있으므로 제거하기로 결정하였다. 90도 각도로 굽은 3F Curved-Microsnare catheter(Microvena, USA)를 coil이 돌출한 부위보다 더 원위부의 내경동맥에 위치시킨 후 고리를 크게 만들어 천천히 후교통동맥의 기시부로 당겨서 돌출된 coil이 고리내로 들어 오도록 하였다. Coil의 한 쪽 끝이 고리에 걸리면 고리를 단단히 당겨 coil이 빠져 나가지 않도록 한 후 동맥 밖으로 제거하였다. 제거 도중 coil의 일부가 절단되어 동맥류에서부터 후교통동맥 기시부 직하

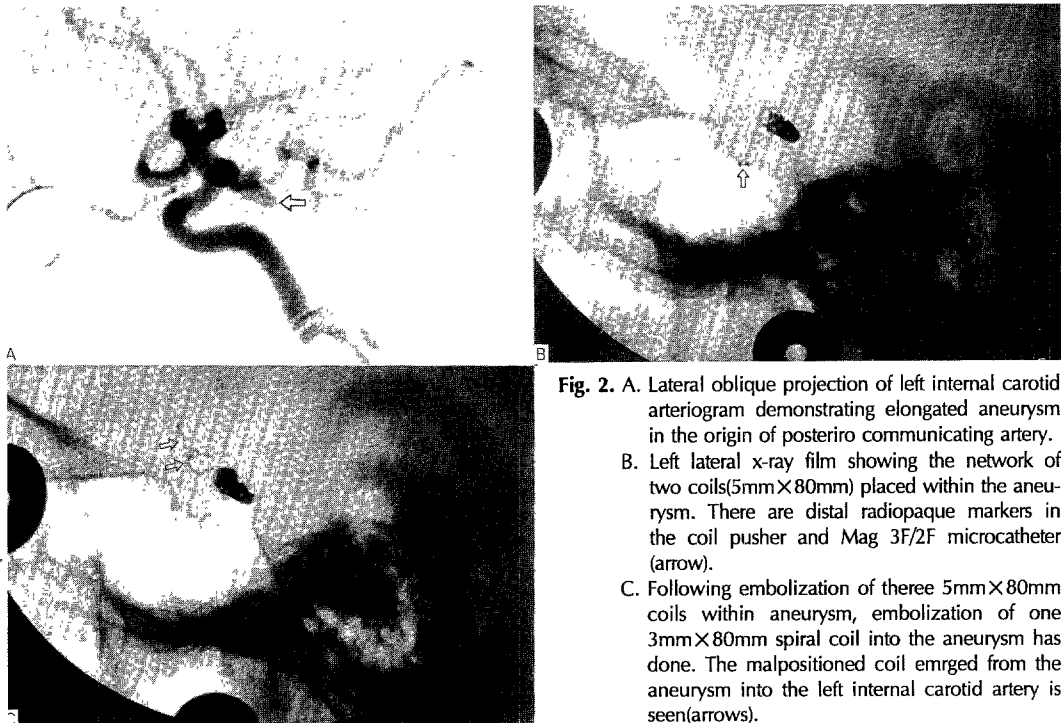


Fig. 2. A. Lateral oblique projection of left internal carotid arteriogram demonstrating elongated aneurysm in the origin of posterio communicating artery. B. Left lateral x-ray film showing the network of two coils(5mm×80mm) placed within the aneurysm. There are distal radiopaque markers in the coil pusher and Mag 3F/2F microcatheter (arrow). C. Following embolization of theree 5mm×80mm coils within aneurysm, embolization of one 3mm×80mm spiral coil into the aneurysm has done. The malpositioned coil emrged from the aneurysm into the left internal carotid artery is seen(arrows).

방의 내경동맥으로 일부 걸쳐 있었으나 혈관조영술상 내경동맥의 혈류가 제대로 유지되고 돌출된 coil의 끝도 혈관벽에 부착되어 움직이지 않으므로 점차 혈관벽에서 내피화 될 것으로 판단하고 시술을 중지하였다. 시술후 환자는 이상 소견없이 외래에서 관찰중이다.

## 고 안

점 낚은 통계이긴 하지만 미국의 경우, 인구의 2%가 뇌동맥류를 가지고 있고 일년에 25,000례의 동맥류 파열 환자가 발생한다고 한다<sup>7)</sup>. 해부학적으로 어려운 부위에 발생한 큰 동맥류의 수술시 이환율과 사망율은 약 16%에서 38%까지로 보고되고 있다<sup>89)</sup>. 혈관질환, 특히 뇌동맥류를 경혈관적으로 치료하는 것은 수술보다 덜 침습적이며 환자를 의식이 명료한 상태에서 시술할 수 있어 환자의 상태를 관찰할 수 있고 시술 후 입원기간을 줄일 수 있어 매우 유용한 치료법이다. 시술의 대상이 되는 경우는 파열되지 않은 동맥류, 수술이 실패한 경우, 환자의 전신상태가 수술에 적절치 않아 수술이 불가능 한 경우, 해부학적 구조상 수술적 접근이 어려운 부위, 수술후 동맥류가 재발한 경우 등이다<sup>10)11)</sup>.

뇌동맥류의 경피경혈관적 중재적 치료법은 초기에는 주로 풍선을 이용하여 주요 섭식동맥의 영구폐색을 시행하였다<sup>12)13)</sup>. 이것은 수술적으로 동맥류를 직접 잡아매는 것보다는 부작용이 적고 입원기간을 단축시키며 시술도 훨씬 간편한 방법이지만, 풍선으로 섭식동맥을 폐색시키기 전에 시행하는 폐색검사(occlusion test)상 뇌기능의 장애가 나타나는 환자에서는 시행이 어렵고, 폐색검사는 정상이라고 하더라도 풍선을 섭식동맥을 폐색시킨 후 예상치 아니한 뇌경색이나 뇌기능 장애가 생기는 수도 있고, 4~6개월 후 폐색된 풍선이 줄어 들면서 동맥류가 재발되는 등의 단점이 있어 현재는 사용되지 않는다. 다음으로 풍선을 직접 미세도관을 통하여 동맥류에 영구히 채워 넣어 동맥류의 혈전을 유도하고 동맥류로 유입되는 혈류를 차단하는 방법이 사용되었는데<sup>5)14)15)</sup>, 풍선을 부풀려 동맥류내에서 조정되는 동안 동맥류벽이 압력에 의해 파열될 수가 있다. 특히 동맥류 파열이 최근에 있었던 경우에는 더욱 그 빈도가 높다. 그 밖에도 풍선의 이동과 파열, 동맥류내로 풍선이 삽입되지 않는 등의 여러가지 단점이 있다<sup>26)</sup>. 1990년대에 들어 디지털감산촬영기의 발전과 미

세도자관, 유도철사의 개발로 미세 coil을 동맥류내 직접 삽입하여 혈류를 차단하는 방법이 널리 사용되게 되었다<sup>4)</sup>. 여기에는 일단 삽입후에는 제거가 불가능한 통상적인 coil(non-detachable conventional coil)을 사용하는 방법과 삽입후 coil의 모양과 위치를 파악한 후 여의치 않으면 제거하고 다시 시술할 수 있는 방법(detachable coil)이 있다. 전자는 텅스텐 coil이나 백금(platinum) coil을 동맥류의 크기와 용량에 맞게 잘라서 미세도관을 통하여 동맥류의 내강에 채워 넣는 것인데 뇌혈관 이외의 복부나 하지혈관의 동맥류, 가상동맥류, 동정맥기혈, 동정맥루등에서 널리 사용되는 방법이다<sup>16)17)</sup>. 이 방법은 동맥류의 용적과 크기를 잘못 측정하여 용량을 초과하는 coil이 삽입되면 coil이 동맥류의 경부에서 빠져나와 원위부 뇌동맥의 폐색을 초래하게 되는 중대한 단점이 있다.

이러한 여러가지 방법의 단점을 일거에 해소시키는 치료법이 detachable coil을 이용한 색전술로서 conventional coil system에서 불가능하였던 coil의 제거와 삽입이 가능하고 사용법이 단순하며 폭넓은 안정성을 보이므로 널리 사용되고 있다. 1991년 Guglielmi등은 미세 coil을 유도철사의 끝에 용접시켜 일체화하고 이를 동맥류에 삽입한 다음, 약한 전류를 유도철사에 방류하여 온도가 올라가면 coil의 접합부가 용해되어 coil이 동맥류내에 색전되는 전기유리성 coil(electrically detachable coil, EDC)을 개발하였다<sup>6)10)</sup>. 이 방법은 detachable system의 효시로 가장 안전한 방법으로 알려져 있으며 유전하를 띤 혈액과 양전하의 coil의 양극성으로 인해 색전이 가속되는 장점이 있다<sup>18)19)</sup>. 그러나 Stainless core wire의 coil pusher segment가 용해되는데 약 4~12분 정도가 걸리는 것이 단점이다. Coil의 탄력성이 좋으므로 만일 섭식동맥 내에서 잘못 분리되면 동맥의 폐색이 일어날 수도 있다<sup>20)</sup>. Coil의 용접부위가 용융된 후 그 부스러기가 뇌혈관에 남게 되므로 이의 유해성 여부를 가리기 위해 최근까지 미국 식품의약국(Food and Drug Administration, FDA)의 심의를 받아오던 중 마침내 통과되어 임상에 사용되게 되었다.

Mechanical detachable coil(MDC)은 EDC즉 Guglielmi coil과 달리 coil이 즉시 분리 유리되며 코일의 탄력성이 EDC에 비해 약간 떨어지므로 섭식동맥에 유출되더라도 혈관벽을 따라서 내피화되는 경향이 있어 폐색이 잘 일어나지 않는다. Pusher wire에 coil을 걸치는 것이

어렵고 pusher end의 coil locking system이 완벽하지 않아 시술중 조기분리되거나 너무 늦게 분리되어 원하지 않는 곳에 coil이 폐색되는 경우가 종종있다. 이런 경우에는 3F micro retrieval catheter로 혈관으로 유리된 coil을 포착하여 배출하여야 한다. MDC에는 microcatheter의 원위부에 두개의 radiopaque marker가 있어 pusher의 radiopaque marker와 그 점이 일치하면 coil이 배출된 것으로 간주하여 pusher를 제거하도록 고안되어 있다. Pusher와 coil끝의 ball사이의 작은 공간에 혈액성분이 끼어 들게 되면 coil의 유출이 어렵게 되어 문제의 발생소지가 있으므로 몇차례 사용후에는 Heparin으로 세척하는 것이 바람직하다. MDS coil은 사용이 간편하기는 하지만 EDS에 비하여 coil을 pushe에 부착하는 것과 동맥류내로 유리시키거나 체외로 제거하는 것이 좀 더 어렵다. 몇차례 사용하게 되면 Pusher의 끝이 분리가 되어 coil이 미세도관내에서 조기 유리되는 경우도 있다.

이러한 점에서 보면 EDS coil이 동맥류의 경혈관적치료에 가장 적합하다. 조만간 우리나라에서도 사용할 수 있게 된다면 Guglielmi coil을 사용한 색전술은 간편하며 안전성이 뛰어나므로 뇌 동맥류의 치료에 새로운 지평을 열게 될 것으로 기대된다.

## 요 약

수술적 치료가 적용되지 않았거나 수술적 접근이 어려웠던 2례의 동맥류환자에서 MDS coil을 이용하여 경혈관적 색전을 시행하였다. 후하소동맥의 동맥류의 경우는 4×80mm coil 한개를 색전한 후 후하소뇌동맥의 혈류가 일시적으로 감소하였으나 추적검사상 이상소견없이 완전한 색전을 보였다. 후교통동맥류의 예에서는 5×80mm coil세개를 성공적으로 삽입하고 3×8mm coil을 추가로 삽입하였을 때 coil의 일부가 동맥류의 경부에서 내경동맥으로 빠져 나왔다. Curved microsnares catheter를 이용하여 일부를 제거하고 일부는 동맥류와 내경동맥에 걸쳐 있었다. 색전직후의 동맥조영검사상 동맥류는 성공적으로 색전되었으며 동맥조영검사상 내경동맥을 폐색하지 않으므로 시술을 중지하였다.

뇌의 동맥류환자에서 수술이 불가능하거나 수술적 접근이 어려운 경우, 수술후 동맥류가 재발한 경우 또는 파열되지 않은 동맥류 등에서 MDS coil을 이용한 경혈관적 색전술은 시술을 대처할 수 있는 유용한 치료법이다.

## References

- 1) Konoshita A, Ito M, Skakaguchi T, Yamada K, Akizuki S, Taneda M, Hayakawa T : *Mechanical detachable coil as a therapeutic alternative for cerebral aneurysm Neurological research 1994 : 16 : 476*
- 2) Hieshima CB, Higashida RT, Wapenski J : *Intravascular balloon embolization of large midbasilar aneurysms : Case report. J Neurosurgery 1987 : 66 : 124-127*
- 3) Higashida RT, Halbach VV, Barnunwell SI, Hieshima GB : *Treatment of intracranial aneurysms with preservation of the parent vessel : results of percutaneous balloon embolization in 84 patients. AJNR 1990 : 11 : 633-640*
- 4) Marks MP, Chee H, Liddel RP, Steinberg GK, Panahian N, Lane Barton : *A mechanical detachable coil for the treatment of aneurysm and occlusion of blood vessel, AJNR 1994 : 15 : 821-8227*
- 5) Higashida RT, Halbach VV, Barnunwell SI, Hieshima GB : *Intracranial aneurysms : interventional neurovascular treatment with detachable balloons = results in 215 cases. Radiology 1991 : 178 : 663-670*
- 6) Guglielmi G, Vinuela F, Sepetda I, Macellari V : *Electrothrombosis of saccular aneurysm via endovascular approach. Part 1 : Electrochemical basis, technique and experimental results. J Neurosurg 1991 : 75 : 1-7*
- 7) Wier B : *Intracranial aneurysms and subarachnoid hemorrhage : an overview, in Wilkins RH, Regachary SS(eds) : Neurosurgery, New York, McGraw-Hill, 1985 : 2 : 1308-1329*
- 8) Drake CG : *Giant intracranial aneurysm : experience with surgical treatment in 174 patients. Clinical Neurosurg 1979 : 26 : 12-15*
- 9) Onuma T, Suzuki J : *Surgical treatment of giant intracranial aneurysms J Neurosurg 1979 : 51 : 33-36*
- 10) Guglielmi G, Vinuela F, Dion J, Duckwiler G : *Electrothrombosis of saccular aneurysm via endovascular approach. Part 2 : Preliminary clinical experience. J Neurosurg 1991 : 75 : 8-14*
- 11) Lane B, Marks M : *Coil embolization of an acutely ruptures saccular aneurysm. AJNR 1991 : 12 : 1067-1969*
- 12) Hodes JE, Aymard A, Gobins P, Ruefenacht D, Bien S, Reinie D : *Endovascular occlusion of in-*

- tracranial vessels for curative treatment of unclippable aneurysms : report of 16 cases. J Neurosurg 1991 : 75 : 694-701*
- 13) Aymard A, Gobin P, Hodes J, Bien S, Ruefenacht D, Reizine D : *Endovascular occlusion of vertebral arteries in the treatment of unclippable vertebrobasilar aneurysms. J Neurosurg 1991 : 74 : 393-398*
  - 14) Higashida RT, Halbach VV, Cahan LD, Hieshima GB, Konishi Y : *Detachable balloon embolization therapy of posterior circulation intracranial aneurysms. J Neurosurg 1989 : 71 : 512-519*
  - 15) Hodes JE, Fox AJ, Plez DM, Peerless SJ : *Rupture of aneurysm following balloon embolization. J Neurosurgery 1990 : 72 : 567-571*
  - 16) Cascasso AE, Aymard A, Gobin YP : *Selective endovascular treatment of 71 intracranial aneurysms with platinum coils. J Neurosurg 1993 : 79 : 3-10*
  - 17) Zuckerman DA, Bocchini TP, Birnbaum EH. Massive hemorrhage in the lower gastrointestinal tract in adult : *diagnostic imaging and intervention. AJR 1993 : 161 : 703-711*
  - 18) Guglielmi G, Vinuela F, Duckwiler G : *Endovascular treatment of posterior circulation aneurysms by electrothrombosis using electrically detachable coils. Neurosurg 1992 : 31 : 591-597*
  - 19) Guglielmi G, Vinuela F, Duckwiler G, Dion J, Lylyx P, Berenstein A, et al : *Endovascular treatment of posterior circulation aneurysms by electrothrombosis using electrically detachable coils. J Neurosurg 1992 : 75 : 515-524*
  - 20) Zubillaga AF, Guglielmi G, Vinuela F, Duckwiler G : *Endovascular occlusion of intracranial aneurysms with electrically detachable coils : correlation fo aneurysm neck size and treatment results. AJNR 1994 : 15 : 814-820*