

## 피부 결절성 동맥주위염 1예

이화여자대학교 의과대학 피부과학교실  
최유원 · 최혜영 · 명기범

### Abstract

#### A Case of Cutaneous Periarthritis Nodosa

Yoo Won Choi · Hae Young Choi · Ki Bum Myung

*Department of Dermatology, College of Medicine, Ewha Womans University*

Cutaneous periarthritis nodosa is a chronic and benign vascular disease in which cutaneous lesions are predominant without visceral involvement.

We report a case of cutaneous periarthritis nodosa in a 8-year-old boy who presented tender plaque with hemorrhagic ulceration and telangiectatic patches on the inner side of the right thigh with no visceral involvement. Histologic examination showed panarteritis of small and medium-sized arteries at the dermal-subcutaneous junction.

The patient was treated with prednisolone and dapsone with a good clinical response.

### 서 론

결절성 동맥주위염(periarthritis nodosa, polyarteritis nodosa)은 소, 증동맥과 피하조직내의 동맥을 침범하는 피사성 혈관염<sup>1)2)</sup>으로, 내부 장기의 침범이 없이 피부에 국한된 병변을 보이는 경우 피부 결절성 동맥주위염(cutaneous periarthritis nodosa)<sup>3)</sup>이라 하며 재발이 흔하나 병의 경과가 양호한 것이 특징이다. 병변은 주로 하지에 피하결절이 양측성으로 나타나며 자반과 피사를 동반하며 궤양을 형성하고 궤양 주변부는 망상피반과 병변주위의 동통을 동반하는 것이 특징이다.

### 증 례

환 자 : 정○○, 남자, 8세  
초진일 : 1994년 5월 4일

주 소 : 동통성 결절을 동반한 우측 대퇴부의 발진

과거력 및 가족력 : 특기사항 없음

현병력 : 내원 1년전 우측 대퇴부에 갈색의 피부색 변화가 발생되었으나 별 치료없이 지내던 중 4개월 전부터 모세혈관확장과 동통을 동반한 결절이 발생되어 내원함

이학적 소견 : 피부소견 이외에 전신상태는 양호함  
피부소견 : 망상피반을 동반한 동통성 판이 우측 대퇴부 내측에서 촉지되었고, 그 중심부에서 출혈성 궤양이 동반되었다(Fig. 1, 2).

검사소견 : 일반 혈액검사, 일반화학검사, 뇨검사, 흉부 X선 검사 및 LE cell test, FANA 및 IgG, IgM, IgA, C3, C4는 음성이거나 정상범위였다. HBs Ag은 음성이며 HBs Ab는 양성이었다.

병리조직학적 소견 : 표피는 정상소견을 보이며, 진피내 혈관주위에 섬유소양 물질의 침착과 염증세

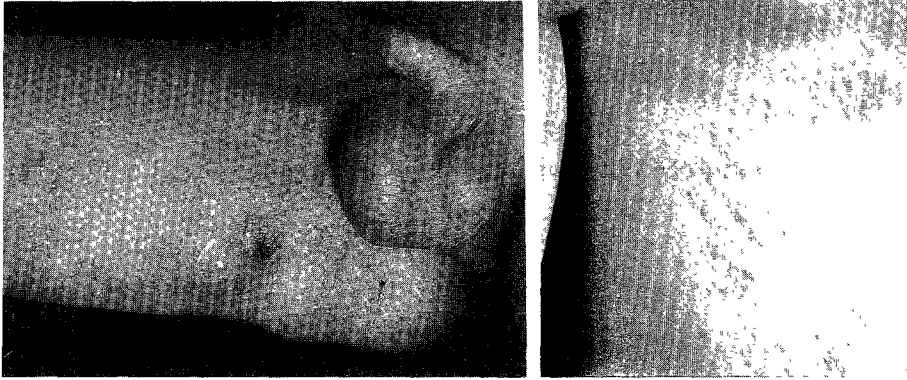


Fig. 1, 2. Tender plaque with hemorrhagic ulceration and telangiectatic patches on the inner side of the right thigh.




Fig. 3. Medium-sized dermal artery shows fibrinoid deposit with surrounding infiltration of inflammatory cells(H & E,  $\times 100$ ).

포가 침윤된 소견을 보였다(Fig. 3). 진피와 피하지방층 사이에 위치한 동맥벽은 두꺼워져 있으며 동맥벽내와 그 주위에 침윤된 세포는 주로 호중구, 호산구 및 림프구로 구성되어 있고 혈관강은 혈전증에 의해 폐색되었으며 지방층의 괴사성 변화는 없었다.

치료 및 경과 : Prednisolone을 kg당 1일 0.75mg으로 2주간, dapsone을 kg당 1일 1.25mg으로 1개월간 경구복용하여 병변의 호전을 보였다.

## 고 찰

결절성 동맥주위염(periarteritis nodosa, polyarteri-

tis nodosa)은 1866년 Kussmaul과 Maier<sup>1)</sup>에 의해 처음으로 기술되었으며, 간 및 관상혈관 정도 직경의 소, 중동맥과 피하조직내 동맥을 침범하는 괴사성 혈관염으로, 주로 40세에 발병하며 남자에게서 4배 정도 더 흔하다. 전신증상으로 고혈압, 빈맥, 부종, 체중감소가 주증후이며 간비대, 황달, 림프선 종창, 혈뇨 및 호산구 증가, 관절통, 심근 및 장 폐색증, 사구체 경화증, 말초신경염 등의 소견을 보이고 중증환자의 약 40% (25~50%)<sup>2)</sup>에서 관찰된다. 대부분 장기의 침범이 없는 경우 피부 결절성 동맥주위염(cutaneous periarteritis nodosa)이라 하며, 1958년 Ruiter<sup>3)</sup>에 의해 보고되었다. 특징적인 병변은, 피부에 국한되며 결절성 망상 청피반 궤양이며 만성적이고 재발이 흔하나 병의 경과는 양호하다.

임상적으로는<sup>4)</sup> 0.5~3.0cm 크기의 동통을 동반한 결절이 주로 하지에 발생하나 피부 어디에나 생길 수 있다. 망상청피반과 함께 불규칙한 경계를 가진 궤양이 있다면 피부 결절성 동맥주위염을 의심할 수 있다. 관절통, 관절염과 함께 근육통이 흔히 동반되며 그 밖에 신경통, 신경이상증, 발열도 관찰된다.

결절성 동맥주위염의 원인은 알려져 있지는 않지만 methamphetamine 상습 복용, 중이염, B형 간염<sup>5)</sup>, 연쇄상 구균 감염<sup>6)</sup> 및 전신성 홍반성 루푸스<sup>7)</sup>와 동반되어 발생하기도 하며 기타 유전적인 영향에 의해서도 발생한다고 한다. Diaz-Perez<sup>8)9)</sup>는 직접면역형 광검사를 통하여 IgM이나 C<sub>3</sub>가 침착됨을 보고하여

면역복합체가 병인으로 작용할 것이라고 추측하였으며, Goslen<sup>10)</sup>은 순환면역 복합체를 증명하였고, 순환 B형 간염 표면항원(circulating HBs Ag)을 함유한 면역복합체의 cryoprecipitation에 의해 유발된 예<sup>11)</sup>도 보고된 바 있다.

검사실 소견은 말초혈액의 백혈구 증가(10,000~18,000/mm<sup>3</sup>)와 적혈구 침강속도 증가를 볼 수 있으며, 그 외에 빈혈, 혈소판 증다증, 고감마글로불린혈증과 단백뇨, 혈뇨, 원주(casts)가 약 70% 환자에서 관찰된다.

진단은 조직학적 변화가 가장 중요하며 진피-피하지방층 경계부나 지방층의 소동맥 혹은 중등도 크기의 동맥, 특히 혈관의 분지 부위에 발생하는 범동맥염을 특징으로 한다. 병리조직소견은<sup>12)</sup> 병변의 진행시기에 따라 다양하나 주로 진피 혈관에 PAS 양성 섬유소양 물질이 침착되고, 혈관내피에 증식과 혈관벽의 유리질 변성이 나타나며 그 결과 혈관이 폐쇄되는데 이는 혈관내피세포에서 plasminogen 활성화와 국소부위의 과응고 반응, 섬유소성 용해의 장애 때문이라 하였다<sup>13)</sup>. 병리조직학적으로 감별해야 할 질환<sup>14)</sup>으로는 알레르기성 육아종, Wegener 육아종, 측두동맥염, 혈전성 정맥염, 과민성 혈관염이 있으며, 알레르기성 육아종과 Wegener 육아종은 육아종성 변화를 보이는 조직소견과 임상양상으로 감별이 가능하며, 측두동맥염은 병변이 측두동맥 부위에만 국한되어 발생하며 심한 두통을 나타내는 점이 다르며, 혈전성 정맥염인 경우 정맥을 침범하며 보다 미만성으로 침윤되고, 과민성 혈관염은 보다 작고 표재성의 혈관을 침범하며 염증반응이 더 심한 점으로 감별할 수 있겠다. 간혹 hematoxylin-eosin 염색상 침범된 혈관이 동맥인지 정맥인지가 구별이 쉽지 않을 수 있는데, 동맥의 경우 단면이 계란모양을 나타내며 혈관벽이 정맥보다 두껍고 elastin 염색을 통한 탄력막(elastic lamina)의 존재에 의해 동맥임을 확인할 수 있다.

치료로는<sup>9)</sup> 적정량의 부신피질호르몬제를 투여하여 호전을 보이며, 그 밖에 salicylate, sulfapyridine, nicotinic acid가 도움이 된다. Streptococcus 감염과 동반된 경우 penicillin G potassium가 효과적이며, 감염이 의심될 때는 예방적으로 미리 투여할 수도 있다. 경과가 만성적이거나 양호하며 드물게 췌장의 가성 낭종이 합병증으로 발생된 예<sup>15)</sup>도 보고된 바 있다. 본 환자

에서는 부신피질호르몬제와 소량의 dapsone 투여로 4주후 호전되었으며, 약물 투여 중지후 6개월인 현재 재발의 소견은 보이지 않는다.

## 결 론

저자들은 환자의 임상 및 검사소견, 병리조직학적 소견상 피부 결절성 동맥 주위염으로 사료되는 1예를 경험하였기에 문헌고찰과 함께 보고한다.

## References

- 1) Kussmaul A, Maier R : Ueber eine bisher noch hight beschriebene eigenihumliche arterier krankung, die mit Morbus Brightii und rapid fortschreitender allgermeiner Muskellahmung einhergeht Dt. Arch Klin. Med 1866 : 1 (1) : 484
- 2) Belisario JC : Cutaneous manifestation in polyarteritis (periarteritis) nodosa. Arch Dermatol 1960 : 82 : 526-532
- 3) Ruyter M : Theso-called cutaneous type of periarteritis nodosa. Br.J.Dermatol. 1959 : 70 : 102
- 4) Dean R, Sunil S, et al : Cutaneous Periarteritis Nodosa. Int. J. Dermatol 1990 : 29(9) : 611-615
- 5) SEan J, Jeffney S, Malcolm W : Cutaneous polyarteritis nodosa associated with hepatitis B surface antigen. J Am Acad Dermatol 1986 : 15 : 1142-1145
- 6) J David, BM Ansell P Woo : Polyarteritis nodosa associated with streptococcus. Arch Dis Child. 1993 : 69 : 685-688
- 7) 김한중, 유대현, 김성윤, 이창우 : 전신성 홍반성 루푸스에 병발된 결절성 다발 동맥염 1예 : 대한피부과학회지 1991 : 29(3)451-455
- 8) Diaz-Perez JL, Shroeter AL, Winkelmann RK : Cutaneous periarteritis nodosa, immunofluorescence studies. Arch Dermatol 1980 : 116 : 56-58
- 9) Diaz-Perez JL, Winkelmann RK : Cutaneous periarteritis nodosa. Arch Dermatol 1974 : 110-407-414
- 10) Goslen JB, Graham W, Lazanis GS : Cutaneous periarteritis nodosa, Arch Dermatol 1983 : 119-326-329
- 11) John EW, Jacqueline MJ, Donald MM : Cutaneous periarteritis nodosa. Arch Dermatol 1984 : 120 : 109-111
- 12) 황규천 · 천수일 · 장원형 : 피부 결절성 동맥주위염 1예, 대한피부과학회지 1985 : 23(5) : 714-717
- 13) Stiefler RE, Bergfield WF : Atrophie blanche. Int.

*J. Dermatol* 1982 : 21 : 1

- 14) 이원우 · 황계영 · 김덕하 · 조경수 : 피부형으로 사  
료되는 결절성 다발동맥염 1예. 대한피부과학회지  
1991 : 29(4) : 557-561

- 15) Ghosh, Sakhuja, Kathuria : *Pancreatic pseudocyst-A  
Rare Complication of Polyarteritis Nodosa-. Dig. Dis.  
Sci.* 1993 : 38(7) : 1347-1350