

해면상 혈관종의 치료

이화여자대학교 의과대학 신경외과학교실
신 규 만 · 송 준 혁

= Abstract =

Management of Cavernous Angiomas

Kyu-Mann Shin · Jun-Hyeok Song

Department of Neurosurgery, College of Medicine, Ewha Womans University

Objective : The purpose of this study is to evaluate the clinical informations(symptoms, pathophysiologic phenomena, other associated vascular malformation and outcome) in order to define the guide of the management.

Material & Methods : The authors reviewed the 54cases which were diagnosed by the high-resolution MRI and supplemented by computed tomography, from 1991 to 1996. The pathophysiologic phenomena of the CMs were classified into three groups by the finding of MRI. Surgical outcome was analysed according to the type of lesions, clinical variables, and indication of surgical management.

Results : The mean patient age was 33.2 years, and the locations of CMs are in the cerebrum in 38cases, basal ganglia/thalamus in 5cases, brain stem in 16cases, orbit in 2cases and the spinal cord in 1case. Symptomatic hemorrhage were 25patients(46%), seizure reported 16 patients(30%) and focal neurologic deficit 7(13%). Incidental cases were founded in 6 patients (11%) and their main complaints were headache. In 71% of the patients, the lesions were solitary and multiple in 29%. The 7 patients had coexisting venous angiomas. The A group had 24 patients(44%), B group 16 patients(30%) and the C group 14 patients(26%). Twenty nine patients who were asymptomatic or incidentally discovered lesions(6 patients) were treated conservatively. Twenty five patients(15 hemorrhage, 8 patients of intractable seizure and 2 patients of progressive neurologic deficits) underwent surgery.

Conclusion : This study suggest that surgical extirpation of the lesions is an effective management in accessible lesions, overt hemorrhage, medical intractable epilepsy and progressive worsening focal neurologic deficits.

KEY WORDS : Cavernous malformations · Venous angioma · Guideline of treatment.

서 론

뇌동정맥기형, 정맥기형, 모세혈관 확장증과 해면상 혈

관종과 같은 중추신경계 혈관 기형들이 존재한다는 사실은 약 100년 전부터 알려져 왔다¹⁾²⁾. 혈관종, 해면종 또는 해면상 기형으로도 불리우는 해면상 혈관종은 비교적 잘 국한된 양성 과오종으로 조직학적으로는 불규칙한 동형

(sinusoid)의 혈관통로들로 이루어져 있다. 이러한 해면상 혈관종은 중추신경계 또는 척추같은 신체 다른 부위에도 발생하는 것으로 알려져 있다. 뇌에 발생하는 경우에는 신경 실질 조직이 포함되지 않고 큰 영양동맥들이나 유출정맥들이 동반되지 않으므로 뇌동맥 조영술로는 병변이 발견되지 않는 것이 중요한 특징이다³⁾. 특히 이 병변은 뇌의 어느 부위에도 발생할 수 있고 크기도 다양하여 여러 가지의 임상 증상들을 나타내고 방사선학적 진단기법의 발달로 그 진단율이 높아짐에 따라 신경외과 및 신경과 의들에게 점차 주목을 받는 대상이 되고 있다. 그러나 아직까지도 해면성 혈관종의 자연 경과나 이에 대한 임상적 치료 방법은 정확히 정립되어 있지 않은 실정이다. 해면상 혈관종의 증상발현의 주된 기전은 이로 인한 출혈로 알려져 있으며 Robinson 등⁴⁾은 57명의 환자를 대상으로 한 연구에서 매년 출혈율이 0.7%라고 보고하였고 Curling 등⁵⁾은 매년 출혈율이 0.25% Zabranski 등⁶⁾은 가족력이 있는 환자들에서 매년 1.1%의 증상을 일으키는 출혈율을 보고한 바 있다. 즉 이러한 보고들에서 해면상혈관종은 뇌동맥기형보다 출혈율의 빈도가 낮음을 알 수 있으나⁷⁾ 이 질환으로 일단 출혈이 발생하였던 환자는 재출혈 시에는 생명이 위험하고^{8,9)}, 약으로 조절되지 않는 간질이 발생하며 특히 뇌간 등에 발생하는 경우 심각한 신경손상이 발생하는 것으로 알려져 있다. 이상의 증례들에서는 미세 수술기법으로 수술적 치료가 시행되고 있으며, 최근에는 정위적 방사선 수술 방법도 도입되고 있다¹⁰⁾.

저자들은 최근 6년간의 해면상 혈관종 54증례에 대한 임상적 치험을 통하여 수술적 치료의 적응증을 정립하고자 본 연구를 수행하였다.

환자대상 및 연구방법

1991년부터 1996년 사이의 이화의료원 목동 병원과 신촌세브란스 병원에서 치험한 해면상 혈관종 환자 54례를 대상으로 하여 다음과 같이 연구 분석 하였다.

- 1) 연령 및 성별 빈도
- 2) 발생 위치
- 3) 임상 증상
- 4) 크기, 다발성 및 가족력 동반 여부
- 5) 병리생리학적 양상

병리생리학적 양상은 Table 1과 같이 A, B와 C군으로 분류하였다.

6) 타 혈관기형과 수반 여부

7) 치료 방법의 선택과 결과

치료 방법은 각 증례에 따라 보전적 치료 혹은 수술적 치료가 선택되었으며 결과는 Table 2와 같이 분석 하였다.

결 과

1. 연령 및 성별 빈도에 대한 분석

총 54증례 중 31~40세 사이가 28증례로 가장 호발하는 연령층이다. 연령분포는 2세부터 65세까지로 평균 연령은 33.2세였다. 남자가 36증례를 보여 여자의 18증례보다 더 빈발하였다.

2. 발생 부위에 대한 분석

전두엽 18증례, 측두엽 13증례, 두정부엽 3증례, 후두엽 4증례, 뇌기저핵과 시상부, 뇌실 주변부가 5증례로 대뇌 부위가 총 43증례였으며 뇌간이 16증례, 소뇌가 2증례, 안와내에 2증례 그리고 척수신경 내에 1증례가 관찰되었다.

3. 임상 증상

출혈 25증례, 간질 16증례, 신경학적 결손이 7증례 그리고 6증례에서 증상 없이 부수적으로 발견되었다(Fig. 1).

4. 병도 다발성 및 가족력 동반에 대한 분석

환자 당 평균 1.9개였고 다발성 소유 환자 빈도는 약 29%였다. 가족력은 1증례에서만 관찰되었다.

Table 1. 병리생리학적 양상(Pathophysiologic pattern)

Type A : slow oozing of blood into surrounding brain and surrounding ring of hemosiderin and gliosis
Type B : intralesional hemorrhage and lesion expansion
Type C : gross hemorrhage beyond the lesion

Table 2. 결과(Outcome scale)

Excellent : no symptoms, seizure free, regression of hemorrhage
Good : minimal disability, well controlled seizure and static hemorrhage
Fair : moderate disability, occasional seizure and intralesional hemorrhage
Poor : major disability, intractable seizure, extralesional hemorrhage
Dismal : death, multiple recurrent hemorrhage

5. 타 혈관기형이 수반된 증례에 대한 분석

정맥성 혈관종을 수반한 환자가 7증례에서 관찰되었다 (Photo 1, 2, 3).

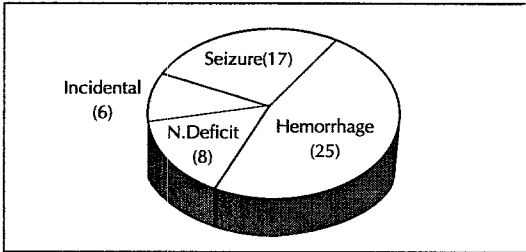


Fig. 1. Clinical presentation.

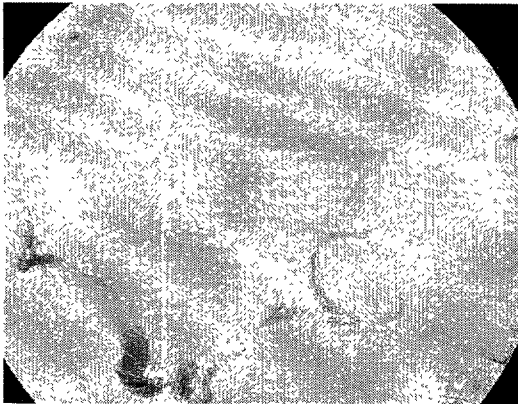


Photo 1. Conventional angiographic lateral view reveals typical radiating collection of medullary veins connecting centrally into large draining veins and terminating superficial middle cerebral veins in 14-yrs old male patient.

6. 병리 생리학적 양상

A군은 24증례, B군은 16증례, 그리고 C군은 14증례 이었다. A군의 24증례중 간질 9증례, 출혈 7증례, 신경학적 결손 증상이 3증례 있고 5증례가 부수적이며 18증례는 내과적 치료를 시행하여 신경학적 손상 환자가 1증례가 호전되지 않았으며 부수적으로 발견된 1증례는 불량한 전신 상태로 dismal상태였다. B형의 16증례중 출혈과 간질이 각각 6증례였으며, 신경학적 결손 증상이 4증례였다. 내과적 치료 및 외과적 치료 결과들은 양호하였다. C군에서도 출혈이 12증례, 간질이 1증례, 그리고 1증례에서 신경학적 손상이 관찰되었다. 수술 시행 중 10증례의 결과도 모두 양호나 결과를 얻었다.

7. 치료 방법의 선택과 결과에 대한 분석

무증상 병소, 약물로 치유되는 간질, 발생 부위가 위험 부위이며 오직 1회의 출혈 및 최소의 증상이 있으며 고령이거나 신체가 쇠약하고 다발성 해면혈관종이 존재하여 실제 증상을 일으킨 병소 결정이 어려운 29증례에서는 내과적 치료를 시행하였다. 수술적 치료의 대상은 해면 혈관종의 출혈로 재출혈 가능성이 높고 울혈이 심하여 위험도가 클 때, 발생 위치가 접근하기 쉽고 약물로 조절되지 않는 간질 및 심한 신경학적 손상증상이 있는 25증례에선 수술 현미경을 이용한 미세수술기법으로 치료하였다. 출혈성 증상이 있던 15증례의 수술 중 6증례가 좋았고 (good) 우수(excellent)하였고 이환율과 사망율은 없었다. 주소가 간질인 환자 8증례에서 2증례가 좋았고 6증례

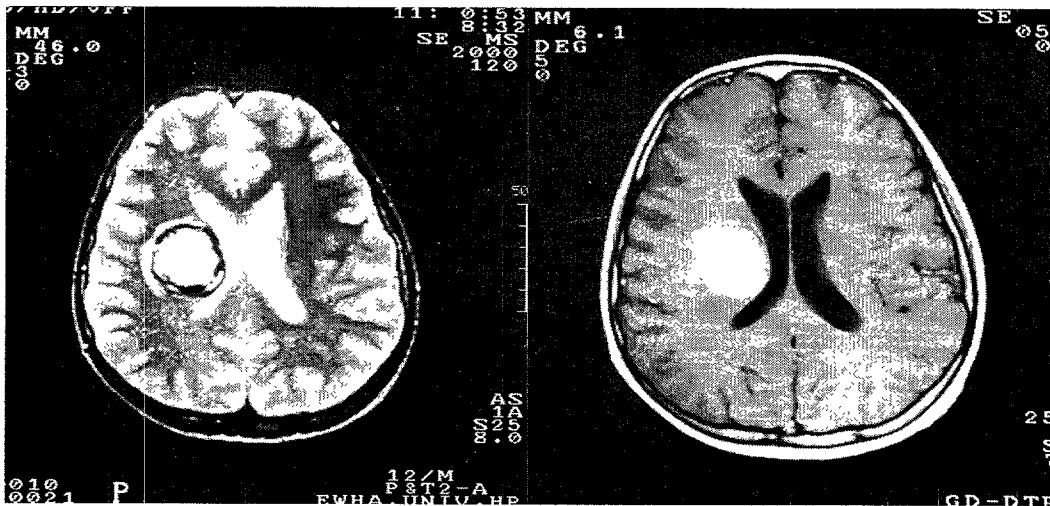


Photo 2, 3. Mulberry shaped lesion of central high intensity is seen in right paraventricular region. Peripheral low signal intensity area both on T1 and T2, suggesting hemosiderin rim.

에서 우수하였으며 역시 이환율과 사망율은 없었다. 신경학적 손상 증상이 있는 환자 2증례도 수술하여 호전되었다.

고 안

부검과 수술적 표본을 토대로 뇌결관기형의 분류는 1920년 후반 Landau, Cushing과 Bailey에 의하여 처음으로 서술되었다. Russell¹¹⁾과 Rubinstein¹²⁾, McCormick과 Boulter¹³⁾는 중추신경계의 뇌혈관 기형을 뇌동정맥기형, 모세혈관 기형(확장증), 정맥기형 그리고 해면혈관증으로 분류하였다. 뇌혈관 기형은 전인구에서 약 0.1~4.0%의 빈도를 보이며, 해면혈관증은 두개강 및 척추에 발생하는 전체 중추신경 혈관 기형중 약 8~15%의 빈도를 차지한다¹⁴⁾. 해면혈관증은 과오종의 출혈성 병소로 내피 세포와 교원질에 의하여 경계 되는 공동으로 구성되어 있으며, 평활근도 없는 상태로 공동은 여러 형태의 울혈, 혈전조직 그리고 석회와 여러 출혈 시기의 혈액을 포함하고 있다. 매우 작은 영양공급 동맥과 유출 혈관들이 있으나 고 혈류 또는 동정맥단락 등은 병소 내에 없으며 그 병소 자체의 중심부에 있는 공동들 사이에 뇌조직이 없는 것이 특징이다¹¹⁾¹⁵⁾. 잠재성 중추신경계 혈관 기형들 중에서는 해면상 혈관증의 빈도가 가장 높은 것으로 알려져 있다. 조직 해부학적으로는 완전히 공동 구조를 이루고 있는 양상은 드물고 대부분의 병소들은 층상 구조를 보인다. 일부의 해면혈관증에서는 조직 소견상 모세혈관으로 구성되어 있으므로¹⁴⁾ 출혈성 병변으로 나타난 해면상 혈관증을 조직 생검하였을 경우 미세한 혈관구조를 보이기도 한다. 최근 자기공명영상을 근거로 한 회고적 연구 결과 이전에 생각했던 것보다 해면혈관증의 빈도가 높다고 시사되고 있다. 자기공명상 도입 이전 1966년에 Berry 등¹⁶⁾과 McCormick과 Boulter¹²⁾들은 부검들과 수술 표본조사에서 각기 0.02%과 0.4%의 발생율을 발표하였다. 최근 자기공명상 도입 후 해면혈관증의 진단에 대한 감도와 특이도의 증가로 해면혈관증의 발견이 더욱 용이해졌고 다른 증상이나 무증상을 보이는 환자에서의 부수적 발견이나 유전적 발생율등을 고려하면 그 발생빈도는 과거에 보고되었던 것보다 더 높을 것으로 추산되고 있다.

현재까지 이 병변의 발병율은 0.45~0.96%¹¹⁾이며 이는 어느 연령에서 발생할 수 있으나 평균 연령은 20대에서 40대사이(평균 37세)이다⁶⁾¹⁷⁾⁴⁵⁾. 본 저자들의 연구에서도

발병 연령은 2세에서 65세까지 평균연령은 33.2세로 비슷하였다. 해면상 혈관증은 남녀에서 그 발생빈도가 비슷한 것으로 보고되고 있으나 본 연구에서는 남자에서 더 빈발하는 것으로 나타나 향후 더 많은 증례를 수집하여 이에 대한 보강과 재검토가 필요할 것으로 사료된다. 일부 학자들은 이 질환이 소아에서는 발생율이 낮다고 하나²⁹⁾³⁰⁾ 소아 환자의 빈도는 전 환자 중의 약 25%이며, 3세와 11세 때 발병율이 높은 2형 절정(peak)을 보인다²⁷⁾. 남자 환자에서 여자 환자에 비해 비교적 젊은 연령에서 발병하며, 가족적으로 발생하는 증례는 대개 다발성이며 상 염색체 우성으로 유전되고³⁾¹¹⁾⁴⁶⁾ 특히 스페인계 환자에서 많이 발생된다. 본 연구에서 해면혈관증의 수는 평균 환자당 1.9개였고 다발성 환자는 약 29%였으며 가족력은 1증례에서 관찰된 바 향후 이런 환자에서는 역학적 조사가 더 필요할 것으로 사료되었다. 본 연구에서 해면성 혈관증은 2cm미만에서 4cm이상까지 관찰되었으나 다발성의 환자에서의 평균치 산출은 어려웠다.

대개의 경우 해면상 혈관증은 크기가 다양하여 0.3cm 이하부터 9cm까지 이른다고 한다⁵⁾¹²⁾¹⁴⁾²⁸⁾³³⁾³⁶⁾⁴⁷⁾⁴⁸⁾. 이 혈관증의 발생위치는 소뇌천막상부에서 약 66%가, 소뇌천막하부에는 약 27%가 발견되어 뇌천막상부에 주로 호발하는 것으로 알려져 있으며 뇌천막하부에서 발생할 때는 뇌교와 소뇌가 호발부위이다⁴⁾¹⁴⁾³⁹⁾⁴⁷⁾⁴⁹⁾. 그의 부위로는 드물지만 소뇌-뇌교각, 송과체선, 중두개와, 해면정맥동, 시신경과 시신경교차부 등 어느 부위에서도 발생할 수 있다. 본 저자들은 안와내 2증례와 경추 부위에 1증례를 시험하였다.

Awad 등²⁰⁾과 Reguena 등⁵⁰⁾은 해면혈관증과 동반되는 선천성 혈관기형으로 정맥성기형이 가장 많은 것으로 보고하였다. 뇌동맥조영술상 해면혈관증은 잠재적이나, 정맥 기형은 비정상 정맥유출인 소위 Caput medusae의 특징적인 소견이 관찰된다. 저자들의 54증례에서도 정맥기형이 7례가 관찰되었다. 해면혈관증의 약 40%는 임상적으로 증상이 없다. 6개월 또는 2년 후에 증상을 나타내기도 한다고 보고되어 있으나 아직 충분한 자료가 부족한 실정이다. 본 저자들은 단순한 두통을 호소하는 환자 6증례에서 부수적으로 6증례의 해면혈관증을 발견하였다.

대부분 이 혈관증은 뇌천막상부의 뇌엽에 호발하므로 간질이 가장 흔한 증상이다. 보고자들마다 다르나 단순간질, 복합부분간질은 6~45%, 그리고 전신간질이 27~63%로 보고되었다³³⁾⁴⁸⁾. 특히 해면혈관증이 측두엽에 발

한 환자에서 약물불응성 간질이 빈발한다. 저자의 증례에서 간질이 발생한 16증례에서 6증례는 간질이 약물로 잘 조절되었으며, 2증례는 잘 조절되지 않았으나 수술 치료를 거부하였다. 약물 복용성 간질 9증례는 수술 현미경하의 미세수술로써 다 호전되는 결과를 얻었다. 가장 어려운 문제는 다발성 병소의 환자에서 활동성 간질발생 병소를 판정하는 것이다. 정확한 병소의 판정을 위해서는 영상화 장치, 장기화 뇌파감시 장치, 간질증 또는 간질시 양전자 방출 혹은 광전자방출 전산화 단층촬영술이 이루어져야 할 것으로 사료된다.

해면혈관종 환자에서 출혈은 초기에 미미하여 환자는 일반적으로 양호하게 신경증상이 회복된다⁴⁾²⁰⁾. 반면에 반복된 과잉 출혈시는 점차적으로 신경학적 증상이 악화되고 심한 신경손상이 잔존된다. 이러한 심한 출혈은 대개 해면혈관종이 위치한 뇌실질 조직내에 발생한다. 실제 임상적으로 심각한 출혈위험도는 소아 환자에서 더 높아 성인에서는 매년 병소당 0.7~1.1%의 출혈율을 보이거나 소아 세뇌는 36~60%의 빈도를 나타내는 것으로 보고되어 있다²⁹⁾³⁰⁾³²⁾. 또 임신부에서도 특히 출혈위험도가 높다고 한다⁴⁾³¹⁾⁵²⁾⁵⁶⁾. 저자들의 증례에서 출혈은 54증례중 25증례에서 관찰되었으며 이중 내과적 치료만을 시행한 환자 10명에서 9례는 양호한 결과를 보였으나 1증례는 입원당시부터의 심각한 신경학적 손상에서 회복되지 않았다.

해면혈관종 환자의 세번째 빈도의 임상증상은 급성 또는 점진적인 국소 신경학적 손상이다. 정확한 증상은 병소 위치와 크기에 따라 다르며 신경 손상은 일시적, 점진적, 반복적, 또는 심각한 신경학적 손상으로 고정되는 등 다양한 경과를 보인다. 임상적으로 신경손상의 빈도는 약 15.4~46.6%이다⁵⁾⁹⁾¹¹⁾²⁸⁾³¹⁾⁴⁰⁾⁴⁸⁾⁵¹⁾⁵²⁾⁵³⁾. 저자의 경우 7증례중 수술적 치료를 받은 7증례중 5증례에서는 비교적 양호한 결과를 보였다.

해면혈관종의 단순두개골상에서 현미경적 석회화 또는 큰병소의 경우 침식등의 소견이 보인다. 해면혈관종에 대한 뇌전산화 단층촬영상은 전형적으로 뚜렷하고 잘 국한된 일정한 소결정성의 병변 또는 석회화와 병렬하여 나타나는 여러 음영소를 보여주거나 낭성병소를 보인다. 특히 최근에 출혈이 발생된 환자는 혈종의 등질성 고농도가 병소위로 중첩되어 병소를 분명치 않게 하기 때문에 해면혈관종에 대한 뇌전산화단층 촬영술의 정확한 진단율은 50%이하이다³⁴⁾³⁹⁾. 해면상 혈관종의 진단에 가장 감도가 높은 방사선학적 진단방법은 자기공명촬영술로 저농도의

테두리가 에워싸는 특징적인 소견을 보이며 이는 약 80~100%의 정확도를 나타낸다⁵¹⁾. 본 연구의 해면혈관종 병리 생리학적 양태 분석에서 서서히 병소주위로 삼출증도의 출혈이 있는 A군에서 B군보다 결과가 불량한 것은 부수적으로 발견된 환자에서의 전신병세 악화가 그 원인이었으나 앞으로 더 많은 증례에서 비교연구가 있어야 할 것으로 사료된다.

단일 또는 다발성의 병소에서 소량의 출혈로 인한 두통 또는 현기증과 같은 막연한 증상이나 무증상을 보이는 환자, 다발성 및 가족적으로 우연하게 혈관종이 발견된 환자들에 대한 치료 방침은 현재까지는 확실히 정립되어 있지 않은 실정이다. 저자들은 부수적으로 발견된 무증상 환자 4증례, 간질환자 17증례중 약물로 잘 조절된 8증례, 출혈환자 25증례중 경미한 증상이나 건강이 좋지 않았던 10증례는 내과적 치료만을 시행하였다. 그리고 신경손상 증상이 동반되었으나 경미한 상태인 8증례, 출혈이 주위로 서서히 삼출되는 24례중 18증례, 병소 내로 출혈이 있으며 병소가 팽창되는 16례중 어느 부위의 병소로 증상이 출현하는지 확실히 판단 할 수 없었던 14증례에서도 내과적 치료만을 시행하였다.

최근 Mariire 등¹¹⁾은 단일 병소로 접근하기 용이한 환자라면 비록 증상이 미미하여도 계속적인 병세 관망으로 인한 정신적 피로, 반복 영상 촬영의 비용과 불편함등을 들어 수술적 치료를 지지하였으며 젊은 여성으로 임신을 기대하는 환자의 경우에서도 수술적 제거를 권하고 있다. 일반적으로 외과적 치료는 비교적 용이하게 접근할 수 있는 위치로 심한 출혈 혹은 약물로 조절이 안되는 간질이 동반되는 경우, 진행되거나 심한 국소 신경학적 증상이 있을 때 적용된다. 최근에는 또 다른 치료의 선택으로 방사선 치료가 거론되고 있으나 환자의 선호도, 시술 후 추적 관찰의 어려움 및 고액의 비용 등이 문제가 되고 있다. 본 저자들은 약 6년간 치험한 해면상 혈관종의 증례 54례중 심한 출혈이 동반되었거나 작아도 접근하기 용이했던 15증례, 간질 환자 8증례와 심한 신경학적 결손을 보였던 환자 2증례를 미세 수술법을 통하여 외과적 치료를 함으로써 이환율 및 사망율이 없는 양호한 결과를 얻었다.

결 론

1991년부터 1996년 사이에 치험한 해면상혈관종 54증례에 임상적 치료 결과를 연구분석한 결과 다음과 같은

결론을 얻었다.

1) 연령 및 성별

호발연령은 31~40세 사이로 평균 연령은 33.2세였으며 남자가 36중례, 여자가 18중례로 남성에서 호발하는 양상을 보였다.

2) 발생부위

전두엽 18중례, 측두엽 13중례, 두정부엽 3중례, 후두엽 4중례, 뇌기저핵, 시상부 및 뇌실 주변부가 5중례로 대뇌 부위가 총 43중례였으며, 뇌간 16중례, 소뇌 2중례, 안와 내 2중례 그리고 척수 신경내, 1중례였다.

3) 임상 증상과 부수적으로 발견된 증례

출혈 25중례, 간질 17중례, 신경학적 손상 8중례였으며, 4중례가 부수적으로 발견되었다.

4) 병소의 다발성

환자 당 평균 1.9개였으며 다발성 빈도는 약 29%였고 가족력은 1중례에서만 관찰되었다.

5) 타혈관 기형 질환과의 수반

7중례의 환자에서 정맥성 혈관종과 수반되었다.

6) 해면혈관종의 병리 생리적 분석

A군, B군, C군이 각각 24중례, 16중례 및 14중례이었다. A군에서는 주증상이 간질이 많았으며 B군에서는 출혈, 간질 및 신경손상의 분포가 비슷하였고 C군에서는 출혈 환자가 월등히 많았다.

7) 치료 방법의 선택

본 저자들이 치험한 54중례에서 증상이 없는 경우, 약물로 조절되는 간질, 발생부위가 해부학적으로 위험한 임계부위일때, 미미하거나 1회의 소량 출혈인 경우, 고령이거나 전신상태가 최악한 경우, 다발성 해면혈관종을 가진 환자에서 병소결정이 어려운 경우는 내과적 치료를 선택하여 양호한 결과를 얻었다. 외과적 치료의 대상으로는 병소의 접근이 용이하고 약물로 조절되지 않거나 난치성 간질 및 신경학적 손상이 위중한 증례들이 선택되었으며 미세 수술 기법으로 외과적 치료를 하여 좋은 결과를 얻었다. 본 저자들의 내과적, 외과적 적응증의 기준과 본 저자들의 결과들을 바탕으로 하여 향후 더욱 정확한 치료방침이 세워질 수 있을 것으로 기대된다.

References

1) Olivecrona H, Ladenheim J: *Congenital Arteriovenous Aneurysms of Carotid and Vertebral Ar-*

tery Systems. Berlin Springer-Ver-lag, 1957

- 2) Ressel DS, Rubinstein LJ: *Pathology of Tumours of the Nervous System, ed 5 Baltimore: Williams & Wilkins, 1989*
- 3) Greenberg MS: *Handbook of Neurosurgery. 3rd ed. Florida, Greenberg Graphics, 1994: p757-758*
- 4) Robinson JR, Awad IA, Little JR: *Natural history of the cavernous angioma. J Neurosurg 1991; 75: 709-714*
- 5) Del Curling O Jr, Keely DL Jr, Elster AD, Craven TE: *An Analysis of the natural history of cavernous angiomas. J Neurosurgery 1991; 75: 702-708*
- 6) Zabramski JM, Wascher TM, Spetzler RF, Johnson B, Golfinos J, Drayer BP, et al: *The natural history of familial cavernous malformations: results of an ongoing study. J Neurosurg 1994; 80: 422-432*
- 7) Ondra SL, Troupp H, George ED, Schwab K: *The natural history of symptomatic arteriovenous malformations of the brain: A 24-year follow-up assessment J Neurosurg 1990; 73: 387-391*
- 8) Tung H, Giannotta SI, Chandrasoma PI, Zee CS: *Recurrent intraparenchymal hemorrhages from angiographically occluded vascular malformations. J Neurosurg 1990; 73: 174-180*
- 9) Abe M: *Clinical presentations of vascular malformations of the brain stem: Comparison of angiographically positive and negative types. J Neurosurg Psychiatry 1989; 52: 167-175*
- 10) Kondziolka D, Linstord LD, Coffey RJ, Bissonette DJ, Flickinger JC: *Stereotactic radiosurgery of angiographically occult vascular malformations: indications and preliminary experience. Neurosurgery 1990; 27: 892-900*
- 11) Maraire JN, Award IA: *Intracranial Cavernous Malformations: Lesion Behavior and Management Strategies Neurosurgery 1995; 37: 591-605*
- 12) Russel D, Rubenstein L: *Tumors and hamartomas of the blood vessels, in: The Pathology of tumors of the Nervous System. London Edward Arnold ed 4, 1977: p126-145*
- 13) McCormick WF, Boulter TR: *Vascular malformations("angiomas") of the dura mater. J Neurosurg 1966; 25: 309-311*
- 14) Hsu F, Rigamonti D, Huhn SL: *Epidemiology of cavernous malformations, in Awad IA, Barrow DL(ed): Cavernous Malformations. Park Ridge, AANS,*

- 1993 : p13-23
- 15) Tomilson FH, Houser OW, Sundt TM Jr, Okazaki H and Parisi JE : *Angiographically Occult Vascular Malformations : A Correlative study of Features on Magnetic Resonance Imaging and Histological Examination. Neurosurgery* 1994 ; 34 : 792-800
 - 16) Berry R, Alpers B, White J : *The site, structure and frequency of intracranial aneurysms, angiomas and arteriovenous abnormalities, in Millikan C(ed) : Research Publications : Association for Research in Nervous and Mental Disease. Baltimore, Williams & Wilkins, 1996 : p4-72*
 - 17) Alexander E III, Loeffler JS : *Radiosurgery for intracranial vascular malformations : Techniques, results, and complications. Clin Neurosurg* 1992 ; 39 : 273-291
 - 18) Awad IA, Robinson J : *Cavernous malformation and epilepsy in Awad IA, Barrow DL(eds) : Cavernous Malformations. Park Ridge, AANS, 1993 : p49-63*
 - 19) Awad IA, Radiosurgery and venous malformations. *J Neurosurg* 1994 ; 80 : 171-173(letter)
 - 20) Awad IA, Robinson JJ, Mohanty S, Estes ML : *Mixed vascular malformations of the brain : Clinical and pathogenetic considerations. Neurosurgery* 1993 ; 33 : 179-188
 - 21) Awad IA, Robinson JR : *Comparison of the clinical presentation of symptomatic arteriovenous malformations(angiographically visualized) and occult vascular malformationa. Neurosurgery* 1993 ; 32 : 876-878(letter)
 - 22) Barrow D, Awad IA : *Conceptual overview and Management strategies, in Awad IA, Barrow D(eds) : Cavernous Malformations. Park Ridge, AANS, 1993 : p205-213*
 - 23) Barrow D, Krisht a : *Cavernous malformations and hemorrhage, in Awad IA, Barrow DL(eds) : Cavernous Malformations. Park Ridge, AANS, 1993 : p65-80*
 - 24) Barrow DL, Reisner A : *Natural history of intracranial aneurysms and vascular malformations. Cin Neurosurg* 1993 ; 40 : 3-39
 - 25) Bellotti C, Medina M, Oilverì G, Barrale S, Ettorr F : *Cystic cavernous angiomas of the posterior fossa : Report of three cases. J Neurosurg* 1985 ; 63 : 797-799
 - 26) Bergeson PS, ReKate HL, Tack ED : *Cerebral cavernous angiomas in the newborn, Clin Pediatr(Phila)* 1992 ; 31 : 435-437
 - 27) Edwards M, Baumgartner J, Wilson C : *Cavernous and other cryptic vascular malformations in the pediatric age group, in Awad IA, Barrow DL(eds) : Cavernous Malformations Park Ridge, AANS, 1993 : p163-183*
 - 28) Giombini S, Morello G : *Cavernous angiomas of the brain : Account of fourteen personal cases and review of the literature. Acta Neurochir(Wien)* 1978 ; 40 : 61-82
 - 29) Hubert P, Choux M, Houtteville JP : *Cerebral cavernomas in infants and children. 1989 ; 35 : 104-105*
 - 30) Mazza C, Scienza R, Dalla BB, Beltramello A, Bontempini L, Dapian R : *Cerebral cavernous malformations(cavernomas) in children. Neurochirurgie* 1989 ; 35 : 106-108
 - 31) Sage MR, Brophy BP, Seeneey C, Phipps S, Perrerr LV, Sandhu A, Albertyn LE : *Cavernous haemangiomas(angiomas) of the brain : Clinically significant lesions. Australas Radiol* 1993 ; 37 : 147-155
 - 32) Scott RM, Barnes P, Kupsky W, Adelman LS : *Cavernous angiomas of the central nervous system in children. J Neurosurg* 1992 ; 76 : 38-46
 - 33) Simard JM, Garcia BF, Ballinger WJ, Mickle JP, Quisling RG : *Cavernous angioma : A review of 126 collected and 12 new clinical cases. Neurosurgery* 1986 ; 18 : 162-172
 - 34) Vaquero J, Leunda G, Martinez R, Bravo G : *Cavernomas of the brain. Neurosurgery* 1983 ; 12 : 208-210
 - 35) Vaquero J, Salazar J, Martinez P, Bravo G : *Cavernomas of the central nervous system : Clinical syndromes. CT scan diagnosis, and prognosis after surgical treatment in 25 cases. Acta Neurochir(Wien)* 1987 ; 85 : 29-33
 - 36) Voigt K, Yasargil MG : *Cerebral cavernous haemangiomas or cavernomas : Incidence, pathology, localization, diagnosis, clinical features and treatment-Review of the literature and report of an unusual case. Neurochirurgia(Stutg)* 1976 ; 19 : 59-68
 - 37) Wakai S, Ueda Y, Inoh S, Nagai M : *Angiographically occlut angiomas : A report of thirteen cases with analysis of the cases documented in the literature. Neurosurgery* 1985 ; 17 : 549-556

- 38) Wascher T, Spetzler R : *Microsurgical treatment of infratentorial malformations*, in Awad IA, Barrow DL (eds) : *Cavernous Malformations*. Park Ridge, AANS, 1993 : p117-132
- 39) Weber M, Vespignani H, Bracard S, Roland J, Picard L, Barroche G, Auque J, Lepoir J : *Intracerebral cavernous angioma*. *Rev Neurol(Paris) MDN* 1989 ; 145 : 429-436
- 40) Weil SM, Tew JJ : *Surgical management of brain stem vascular malformations*. *Acta Neurochir(Wien)* 1990 ; 105 : 14-23
- 41) Wilkins RH : *Natural history of intracranial vascular malformations : A review*. *Neurosurgery* 1985 ; 16 : 421-430
- 42) Willmore L, Sypert G, Munson J, Hurd R : *Chronic focal epileptiform discharge induced by injection of iron into rat and cat cortex*. *Science* 1978 ; 200 : 1501-1503
- 43) Wilson CB : *Cryptic vascular malformations*. *Clin Neurosurg* 1992 ; 38 : 49-84
- 44) Yamasaki T, Handa H, Moritake K : *Cavernous angioma in the fourth ventricle*. *Surg Neurol* 1985 ; 23 : 249-254
- 45) Yamasaki T, Handa H, Yamashita J, Paine JT, Tashiro Y, Uno A, Ishikawa M, Asato RA : *Intracranial and orbital cavernous angiomas : A review of 30cases*. *J Neurosurg* 1986 ; 64 : 197-208
- 46) Kidd H, Cumings J : *Cerebral angiomata in an Icelandic family* *Lancet* 1947 ; 1 : 747-748
- 47) Lobato R, Perez C, Rivas J, Cordobes F : *Clinical, radiological, and pathological spectrum of angiographically occult intracranial vascular malformations*. *J Neurosurg* 1988 ; 68 : 518-531
- 48) Lonjon M, Roche JL, George B, Mourier KL, Paquis P, Lot G, Grellier P : *Intracranial cavernoma : 30 cases(in French)*. *Presse Med* 1993 ; 22 : 990-994
- 49) Rigamonti D, Drayer BP, Johnson PC, Hadley MN, Zabramski J, Spetzler RF : *The MRI appearance of cavernous malformations(angiomias)*. *J Neurosurg* 1987 ; 67 : 518-524
- 50) Requena I, Arias M, Lopez IL, Pereior I, Barba A, Alonso A, Monton E : *Cavernomas of the central nervous system : Clinical and neuroimaging manifestations in 47 patients*. *J Neurol Neurosurg Psychiatry* 1991 ; 54 : 590-594
- 51) Rigamonti D, Hadley M, Drayer B, Johnson PC, Hoenig-Rigamonti K, Knight JT, Spetzler RF : *Cerebral cavernous malformations*. *N Engl J Med* 1988 ; 319 : 343-347
- 52) Robinson J, Awad IA : *Clinical spectrum and natural course*, in Awad IA, Barrow DL(eds) : *Cavernous Malformations*. Park Ridge, AANS, 1993 : p25-36
- 53) Zimmerman RS, Spetzler RF, Lee KS, Zabramski JM, Haargraves RW : *Cavernous Malformations of the brain stem*. *1991 J Neurosurg* 1991 ; 75 : 32-39
- 54) Biondi A, Scotti G, Swalfa G, Landrnt L : *Magnetic resonances imaging of cerebral venous angiomas*. *Acta Radiol suppl* 1986 ; 369 : 79-81
- 55) Ogiluy, Heros R, Ojeman R, New P : *Angiographically occult arteriovenous malformations*. *J Neurosurg* 1988 ; 350-355
- 56) Robinson JJ, Award IA, Magdinec M, Paranaudi L : *Factors predisposing to clinical disability in patients with cavernmooy's malformations of the brain*. *Neurosurg* 1993 ; 32 : 730-735