

## 고무 장갑과 시멘트에 의한 접촉 피부염

이화여자대학교 의과대학 피부과학교실  
박혜진 · 강호정 · 함정희

= Abstract =

### A Case of Allergic Contact Dermatitis Due to Rubber Glove and Cement

Hae Jin Park · Ho Jung Kang · Jeong Hee Hahm

Department of Dermatology, College of Medicine, Ewha Womans University

The use of rubber gloves has increased in recent years. At the same time, there has been a progressive increase of the incidence of occupational and nonoccupational sensitization to rubber components. Chromate sensitivity has been reported as a very common combination in the rubber allergic building workers.

We report a case of contact dermatitis to rubber glove and cement in a 69-year-old man who presented erythematous patches with severe itching on both hands, especially on the lateral sides of fingers. On patch test, he showed positive reactions to thiuram mix, mercaptobenzothiazole, potassium dichromate and rubber glove as is.

The patient was treated with topical and systemic corticosteroid and antihistamine with a good clinical responses.

KEY WORD : Contact dermatitis · Rubber · Cement.

## 서 론

고무장갑은 여러 자극물질, 알레르겐 및 각종 세균으로부터 피부를 보호하기 위하여 흔히 사용되고 있다. 고무제품을 만드는 과정에서 첨가되는 항산화제, 경화제 및 반응촉진제 같은 물질은 흔히 접촉 피부염을 일으키며 최근 직업성 피부염의 주요한 원인으로서는 그 빈도가 점차 증가하고 있다<sup>1)2)3)4)</sup>. 이러한 직업적인 고무장갑에 의한 피부염을 가진 환자들중 건축근로자들에게서는 chromate에 대한 감작이 흔하며 이는 수부 습진의 또 다른 원인이 되고 있다<sup>2)5)</sup>.

본 저자들은 고무장갑에 대한 지연성 알레르기 반응과

이에 동반하여 시멘트 성분인 potassium dichromate에 알레르기반응을 보인 건축근로자에서의 접촉성 피부염 1예를 경험하고 문헌고찰과 함께 보고하고자 한다.

## 증 례

환 자 : 석○○, 남자, 69세.

주 소 : 소양증을 동반한 양손의 홍반성 발진 및 부종, 과거력 및 가족력 : 특기사항 없음.

현병력 : 내원 2일 전 손바닥면을 고무로 덧씌운 면장갑을 끼고 시멘트를 만진 후 심한 소양증을 동반한 홍반성 판, 수포 및 부종이 양손에 발생하여 내원하였으며 병변은 손가락의 양측면에 더 심하게 나타났다. 환자는

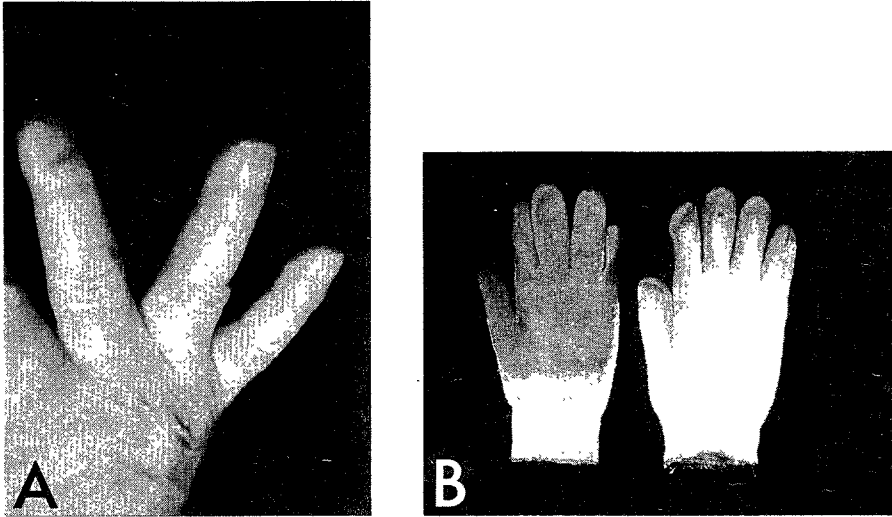


Fig. 1. A. Erythematous patches on lateral side of fingers B. Rubber-coated cotton gloves which patient used.

2년전부터 가끔씩 벽돌 쌓는 일을 해왔으며 2년전에도 고무장갑을 사용한 후 같은 증상을 보여 약국에서 치료하였다고 한다.

이학적 소견 : 피부소견 이외에 전신상태는 양호함.

피부소견 : 심한 소양증을 동반한 홍반성 판, 수포 및 부종이 양손에 있었으며 이는 손가락의 측면에서 더 심하였다(Fig. 1).

검사소견 : European standard battery를 사용하여 첩포검사를 실시하여 48시간에 thiuram mix에 3+, 96시간에 thiuram mix 3+, mercaptobenzothiazole 3+, 그리고 potassium dichromate 1+의 반응을 나타내었으며 고무장갑을 사용한 as is 첩포검사상 48시간과 96시간에 2+의 반응을 나타내었다. 그러나 1cm<sup>2</sup> 크기로 자른 고무장갑 20조각을 5cc의 생리 식염수에 30분간 담가 만든 고무 장갑 추출물(rubber glove elute)을 사용한 단자검사상에는 음성 반응을 나타내었다(Table 1)(Fig. 2).

치료 및 경과 : 부신피질호르몬의 국소도포와 경구투여 및 항히스타민제의 경구투여로 증상은 곧 호전되었으며 예방을 위해 고무장갑과 시멘트 노출을 피하도록 교육하였다.

## 고 찰

고무제품은 *Hevea brasiliensis* 나무로부터 얻어지는

Table 1. Result of patch test

	48hr	96hr
Standard series Thiuram mix	3+	3+
Mercaptobenzothiazole	-	3+
Potassium dichromate	-	1+
As is Rubber glove	2+	2+

천연 고무유액에 항산화제, 경화제 및 반응촉진제 등을 첨가하여 만들어지는 것으로<sup>4)</sup> 일상생활에서 다양한 고무제품의 사용 및 여러 유해 물질로부터 피부를 보호하는 고무장갑 사용의 증가로 감각의 위험성이 증가되고 있으며 특히 후천성 면역결핍 증후군 발생이후 의료종사자들에서 고무장갑 사용의 증가로 고무에 의한 피부염이 많이 발생되고 있다고 보고되고 있다<sup>2)3)4)</sup>.

고무에 의한 피부반응은 크게 1) 자극성 피부염, 2) 즉시형 과민반응, 3) 지연형 과민반응으로 구별할 수 있으며 즉시형 과민반응은 다시 제 1형 과민반응인 접촉 두드러기와 단백질에 의한 접촉피부염의 일종인 즉시형 접촉피부염으로 나누어 볼 수 있다<sup>3)</sup>.

자극성 피부염은 특히 아토피 피부염이 있는 환자에서 흔하며 수술용 장갑의 경우 분말에 의한 기계적 자극으로 인해 발생하기도 한다<sup>3)5)</sup>.

접촉 두드러기는 주로 라텍스(latex)에 의하며<sup>3)6)</sup> 수술장갑의 경우 장갑에 포함된 분말에 의해 발생하기도 한다<sup>3)9)</sup>. 라텍스에 포함된 알레르겐은 정확히 규명되지는 않았으나 14.5kD과 30kD의 분자량을 가지는 단백

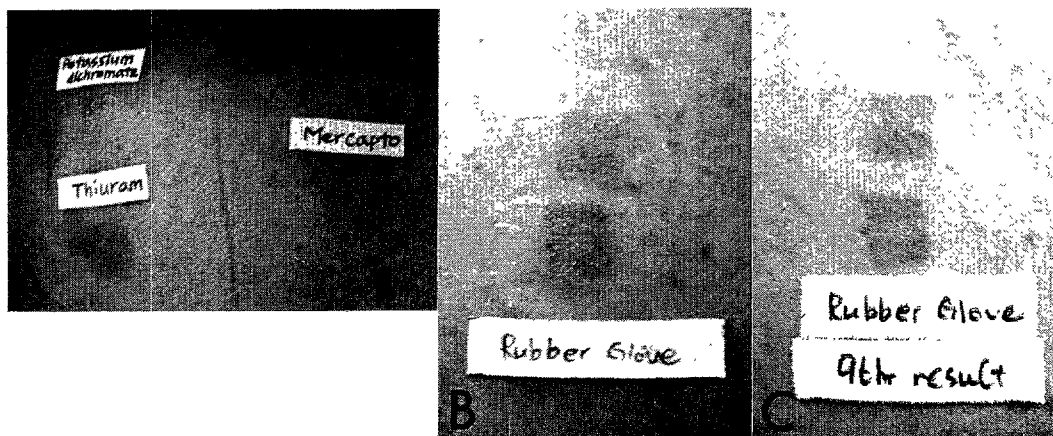


Fig. 2. Positive patch test reactions A. to potassium dichromate, thiuram mix, and mercaptobenzothiazole in 96hr B. to rubber glove as is test in 48hr C. to as is test in 96hr.

질이 원인물질로 제시되고 있으며 이러한 단백질에 특이한 IgE가 검출됨으로 제 1형 과민반응이 주된 역할을 할 것으로 생각되고 있다<sup>7)10)11)</sup>. 그외 드물게 trimethylthiuram disulfide와 zinc penta-methylene dithiocarbamate/zinc dibutyldithiocarbamate, 2-mercaptobenzothiazide 등<sup>3)</sup>과 같은 반응촉진제에 의한 접촉 두드러기도 보고되어 있다. 즉시형 접촉피부염은 이전에 감작된 사람에서 원인물질과 접촉 후 30분에서 6시간 이내에 소양증과 홍반, 두드러기 등을 나타내며 라텍스에 의한 단백질 접촉피부염으로 생각되고 있다<sup>4)12)13)</sup>.

고무에 의한 지연형 과민반응은 직업성 접촉피부염의 원인 중 11.6%<sup>1)</sup>를 차지하며 직업성으로 발생한 고무에 의한 피부염 중 장갑에 의한 것은 80%를 차지한다<sup>2)</sup>. 그 원인의 대부분은 고무장갑을 만드는 과정에 첨가된 물질에 의하며 반응 촉진제인 thiuram이 가장 흔한 원인으로 알려져 있고(72~82.9%), 그외 carba mix, black rubber mix, mercapto mix 등이 원인이 되며 이러한 물질들은 동시에 감작되거나 교차 반응을 일으키기도 한다. 즉, thiuram에 양성인 환자의 20%에서 화학적구조가 유사한 carba mix에 동시에 양성 반응을 나타내며, carba mix에 양성인 환자의 76%에서 thiuram mix에 양성반응을 나타낸다. 또한 mercapto mix에 양성인 환자의 약 14%에서 thiuram mix에 양성을 나타내는데<sup>4)</sup> 본 증례에서는 mercaptobenzothiazole과 thiuram mix에 양성반응을 보였다. 그 외에 산화제인 p-phenylenediamine group, phenols, quinolines등과 경화제인 4, 4' dithiodimorpholine, benzoyl peroxide<sup>24)</sup> 드

물게는 유기 색소나<sup>14)</sup> 분말도<sup>4)</sup> 지연성 과민반응의 원인이 될 수 있다.

고무장갑에 의한 접촉피부염의 빈도는 1993년 Conde-Salazar<sup>5)</sup>등이 10년간 4680명의 환자를 대상으로 5가지 종류의 항원 즉, thiuram mix, carba mix, black rubber mix, mercapto mix 및 naphthyl mix로 첩포검사를 시행하여 686명(14.7%)의 환자에서 한가지 또는 그 이상의 항원에 양성을 보였으며 그 중 약 절반인 336명이 건축근로자였다고 보고하였다. 또한 Hinzstern등은 고무에 의한 피부염이 있는 환자의 36%가 직업성으로 접촉하는 다른 물질에도 지연성 과민반응을 나타내며 특히 건축근로자에서 chromate에 대한 알레르기반응은 약 67%(10/15)에서 관찰되어 수부 습진의 또 다른 원인으로 고려되어야 한다고 하였다<sup>2)</sup>. 이러한 반응의 원인은 chromate가 매우 강력한 항원성 물질이며 또한 자극성 물질로서 피부에 손상을 일으키고 이로 인해 고무장갑을 사용하게 되는 경우 고무성분에 감작될 기회를 증가시켜 건축근로자들에서 흔히 동반되는 것으로 생각된다<sup>2)5)</sup>. 은<sup>15)</sup> 등에 의한 우리나라에서의 직업성 접촉피부염에 대한 연구에서도 유사한 결과를 보여 첩포시험에 양성을 보인 7명의 시멘트 작업자 모두 potassium dichromate에 양성을 보이고 5명에서 rubber chemicals에 양성을 보여 두가지가 흔히 동반됨을 나타내었다. 그외 시멘트를 다루는 환자들에게서 흔히 생기는 피부염으로 cobalt나 nickel에 의한 접촉 피부염, 높은 pH에 의한 자극성 피부염, silica 분말에 의한 자극 피부염, 그리고 젖은 시멘트와 접촉하며 압력이

가해지는 경우 화상과 궤양등이 발생할 수 있다<sup>16)17)18)</sup>.

진단은 임상적으로 고무장갑을 사용한 과거력과 함께 손목에서 명확히 경계가 지워지는 손등이나 손가락의 피부염 증상이 있으면 의심해 볼 수 있으며 이러한 경우 첩포시험이나 단자검사 등을 시행하면 확진할 수 있다. 첩포검사는 standard series, rubber chemical series, 환자의 장갑이나 장갑에 사용된 분말을 이용한 as is 첩포검사, 그리고 직업적으로 연관성이 있을 것으로 의심되는 물질들로 첩포검사를 시행하며, 라텍스에 대한 단백질 접촉피부염이 의심되는 경우 반응 촉진제가 들어 있지 않은 라텍스 용액을 사용하여 단자검사(20분, 6시간, 48시간에 판독)를 시행하거나 scratch-chamber test(24, 48, 72시간에 판독)를 시행해 볼 수 있으며 이러한 검사상 음성반응을 보이는 경우 자극성 피부염의 가능성을 생각하여야 한다<sup>3)</sup>.

고무장갑에 의한 접촉 두드러기가 의심되는 경우 RAST 등으로 라텍스 특이 IgE를 검사할 수 있고<sup>7)11)</sup> 반응촉진제가 없는 라텍스 용액, 원인 장갑, 장갑에 사용된 분말, 그리고 thiurams, carbamates, benzothiazole 등 고무성분으로 단자검사를 하거나 scratch test를 시행하여 진단에 도움을 받을 수 있다<sup>3)</sup>. 수용성 장갑 추출물이나 생리 식염수에 고무장갑을 잘라 넣은 후 그 용액으로 단자검사를 시행하는 방법<sup>3)7)</sup>도 사용될 수 있으나 이는 장갑 자체의 성분과 장갑의 분말에 의한 반응 사이의 구별이 불가능하며 수용성이 아닌 물질은 추출이 불가능하여 진단에 한계가 있다. 이러한 단자검사나 첩포검사를 통해서도 확진할 수 없는 경우 직접 장갑을 끼고 있도록 하여 병변을 재현시키면 드물게 사용되는 화학첨가물에 의한 경우 진단이 가능하다<sup>4)19)</sup>.

본 환자에서와 같이 시멘트를 사용하는 환자에서의 검사는 시멘트 성분 중 가장 흔하게 접촉 피부염을 일으키는 potassium dichromate 및 그보다 빈도는 낮으나 원인이 될 수 있는 nickel sulfate, cobalt chloride, rubber mixes, epoxy resin 및 epoxy resin hardeners로 첩포검사를 시행하여 진단할 수 있으며 시멘트를 사용한 as is 검사는 자극을 피할 수 있는 농도로 희석하면 chromium 농도가 너무 낮아 감작된 사람에서도 반응이 나타나기 어려우며 시멘트에 물을 첨가하는 경우 chromate가 시멘트에 흡수되어 검사상에서 음성 반응을 나타내게 된다<sup>4)20)</sup>.

본 환자는 건축근로자로 고무 장갑 추출물을 이용한

단자검사에서 음성 반응을 보여 접촉 두드러기는 감별하였고 European standard battery를 이용한 첩포검사 에서 thiuram mix, mercaptobenzothiazole, potassium dichromate에 양성 반응을 보이고 고무장갑 as is 검사에 양성 반응을 보여 고무장갑과 시멘트에 의한 접촉피부염으로 진단하였다.

치료는 일반적인 접촉 피부염에 대한 치료로서 국소 또는 전신적 스테로이드제제의 사용과 항히스타민제의 사용으로 호전되나 직업적으로 노출을 피할 수 없는 경우 이에 대한 예방책이 필요하다. 고무장갑에 의한 피부염을 방지하기 위해 개발된 저항원성 장갑은 원인되는 항산화제, 경화제, 반응촉진제 등을 다른 성분으로 대체한 제품, 장갑 내면을 hydrogel로 처리하여 라텍스에 의한 반응을 감소시킨 제품, 분말성분을 사용하지 않은 제품 등이 있으며 반응 촉진제나 라텍스에 모두 반응을 보이는 경우 polyvinylchloride(PVC) 장갑을 사용할 수도 있으나 이는 유연성이 없기 때문에 수술용으로 사용할 수 없는 단점이 있다. 또한 장갑에 포함되는 모든 성분에 대해 감작되어 있거나 다루는 물질이 장갑을 통과하여 피부염을 일으킬 수 있는 물질인 경우 polyethylene-ethylene-vinyl-alcohol-copolymer 등의 5층으로 구성된 장갑을 사용하면 이러한 고무장갑에 의한 피부염을 피할 수 있다<sup>3)4)21)22)</sup>. Chromate에 의한 접촉 피부염은 시멘트에 들어 있는 chromate중 가장 문제가 되는 hexavalent chromate를 제조과정에서 ferrous sulfate나 iron sulfate를 첨가하여 자극성이 적은 trivalent chromate로 환원시켜 피부염을 감소시킬 수 있다<sup>4)16)23)24)</sup>. 그 외에 보고된 치료법으로 Romagnera등<sup>25)</sup>은 tartaric acid, silicone, glycine 등을 포함한 "barrier cream"을 사용하였으며 이는 그 성분들이 착염제(chelator)로서 작용하거나 또는 chrome VI을 chrome III로 환원시켜 항원성을 감소시킴으로써 효과를 나타내고 Miyachi등은 dapsone(100mg/day)을 사용하여 5명의 시멘트 접촉피부염 환자에서 효과가 있었으며 이는 이론적으로 dapsone이 조직의 과산화기(superoxide radical)를 환원시켜 임상적 호전을 가져올 수 있다고 하였다<sup>26)</sup>. 그러나 대부분의 환자에서 예후는 좋지 못하며 그 이유는 지속적인 직업상 노출을 피하지 못하는 경우가 많고 일상용품 및 음식, 물, 담배 등에도 미량의 chromate가 존재하며 조직에 chromate가 축적되어 계속 존재하기 때문으로 생각된다<sup>27)28)29)30)31)</sup>.

이상으로 저자들은 고무장갑과 시멘트에 의한 접촉피부염을 경험하고 점차 빈도가 증가하고 있는 직업성 피부질환의 하나로 사료되어 문헌고찰과 함께 보고하는 바이다.

## References

- 1) Estlander T, Jolanki R, Kanerva L : *Dermatitis and urticaria from rubber and plastic gloves. Contact Dermatitis* 1986 ; 14 : 20-25
- 2) Hintzenstern J, Heese A, Koch HU, et al : *Frequency, spectrum and occupational relevance of type IV allergies to rubber chemicals. Contact Dermatitis* 1991 ; 24 : 244-252
- 3) Heese A, Hintzenstern J, Peters KP, et al : *Allergic and irritant reactions to rubber gloves in medical health services. J Am Acad Dermatol* 1991 ; 25 : 831-839
- 4) Rietschel RL, Jowler JF : *Fisher's Contact Dermatitis. 4th ed, Baltimore, Williams & Wilkins. 1995 ; pp697-752*
- 5) Conde-Salazar L, Del-Rio E, Guimaraens D, et al : *Type IV allergy to rubber additives : A 10-year study of 686 cases. J Am Acad Dermatol* 1993 ; 29 : 176-80
- 6) Turjanmaa K : *Incidence of immediate allergy to latex gloves in hospital personnel. Contact Dermatitis* 1987 ; 17 : 270-5
- 7) Turjanmaa K, Reunala T, Rasanen L : *Comparison of diagnostic methods in latex surgical glove contact urticaria. Contact Dermatitis* 1988 ; 19 : 241-247
- 8) van der Meeren HLM, van Erp PEJ : *Life-threatening contact urticaria from glove powder. Contact Dermatitis* 1986 ; 14 : 190-191
- 9) Fisher AA : *Contact urticaria and anaphylactoid reaction due to corn starch surgical glove powder. Contact Dermatitis* 1987 ; 16 : 224-225
- 10) Makinen-Kiljunen S, Turjanmaa K, Palosuo T, et al : *Characterization of latex antigens and allergens in surgical gloves and natural rubber by immunoelectrophoretic methods. J Allergy Clin Immunol* 1992 ; 90 : 230-235
- 11) Frosch PJ, Wahl R, Bahmer FA, et al : *Contact urticaria to rubber gloves is IgE-mediated. Contact Dermatitis* 1986 ; 14 : 241-245
- 12) Kleinhans D : *Soforttyp-Allergie Gegen Latex : Kontakt-Urtikaria und Ekzem. Akt Dermatol* 1984 ; 10 : 227-8(cited from 3)
- 13) Frosch PJ, Dooms-Goossens A, Lachapelle J-M, et al : *Current topics in contact dermatitis. Berlin : Springer, 1989 ; 460-464(cited from 3)*
- 14) Kanerva L, Jolanki R, Estlander T : *Organic pigment as a cause of plastic glove dermatitis. Contact Dermatitis* 1985 ; 13 : 41-43
- 15) 은희철 · 이봉구 · 김계정 등 : 종합병원 첩포시험 크리닉에서의 직업성 접촉 피부염. 대한산업의학 회지 1989 ; 1(2) : 160-167
- 16) Rietschel RL, Jowler JF : *Fisher's Contact Dermatitis. 4th ed, Baltimore, Williams & Wilkins. 1995 ; 830-835*
- 17) Fisher AA : *Cement burn resulting in necrotic ulcers due to kneeling in wet cement. Cutis* 1979 ; 23 : 272, 274,370
- 18) Hannuksela M, Suhoner R, Karvonen J : *Caustic ulcers caused by cement. Br J Dermatol* 1976 ; 95 : 547-549
- 19) Zuger C : *Allergy to zinc dimethyldithiocarbamate in rubber gloves. Contact Dermatitis* 1981 ; 7 : 337-338
- 20) Fousereau J, Benezra C, Maibach HI, et al : *Occupational Contact Dermatitis 1st ed. Philadelphia, WB Saunders Company, 1982 ; pp143-147*
- 21) Adams RM, Fisher AA : *Contact allergen alternatives. J Am Acad Dermatol* 1986 ; 14 : 951-969
- 22) Frosch PJ, Dooms-Goossens A, Lachapelle J-M, et al : *Current topics in contact dermatitis. Berlin : Springer, 1989 ; 603-605(cited from 3)*
- 23) Avnstorp C : *Follow-up of workers from the pre-fabricated concrete industry after the addition of ferrous sulphate to Danish cement. Contact Dermatitis* 1988 ; 20 : 365-371
- 24) Fregert S, Gruvberg B, Heijer A : *Reduction of chromate in cement by iron sulfate. Contact Dermatitis* 1979 ; 5 : 39-42
- 25) Romaguera C, Grimalt F, Vilaplana J, et al : *Formulation of a barrier cream against chromate. Contact Dermatitis* 1985 ; 13 : 49-52
- 26) Miyachi Y, Uchida K, Komura J, et al : *Auto-oxidative damage in cement dermatitis. Arch Dermatol Res* 1985 ; 277 : 288-292
- 27) Abel EA, Adams RM, Andersen KE, et al : *Oc-*

- cupational skin disease. 2nd ed, Philadelphia, WB Saunders, 1990 ; pp353-364*
- 28) Avnstorp C : *Follow-up of workers from the pre-fabricated concrete industry after the addition of ferrous sulphate to Danish cement. Contact Dermatitis 1989 ; 20 : 365-371*
- 29) Schroeder HA, Balassa JC, Tipton IH : *Abnormal trace metals in man-chromium. J Chronic Dis 1962 ; 15 : 941-964*
- 30) Kaaber K, Veien NK : *The significance of chromate ingestion in patients allergic to chromate. Acta Derm Venereol 1977 ; 57 : 321-323*
- 31) Hyodo K, Suzuki S, Furuya N, et al : *An analysis of chromium, copper, and zinc in organs of a chromate workers. Int Arch Occup Environ Health 1980 ; 46 : 141-150(cited from 27)*