

내시경을 이용한 수근관 증후군의 치료

이화여자대학교 의과대학 정형외과학교실
노 권 재 · 유 재 두

= Abstract =

Endoscopic Treatment of Carpal Tunnel Syndrome

Kwon-Jae Roh · Jae-Doo Yoo

Department of Orthopaedic Sugery, College of Medicine, Ewha Womans University

The cause of carpal tunnel syndrome is the compression of median nerve at the carpal tunnel. Surgical release of transverse carpal ligament is indicated if symptom persists in spite of conservative treatment. Release of transverse carpal ligament without neurolysis is sufficient to relieve the symptom. Several methods of endoscopic treatment have developed and the good results were reported. We reported the results of 13 cases treated with endoscopic carpal tunnel release in 12 patients from March 1995 to July 1996. Eleven cases treated with one portal technique(Agee) and 2 cases treated with two incision technique(Chow). Average follow-up period is 11months(4 - 19 months). Average age was 48.5(35 - 56) years old. There were 11 women and 1 male. Average duration of symptoms before the operation was 9 months. According to Cseuz's criteria, excellent results was obtained in 77% of patients. Tingling sensation diminished within 24 hours after operation in six patients. Two thenar atrophy didnt recovered at 8 months after operation. Three scar tenderness occured. Relief of symptom was achieved quickly when endoscopic method was used but several technical pitfall must be avoided.

KEY WORDS : Carpal tunnel syndrome · Endoscopic carpal tunnel release.

서 론

수근 관절부에서 정중 신경의 압박때문에 발생하는 수근관 증후군은 보존적 치료로 비교적 좋은 치료 결과를 얻을 수 있다. 하지만 투약, 부목 고정, 스테로이드의 국소 주사 등의 보존적 치료로 효과가 없는 경우에, 수근관 증후군의 관혈적 감압술은 최선의 치료 방법으로 생각되어져 왔으나, 근력의 약화, 정중 신경 감각 분지의 손상, 굴곡건의 활줄 현상, 수술 반흔의 동통, 무지구 및 소무지

구의 동통 등이 빈발하는 것으로 보고되었다⁵⁾⁷⁾¹²⁾¹³⁾¹⁴⁾¹⁸⁾. 1989년 이후 Chow등⁵⁾, Okutsu등¹⁷⁾, Agee등³⁾, Resnick등¹⁹⁾, Menon¹⁶⁾이 내시경을 이용한 치료를 소개하면서 비교적 좋은 결과를 얻었다고 보고하였다. 특히 관혈적 수술과 비교하여 무지구와 소무지구의 동통이 적고, 회복이 빠른 장점이 있다고 하였다²⁾⁹⁾⁴⁾⁵⁾¹⁷⁾.

저자들은 1995년 3월부터 1996년 7월까지 12명, 13례의 수근관 증후군 환자에서 내시경을 이용한 횡수근 인대 절개술을 시행하고, 수술시 주의하여야할 사항과 그 임상 결과를 보고하는 바이다.

연구 대상 및 방법

1995년 3월부터 1996년 7월까지 이화의대 동대문병원과 인천 기독교병원 정형외과에서 내시경을 이용한 횡수근 인대 절제술을 시행한 12명, 13례의 환자를 대상으로 하였고, 술전 병력 청취 및 이학적 검사를 시행하고, 근전도 및 신경 전도 속도를 측정하였다. 환자들은 수술전 근전도 검사와 신경 전도 검사로 흉곽 탈출 증후군과 경추부의 신경 압박 여부를 감별하였으며, 모두 근전도 및 신경 전도 검사상 수근관 증후군으로 진단되었다.

여자가 11례, 남자가 1례이었으며, 평균 연령은 48.5세(35~56)이었다. 이환 부위는 우측 9례, 좌측 2례, 양측 1례이었다. 증상의 발현 기간은 평균 9개월(최단 3~최장 18개월)이었으며, 환자 중 골절, 지방종 등 증물로 인하여 증세가 생긴 경우는 없었다.

내원 당시 증상으로는 9례에서 제2수지 및 제3수지의 원위부에 저리는 느낌이 있었고, 동통이 동반된 경우가 6례, 수부의 부종감을 호소하는 경우가 4례이었다. 8례의 환자에서 야간에 통증이 있어서 잠에서 깨는 내력이 있었다. 이학적 검사상 전례에서 Phalen 검사에 양성이었으며, 6례에서 Tinel검사에 양성이었다.

8례에서는 Agee Carpal Tunnel Release System (3M Corporation), 5례에서는 CTS Relief Kit(Lin-vatec Corporation)을 사용하였다.

평균 추시 기간은 11개월(4~19개월)이었고, 치료 결과의 판정은 수술후 최종 추시시 자가 증상의 호전에 중점을 둔 Cseuz⁹⁾의 판정 기준을 이용하였다(Table 1).

수술 방법

하나의 통로만을 이용하는 Agee 방법에서는, 환자를 양와위로 눕히고, 수장부의 두상골(pisiform bone)을

Table 1. Result

	Improvement	No.
Excellent	100 - 75%	4
Good	75 - 50%	7
Fair	50 - 25%	2
Poor	<25%	0
Total		13

by criteria of Cseuzs, et al

기준으로 근위측 및 요골측으로 각각 1cm되는 위치에 1~1.5cm의 피부 절개를 사선으로 넣는다⁹⁾. 근막을 횡으로 절개하여 수지 굴곡근을 요측으로 당긴 후 Trochar를 그 사이로 삽입하고 원위부로 밀어넣는데, 이때 Trochar가 유구골에 닿는 것을 감지하여야 한다. 완관 절을 신전시키고 Blunt trochar를 수차례 삽입하여 공간을 넓힌 후 흡이 있는 Cannula를 삽입하고, 이때 cannula의 흡이 5~10도 정도 척측으로 향하게한 상태에서, Cannula의 끝이 횡수근 인대의 원위단에 오도록 한다. 내시경으로 횡수근 인대를 확인하면서 준비된 칼날을 이용하여 근위부에서 원위부로 횡수근 인대를 절개한다. 이때 완전히 절개가 되면 수장부의 지방 조직이 Cannula 내로 밀려 내려오는 것을 볼 수 있다. 기구를 제거한 후 단순 압박 드레싱을 한다. Chow의 두개의 통로를 이용한 술식은 Trochar의 원위부에 절개를 가하여 횡수근 인대의 원위단을 확인한 후 횡수근 인대를 절개하는 방법으로 수술 수기상 절개의 수 이외에는 큰 차이는 없다⁹⁾.

결 과

Cseuz⁹⁾의 판정 기준⁹⁾을 적용하였을 때 우수(excellent) 4례, 양호(good) 7례, 보통(fair) 2례, 불량(poor)은 없었으며, 50% 이상의 호전을 보인 양호이상 11례(84.6%)이었다.

술후 24시간 이내에 6례에서 저리는 느낌이 소실되었고, 나머지 환자도 3주 이내에 저리는 증상이 없어졌다. 특히 수면중 손이 저려서 잠에서 깨는 증상은 전례에서 소실되었다. 정중 신경 부위의 감각 저하가 있었던 5례 중 4례에서 술후 3개월 이내에 감각의 회복이 있었으나, 무지구의 위축이 있었던 1례에서 최종 추시 8개월 때까지 회복을 볼 수 없었다.

합병증으로는 3례에서 상치 부위의 경한 압통을, 1례에서는 수부의 척골 신경 지배 부위에 저리는 느낌이 있었으나 술후 2개월에 증상이 소실되었다. 이외에 창상 감염 등의 다른 합병증은 없었다.

증 례

49세 여자 환자로 6개월간의 좌측 수부의 저리는 느낌과 전완부로 방사되는 통증이 있어서 6주간 외래에서 보존적으로 치료하였으나 심한 야간통이 계속되어서 내시

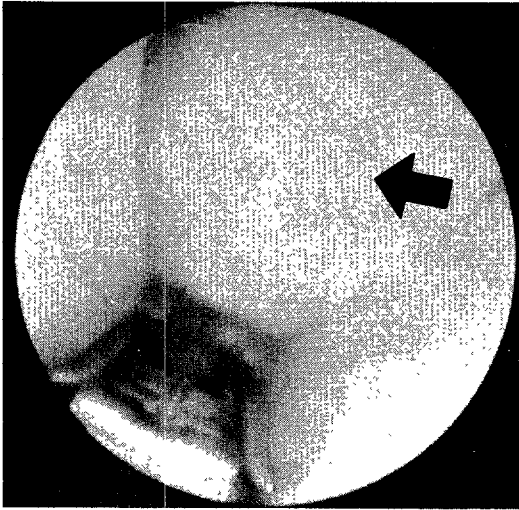


Fig. 1. Endoscope showed the transverse carpal ligament (arrow).

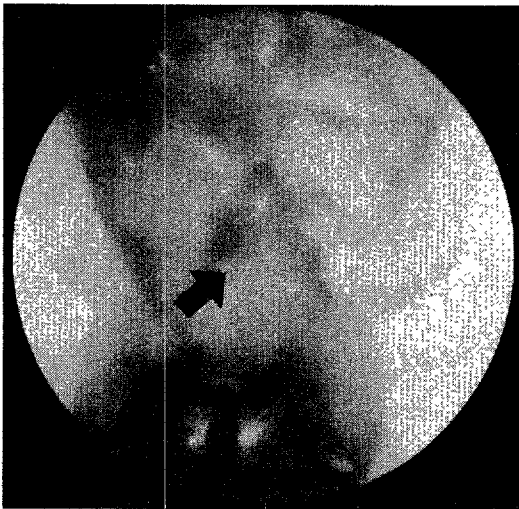


Fig. 2. After release of transverse carpal ligament, fat tissue (arrow) dropped into the cannula.

경을 이용한 횡수근 인대 절제술을 시행하였다. Agee 방법으로 손목부에 절개를 가한 후 기구(Agee CTS kit, 3M Corporation)를 삽입하였고, 횡수근 인대를 확인한 후(Fig. 1), 이를 절제하였으며, 절제 후 수장부의 지방 조직이 밀려 내려오는 것을 확인하였다(Fig. 2). 환자는 수술 2일째부터 야간통이 완전히 소실되었다.

고 찰

수근 터널 증후군의 원인은 수근관내 내용물의 용적과

수근관내 건, 신경의 크기 사이의 부조화에 기인한다¹⁾¹¹⁾. 일반적으로 수근관 증후군의 진단은 임상적으로 가능하지만 동통, 둔감 및 이상 감각 등의 증상이 다른 질환에서도 동반될 수 있으므로 전기 진단학적 검사가 필요하며 저자들의 경우에도 전례에서 근전도 검사와 신경 전도 검사를 통해서 확진하였다.

수근관 증후군 환자에서 횡수근 인대를 절제한 후 시행하던 정중 신경의 신경 유리술이 단순한 인대만의 절개에 비하여 장점이 없다는 보고가 있었다⁸⁾¹⁵⁾¹⁹⁾. Rydevik등¹⁹⁾은 신경 유리술은 신경 세포의 미세 혈관 분포가 파괴되어 섬유화가 진행된다고 하였으며 Gelberman등⁸⁾에 의하면 신경 유리술을 시행한 환자와 시행하지 않은 환자 사이에 결과에 차이가 없다고 하였다. 내시경을 이용하여 신경 유리술을 하지 않고 횡수근 인대만을 절개하는 술식이 개발되면서 이에 관한 많은 보고가 있었으나 장기 추시시 관혈적 방법과 차이가 있는지는 좀 더 연구가 필요하다고 생각된다³⁾⁴⁾⁵⁾¹⁰⁾¹⁶⁾¹⁷⁾¹⁹⁾.

내시경적 수술은 피부나 다른 조직에 주는 손상이 적어서 출혈이나 반흔 조직 형성으로 인한 술후 통증을 줄일 수 있는 장점이 있다. 또한 무지구(thenar eminence)의 소근육 섬유나 자장근(palmaris longus)의 건을 절개하지 않으므로 이들의 굴곡건에 대한 활차 작용을 저해하지 않으므로 활줄 현상(bowstring phenomenon)의 발생이 적고, 무지구의 소근육과 무지구 근육 사이의 지속성이 유지되므로 pinch와 grip strength를 보전할 수 있다⁸⁾⁵⁾¹⁵⁾¹⁹⁾.

정중 신경의 수장부 감각 분지(palmar cutaneous nerve)는 내시경 수술시 손상을 받기 쉬운 위치에 있는데, Hobbs의 연구에 의하면 Cannula의 홈을 척측으로 5~10도 향하면 정중 신경의 손상없이 횡수근 인대의 절개가 가능하다고 하였다⁹⁾.

횡수근 인대 절개시 몇 가지 주의할 사항이 있는데, 첫째는 인대의 경계부를 확인하는 것이며, 이는 내시경으로 인대의 섬유 주행 방향이 횡으로 가는 것과 probe로 촉지하였을 때 마치 빨래판을 만지는 것과 같은 요철을 느낄 수 있어야 한다. 둘째는 Guyon터널로 지나가는 척골 신경 및 혈관의 손상을 피하기 위하여, Cannula삽입시 유구끝을 느끼면서 주행 방향을 약간 요측으로 치우치게 하여 제 4 중수골 방향으로 향해야 한다²⁾. 저자들은 1례에서 cannula가 Guyon터널로 들어간 상태에서 조작을 수차례 하였던 환자에서 수부의 척측으로 저리는 느낌이

있었으나 2개월 후 소실되었다. 세제는 만약 시야가 확보되지 않는 경우에는 과거의 관혈적 방법을 사용하는데 주저하지 말아야 한다. 무리하게 내시경만으로 시도하다가 정중 신경의 손상을 줄 수도 있기 때문이다. 이를 위해서는 수술전 환자에게 관혈적 방법을 사용할 수 있음을 주지시키는 것이 필요하다. 저자들의 경우는 종물에 의하여 발생한 수근관 증후군 환자가 없었지만, 이러한 환자에서는 관혈적 수술을 하여야 한다.

저자들은 대부분 하나의 통로를 이용하는 Agee방법을 사용하였지만, 횡수근 인대 원위단의 확인이 어려웠던 경우에는 Chow방법을 이용하여 수술을 마칠 수 있었다. One-portal을 이용한 방법은 감각이 예민한 수장부의 반흔 형성을 방지하고 정중 신경의 분지인 총수지 신경의 손상을 피할 수 있는 장점이 있다.

김 등²⁾은 19례에서 내시경을 이용하여 치료한 후 모든 환자에서 1개월 이내에 감각의 호전이 있었다고 하였고, 저자들도 9례 전례에서 감각의 호전을 볼 수 있었으나, 무지구 위축이 있었던 경우에는 수술 후 8개월까지 근위축의 회복을 볼 수 없었다. 근육 위축의 회복 여부는 좀 더 추시가 필요할 것으로 사료된다. 저자들의 경우에는 무지구 위축, 감각 저하가 있는 환자보다는 야간통, 저리는 느낌이 있는 경우가 신속한 증세의 호전을 볼 수 있었다. 만약 환자의 이환 기간이 짧을지라도 야간통이 심하거나 저리는 느낌이 심할 경우에는 보존적 치료없이 수술을 시도할 수도 있다고 생각된다.

결 론

내시경을 이용한 수근관 증후군의 치료는 합병증이 매우 적고, 증상의 소실, 특히 야간통, 저리는 느낌의 소실이 신속하며, 수술 후 환자의 일상 생활에 제한이 적어서 관혈적 수술 방법에 비하여 장점이 있었다. 종물, 월상골 탈구 등으로 발생한 수근관 증후군 환자를 제외하고, 수술시 기술적인 문제에 주의한다면 내시경을 이용한 치료로 좋은 결과를 얻을 수 있으리라 생각된다.

References

1) 강응식 · 한수봉 · 신규호 · 강호정 · 이진우 · 박진수 : 수근터널증후군. 대한정형외과학회지 1991 ; 26 : 847-853

2) 김성재 · 강응식 · 박진오 : 내시경을 이용한 횡수근인대 절개술. 대한정형외과학회지 1993 ; 28 : 2429-2434

3) Agee JM, McCarroll HR, Tortosa RD, Berry DA, Peimer CA : *Endoscopic Release of the Carpal Tunnel : Randomized Prospective Multicenter Study. J Hand Surg* 1992 ; 17 : 987-995

4) Brown RA, Gelberman RH, Seiler JG, Abrahamsen SA, Weilandn AJ, Urbaniak JR, Schoenfeld DA, Furcolo D : *Carpal Tunnel Release. J Bone Joint Surg* 1993 ; 75 : 1265-1275

5) Chow JCY : *Endoscopic Release of the Carpal Ligament : A New Technique for Carpal Tunnel Syndrome. Arthroscopy* 1989 ; 5 : 19-24

6) Cseuz KA, Thomas JE, Lambert EH, Love JG, Lipscomb PR : *Long Term Results of Operation for the Carpal Tunnel Syndrome. Mayo Clin. Proc* 1966 ; 41 : 232-241

7) Das SK, Brown HG : *In Search of Complications in Carpal Tunnel Decompression. Hand* 1976 ; 8 : 243-9

8) Gelberman RH, Pfeifer GB, Galbraith RT : *Results of Treatment of Severe Carpal Tunnel Syndrome Without Internal Neurolysis of The Median Nerve. J Bone Joint Surg* 1987 ; 69-A : 896-903

9) Hobbs RA, Magnussen PA, Tonkin MA : *Palmar Cutaneous Branch of the Median Nerve. J Hand Surg* 1990 ; 15-A : 38-43

10) Levy HJ : *Endoscopic Carpal Tunnel Release : An Anatomic Study. Arthroscopy* 1993 ; 9 : 1-4

11) Jakab E, Ganos D, Cook FW : *Transverse Carpal Ligament Reconstruction in Surgery of Carpal Tunnel Syndrome : A New Technique. J Hand Surg* 1991 ; 16-A : 202-206

12) Kuschner SH, Brien WW, Johnson D, Gellman H : *Complications Associated with Carpal Tunnel Release. Orthop Rev* 1991 ; 20 : 346-52

13) Louis DS, Greene TL, Noellert RC : *Complication of Carpal Tunnel Surgery. J Neurosurg* 1985 ; 62 : 352-356

14) MacDonald RI, Lichtman D M, Hanlon JJ, Wilson JN : *Complications for Surgical Release of Carpal Tunnel Syndrome. J Hand Surg* 1978 ; 3 : 70-76

15) Mckinnon SE, McCabe SM, Murray JF : *Internal Neurolysis Fails to Improve the Results of Primary Carpal Tunnel Decompression. J Hand Surg* 1991 ; 16-A : 211-218

16) Menon J : *Endoscopic Carpal Tunnel Release : A Single-Portal Technique. Contemp Orthop* 1993 ; 26

: 109-115

- 17) Okutsu I, Ninomiya S, Takaton Y, Ugawa Y : *Endoscopic Management of Carpal Tunnel Syndrome. Arthoscopy* 1989 ; 5 : 11-8
- 18) Phalen GS : *The Carpal Tunnel Syndrome : Seventeen years Experience in the Diagnosis and Treatment of Six Hundred Fifty Four Hands, J. Bone Joint Surg* 1966 ; 48-A : 211-228
- 19) Resnick CT, Miller BW : *Endoscopic Carpal Tunnel Release Using the Subligamentous Two-Portal Technique. Contemp Orthop* 1991 ; 22 : 269-277