

뇌실질내 혈종의 경피하 천자 혈종 흡인술의 효과

이화여자대학교 의과대학 신경외과학교실
박 동 빈

= Abstract =

Efficacy of Percutaneous Needle Aspiration for Evacuation of Intracerebral Hemorrhage : A Volumetric and Clinical Outcome Study

Dong Been Park

Department of Neurosurgery, College of Medicine, Ewha Womans University

It evaluated the efficacy of percutaneous needle aspiration(PNA) in the evacuation of supratentorial hematoma in 22 patients with spontaneous intracerebral hemorrhage. All PNA patients had hematoma volume greater than 30ml as determined by computerized tomography image analysis. All patients underwent PNA within 12 hours of presentation. No perioperative complications were noted.

In intracerebral hemorrhage patients with hematoma volume $> 30\text{ml}$, survival was higher in patients who underwent PNA than in unmatched medically treated controls.

Survival was significantly higher in patients with 40%, or greater reduction in hematoma volume postevacuation.

PNA may be a simple and effective method for improving outcome in intracerebral hemorrhage. It appears that survival may be related to the amount of blood removed during PNA.

KEY WORDS : Spontaneous intracerebral hematoma · PNA · Urokinase irrigation.

서 론

자발성 뇌실질내 출혈은 성인의 주요 사망원인이 되는 흔한 질환으로 전체 뇌혈관 질환 중 12~19%를 차지하며, 원인으로서는 고혈압이 80%로 가장 큰 비중을 차지한다¹⁾²⁾³⁾⁴⁾. 처음 발견된 뇌전산화 단층촬영, 자기공명영상법 등 진단법들과 수술현미경을 사용한 개두술, 특수장비를 이용한 뇌경위적 천자흡인술 등 다양하고 진보된 수술법들이 도입되어 널리 시도됨에도 불구하고 현재까지

대뇌심부혈종에 대한 치료법 선택에 있어 논쟁의 대상이 많다⁵⁾⁶⁾⁷⁾⁸⁾⁹⁾.

그러므로 뇌조직의 손상을 최소화하면서 비교적 안전하고, 간단하며, 신속하게 뇌심부의 혈종의 제거가 가능하고, 국소마취하에서도 가능하다는 잇점 등으로 본교실에서는 경피하 천자 혈종흡인술(Percutaneous Needle Aspiration, 이하 PNA라고 함)을 시행하여 치료 결과를 상호 분석하고, 좋은 결과를 얻었기에 문헌고찰과 함께 보고하는 바이다.

대상 및 방법

1994년 9월부터 1996년 8월까지 만2년간 본원에 입원한 자발성 뇌실질내 출혈 환자 중에서 경피적 천자 혈종 흡인술과 Urokinase(이하 UK라 함) 용해 배액술을 시행하여 치료받은 22례를 대상으로 하였다.

대상연령은 입원당시를 기준으로 분류하였고, 혈종의 양은 뇌전산화단층촬영에서 타원형 물체의 용적을 구하는 공식인 $Volume = \Pi \times A \times B \times C / 6$ (ABC : 혈종의 최대직경)을 이용하여 계산하였으며, 술전 및 술후 뇌전산화단층촬영을 시행한 후 Volume reduction을 $(1 - V_2 / V_1) \times 100 = Vred\%$ ($V_1 = \text{preoperative volume}$, $V_2 = \text{postoperative volume}$)으로 산출하였다.

수술시기는 응급실 내원 즉시 시행하였으며, 수술방법은 국소마취하에서 실시하였고, 천자 흡인술의 목표인 혈종 중심부를 정하는 방법으로서 술전뇌전산화 단층촬영영상에서 목표를 계측하여 환자 두피에 표시를 하였고, 1.5cm 두피 절개후 두개골 천공후 뇌천자 바늘(D'Er-rico ventricular needle)로 혈종 중앙부를 천자해 삽입하여 혈종을 반복 흡인 제거후 UK를 관류시켰으며, 혈종배액을 위하여 약간의 음압의 hemobag에 연결하였고, 술후 1일 6,000u의 UK를 세번에 각각 생리식염수 5ml에 혼합시켜 지속적으로 관류시켰으며, 배관을 폐쇄시켜도 두개내압의 증가가 없는 경우에 제거하였으며, 술후 1주일후에 뇌전산화 단층 촬영으로 혈종의 흡수를 관찰하였다. 그리고 환자의 치료결과를 퇴원 당시의 ADL(Activity of Daily Living)에 따라서 분류하였다.

결 과

1. 연령 및 성별분포

총 22례의 PNA를 받은 자발성 뇌실질내출혈환자의 연령 및 성별 분포는 남자는 14례, 여자 8례였으며, 전체적으로 40~60대가 21례으로 95.4% 를 차지하였다 (Table 1).

2. 혈종의 위치와 양에 의한 분류

혈종의 양은 내원 당시의 뇌전산화 단층촬영에 나타난 양을 Kandel방식으로 계측하여 30ml 미만, 30~50ml,

Table 1. Age & Sex Distribution

Age	Sex		No. of Patients
	Male	Female	
<30	0	0	
31-40	1	0	1
41-50	2	1	3
51-60	5	4	9
61-70	4	3	7
71	2	0	2
Total	14	8	22

Table 2. Anatomical Location and Average Volume of Hematoma

Location	No. of Patients	Average Volume of Hematoma (ml)
Putamen	11(50%)	35
Thalamus	8(36%)	42.8
Subcortical	3(14%)	21
Total	22	32.9

Table 3. Location and Amount of the Hematoma

Amount	Location		
	Putamen	Thalamus	Subcortex
Small (<30ml)	2	1	3
Medium (30-50ml)	7	6	0
Large (>50ml)	2	1	0

50ml이상의 3군으로 나누어 각각 small, medium, large volume으로 분류하였다. 혈종량이 30ml미만인 경우가 6례, 30~50ml인 경우가 14례, 그리고 50ml 이상인 경우가 2례 였으며, 위치상으로 보면 피각부가 11례, 시상부가 8례, 그리고 피질하부가 3례 였으며 (Table 2), 혈종량은 피각부가 평균 35ml, 시상부가 평균 42.8ml, 그리고 피질하부가 평균 21ml이었다 (Table 2, 3).

3. 내원시 환자의 의식상태와 혈종의 위치 및 양과의 상관관계

내원시 뇌전산화 단층 촬영상에 나타난 혈종의 양 및 위치와 의식상태의 연관성을 살펴보면 출혈의 위치에 따른 환자의 의식상태는 통계적으로 유의성이 없었고, 혈종의 양에 따라 small group이 Glasgow Coma Scale(GCS) 이 12.57로 large group의 GCS. 6.3에 비해 높은 점수를 보여 상대적으로 비교관찰되었다 (Table 4).

내원당시 환자의 의식상태의 신경학적 등급은 alert 또는 drowsy 10례, stupor가 7례, comatose가 5례였다(Table 5).

4. 혈종의 제거율에 따른 분류

PNA를 시행한다음 삽입된 silicone관을 통하여 평균적으로 약 3일간 6000unit UK를 5ml의 생리식염수에 용해시켜 6시간 간격으로 관류를 시행한 이후 뇌전산화 단층 촬영을 시행하여, 측정된 혈종의 양을 수술전에 측정되었던 혈종의 양과 비교해 본바 평균적으로 83% 이상의 혈종 제거율을 보였다(Table 6), (Fig. 1, 2).

Table 4. GCS Comparison between the Location and Amount of Hematoma

	Putamen	Thalamus	Subcortex	Mean
Small (<30 ml)	11.1	13.4	13.2	12.57
Medium (30 - 50ml)	10.2	12.6		11.4
Large (>50ml)	7.6	5.2		6.3

*GCS : Glasgow Coma Scale

Table 5. Neurologic Grade for Intracerebral Hematoma

Grade	Criteria	No. of patients
1	Alertness or confusion	4(18%)
2	Somnolence	6(27%)
3	Stupor	7(32%)
4a	Semicoma without herniation	3(14%)
4b	Semicoma with herniation	1(4.5%)
5	deep coma	1(4.5%)

*Herniation signs : 1. Uni- or bilateral mydriasis (over 5mm) and no reaction to light or
2. Uni- or bilateral decorticate or decerebrate rigidity

Table 6. Removal Rate of the Hematoma compared to with Initial CT Scan

Removal rate(%)	No. of Patients(%)
50	
51 - 60	1(5)
61 - 70	2(9)
71 - 80	6(27)
81 - 90	6(27)
>90	7(32)
Total	22

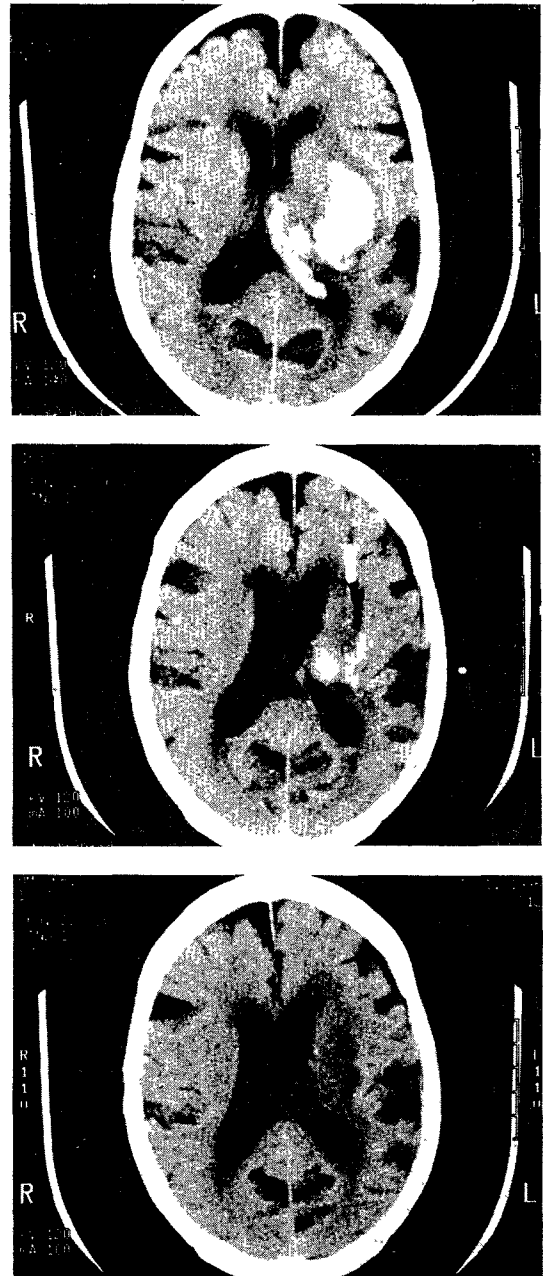


Fig. 1. Computerized tomography in a patient with a large ganglionic hematoma with an intraventricular hemorrhage.
a : before PNA
b : post-PNA 3 days. Silicone catheter(arrow) was seen
c : complete removal state

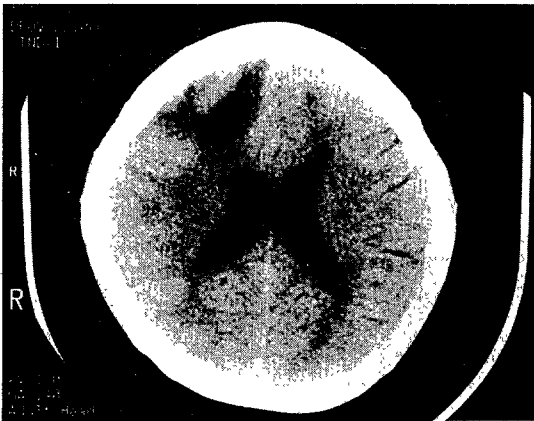
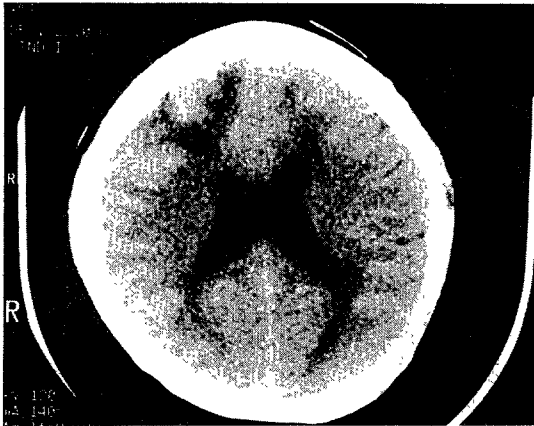
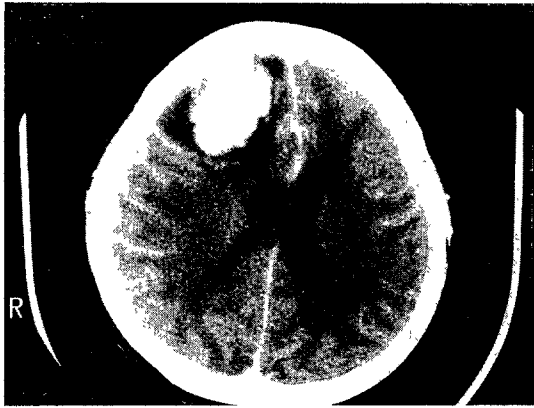


Fig. 2. Computerized tomography in a patient with a large right frontal subcortical hematoma.
 a : before PNA,
 b : post-PNA 5 days.
 c : complete removal state with slight hydrocephalus

Table 7. Code for Postoperative Evaluation of Patients

Code	Description	No. of Patients
ADL 1	Well(full work)	4
ADL 2	Minimal disability(self-sufficient)	7
ADL 3	Partial disability (partially self-sufficient)	3
ADL 4	Total disability(bedridden)	4
ADL 5	Vegetate	2
Died		2

*ADL=activity of daily living

5. 수술후 합병증

술후 2레에서 사망했는데 재출혈과 심한 혼수상태로 인한 폐렴이 병발되어 사망하였다.

6. 수술후 환자의 일상 생활력에 따른 분류

PNA를 시행한 이후 퇴원 당시의 환자의 일상생활력에 따른 분류는 환자의 일상생활력(Activity of Daily Living : ADL) 에 따른 5단계 구분법을 사용했으며, 부분적으로나마 환자 자신 스스로가 일상생활이 가능하였던 ADL < 3이상의 군이 14례로 63.6%이었다(Table 7).

고 찰

자발성 뇌실질내 출혈은 성인의 주요 사망원인이 되는 흔한 질환으로, 아직도 적극적인 치료에도 불구하고 많은 환자들이 사망하거나, 치료후 심각한 후유증을 가진다⁹⁾¹⁰⁾.

이러한 자발성 뇌실질내 출혈의 치료목표는 뇌조직의 손상을 최소화하고, 두개내압의 상승을 방지하며, 주위 뇌조직의 손상이 진행되는 것을 막는데 있으며²⁾⁹⁾¹⁰⁾, 그 방법으로는 보존적인 약물치료와 수술치료인 혈중 제거 및 감압술로 크게 대별될수 있다.

치료법의 선택은 환자의 상태 및 연령, 출혈 부위 등에 따라 신중하게 선택해야 하며, 뇌전산화단층촬영이 보편화된 1980년대에 와서도 이견이 있으며, 현재도 논쟁의 대상이 되고 있다¹¹⁾¹²⁾¹³⁾.

현재 흔히 이용되는 수술법으로는 수술현미경을 이용한 고식적 개두술법⁶⁾¹⁴⁾, 두개천공에 의한 단순 혈중 제거

술, 뇌정위적 단순 천자 흡입술¹⁴⁾¹⁵⁾¹⁶⁾ 및 천자 흡입술과 urokinase에 의한 혈종제거술이 있으며¹⁷⁾¹⁸⁾¹⁹⁾, 최근에는 두개강 내시경을 이용한 혈종제거술²⁰⁾이 소개되고 있지만, 수술방법의 선택, 수술시기 및 수술적응에 대하여는 여전히 논란이 있다.

고식적인 개두술은 급성기에 응고된 혈종을 제거하기가 용이하여, 완전제거가 가능하다는 장점이 있으나, 수술시간 소모가 많고, 수술중 뇌피질을 절개하여 혈종에 도달할 때 까지의 경로중 파괴되지 않은 정상 뇌조직의 손상으로 환자의 예후에 영향을 미치게 되는 단점이 있다²¹⁾.

개두술을 실시하지 않고 응고된 혈종을 두 개내압을 충분히 감압시킬 수 있을 만큼 제거하기 위하여 Backlund²³⁾, Higgins등²²⁾은 뇌정위적 방법으로 특수 고안한 기기를 혈종 중심부에 위치 시켜 응고된 혈종을 분쇄하면서 흡입제거하는 방법을 고안하기도 하였다.

이 방법은 뇌전산화단층촬영술의 급속한 발달로 혈종의 위치, 양, 주위 뇌조직과의 상관관계 및 술후 혈종의 제거 정도 등을 보다 정확히 알 수 있고, 보다 정확한 지점에 도관을 위치시킬 수 있어 점차 관심을 끌게 되었다.

그러나 이것도 만족할만큼 제거하기는 불가능하므로 단순천자 흡입술을 반복하여 흡입하므로써 심부혈종을 제거하고, 잔존혈종을 완전 제거하기 위해 Urokinase를 이용한 지속적 관류를 사용하는 방법이 소개되었다. 뇌실질내 혈종에 대해 UK를 직접 임상 적용한 분들은 Doi¹⁷⁾, Matsumoto와 Hondo등¹⁹⁾에 의해 발전되었다.

본 저자가 이용한 천자흡입술은 혈액응고로 인하여 충분한 혈종제거가 어렵고, 두개내압의 충분한 감압효과를 얻기가 어려우며, 잔존 혈종이 많이 남는다는 단점이 있으나 UK를 이용한 지속적인 관류를 사용해서 해결할 수 있었으며, 또한 국소마취하에서도 실시할 수 있고, 간단하고, 안전하며, 시술시 혈종주변의 정상 뇌조직의 손상을 최소화 시킬 수 있는 장점이 있다고 본다.

또한 뇌실질내 혈종 제거 시기가 환자의 술후 예후를 결정하는 또 하나의 중요한 인자가 된다²²⁾²³⁾²⁴⁾²⁵⁾²⁶⁾. 뇌실질내출혈은 대부분 한 번에 한하여 1~2시간내에 출혈이 멈추는 것으로 알려져 있다⁶⁾²⁷⁾. 또한 출혈에 의해 야기된 뇌부종은 7~8시간내 혈종 주변에 나타나 24~48시간에 걸쳐 빠르게 진행되고, 그후 변성과 교종(gliosis)이 출혈로 파괴된 뇌조직 뿐 아니라 심한 뇌부종 부위에도 생기게 된다⁶⁾. 그러므로 가능한 빨리 주변

정상 뇌의 손상없이 완전제거가 가장 좋고 또한 혈종의 크기가 커지고, 두개내압의 증가, 혈종으로 인한 주변 뇌실질의 압박으로 야기되는 허혈에 의한 이차적 효과로 신경학적 장애가 차츰 진행하므로 조기에 천자흡입술을 시행하는것이 좋은 결과를 가져올 수 있다고 사료된다⁶⁾.

본 저자는 출혈후 가능한 빨리 천자흡입술로 혈종을 제거하여 두개내압을 감소시켰으며, 그후 잔존 혈종의 완전 제거를 위해 UK 관류술을 적용하는 것이 치료결과를 개선시키기 위한 최적의 효과적인 방법이라 생각된다.

내원시 의식 상태는 혈종의 위치와는 특별한 상관관계가 없었으나 Glasgow Coma Scale을 이용한 혈종의 양과의 비교분석에서는 혈종의 양이 증가함에 따라 의식상태가 불량하였다. 술후 예후가 좋았던 군에서 혈종량이 더 적었고, 의식상태가 더 양호했음을 알 수 있다.

술후에 합병증으로는 재출혈, 뇌막염, 수두증 등이 보고되고 있으며, 저자에 따라 다양한(1.9~16%) 빈도를 보이고 있다¹⁸⁾²⁸⁾²⁹⁾³⁰⁾³¹⁾³²⁾. 혈종흡입시의 과도한 음압²⁰⁾²⁹⁾³⁶⁾, 술후 혈압의 상승²⁰⁾, 혈액응고 장애²⁸⁾³⁴⁾, 뇌동맥류 등의 미발견도 혈관이상²⁹⁾등으로 재출혈이 유발된다는 보고가 있다.

술후 예후는 일상생활력을 술후 6개월 기준으로 볼 때 통괄적으로 48.1~64.5%의 ADL3(good)이상의 성적을 보고하고 있으며²³⁾²⁰⁾, 본 병원에서는 술후 퇴원당시 기준으로 일상생활력(ADL)에 대한 구분을 하여 ADL < 3 (good) 성적이 14례로 63.6%를 차지하였다.

이상과 같이 자발성뇌실질내출혈환자에서 경피하 천자흡입술(PNA)과 urokinase 관류법을 시행하여 만족한 만한 결과를 얻은 바 이러한 방법은 뇌손상을 최소화하면서 효과적으로 조기에 혈종을 제거하여 환자의 사망율을 낮추고, 신경학적 결손을 조기에 회복시켰으므로 개두술이나 보존적 치료방법을 대체할 수 있는 좋은 치료방법으로 사료된다.

특히 고령이나 고위험도 환자에서 치료방법으로 선택하여 좋은 결과를 얻을 수 있을 것으로 사료된다.

결 론

본 병원 신경외과에서 1994년 9월부터 1996년 8월까지 22례의 자발성 뇌실질내출혈 환자들을 대상으로 경피하 천자혈종흡입술(PNA)과 urokinase용해 배액술

을 이용하여 치료하고 다음과 같은 결론을 얻었다.

- 1) 연령 및 성별 분포는 50~60대가 가장 많았다.
 - 2) 혈중량은 30~50ml가 가장 많았고, 위치상으로는 기저핵부위의 출혈이 19례 (83.3%)의 반도로 가장 많았다.
 - 3) 혈종의 제거율은 평균적으로 83% 이상으로 비교적 높은 제거율을 나타냈다.
 - 4) 수술 후는 ADL < 3 (good)이상의 군이 14례로 63.6%를 보였다.
 - 5) 이 수기법은 국소마취하에서 실시할 수 있고, 간단하고, 안전하며 또한 뇌손상을 최소화 할 수 있는 방법이라고 사료된다.
- 이상과 같이 자발성 뇌출혈 환자에 있어 내원시 환자의 전산상태 및 기왕력 등에 관계없이 뇌손상을 최소화 하면서 심부혈중까지 비교적 용이하게 제거함으로써, 좋은 치료방법으로 생각된다.

References

- 1) Kaufman HH, Maroon JC, Wilberger JE, et al : *Mechanical aspiration of hematomas in an in vitro mode. Neurology* 1989 ; 25 : 347-350
- 2) Paillas JE, Alliez B : *Surgical treatment of spontaneous intracerebral hemorrhage : Immediate and long-term results in 250 cases. J Neurosurg* 1973 ; 39 : 145-151
- 3) Suzuki J, Sato T : *Grading and timing of operation on putaminal ICH : spontaneous intracerebral haematomas. advances in diagnosis and therapy, Edited by HW Pia, C Langmaid, J Zierski, Berlin, Springer-Verlag. 1908, pp274-279.*
- 4) Takasugi S : *Cause of ring enhancement in computed tomographic image of intracerebral hematomas an experimental histological study. Neurol Med chir* 20 : 689-700, 1980
- 5) Fujitsu K, Muramoto M, Ikeda Y, et al : *Indications for surgical treatment of putaminal hemorrhage. J Neurosurg* 1990 ; 73 : 518-525
- 6) Kaneko M, Tanaka K, Shimada T, et al : *Long-term evaluation of ultra early operation for hypertensive intracerebral hemorrhage in 100cases. J Neurosurg* 1983 ; 58 : 838-842
- 7) Lussenhop AJ : *Hypertensive intracerebral hemorrhage in the United States : Update on surgical treatment, In Mizukami M, Kogure K, Kanaya H, et al(eds) : Hypertensive intracerebral hemorrhage, New York : Raven Press, 1983 ; 123-132*
- 8) Ransohoff J, Derby B, Krichoff I : *Spontaneous intracerebral hemorrhage. Clin Neurosurg* 1971 ; 18 : 247-266
- 9) Bae HG, Lee KS, Yun IG, et al : *Rapid expansion of hypertensive intracerebral hemorrhage. Neurosurgery* 1992 ; 31 : 35-41
- 10) Luessenhop AJ, Kachmann R : *Surgical treatment of primary spontaneous intracerebral hemorrhage. Georgetown Univ Med Cent Bull* 1964 ; 18 : 117-119
- 11) Kanaya H, Yukawa H, Itoh Z, et al : *A neurological guiding for patients with hypertensive intracerebral hemorrhage and a classification for hematoma location on computed tomography in proceedings, seventh conference on surgical treatment of stroke, Tokyo : Neuron, 1978 ; 265-270(jpn)*
- 12) Kanno T, Nagata J, Joshno M, et al : *Hypertensive intracerebral hemorrhage : Analysis of long-term outcomes. Part II. Surgical indication for putaminal hemorrhage. No Shingei Geka* 1986 ; 14 : 1307-311(Jpn)
- 13) Waga S, Yamamoto Y : *Hypertensive putaminal hemorrhage : Treatment and results. Is surgical treatment superior to conservative one? Stroke* 14 : 480-485, 1983
- 14) Davidoff LM : *Intracerebral hemorrhage associated with hypertension & arteriosclerosis. J Neurosurg* 1958 ; 15 : 322-328
- 15) Backlund EO, von Holst H : *Controlled subtotal evacuation of intracerebral hematomas by stereotactic technique. Surg Neurol* 1978 ; 9 : 99-101
- 16) Kim KS, Kim JH, Hamm IS, et al : *Results of surgical treatment in nontraumatic deep intracerebral hematomas. J of Korean Neurosurg Society vol* 1990 ; 19(1) : 52-60
- 17) Doi E, Moriwaki H, Komai N : *Stereotaxic operation for hypertensive intracerebral hemorrhage-especially for thalamic hemorrhage. Neurol Med Chir* 20(suppl) : 124-125, 1980(abstract)(Jpn)
- 18) Hondo H : *CT-guided stereotactic evacuation of hypertensive intracerebral hematomas. A new operative approach. Tokushima J Exp Med* 1983 ; 30:25-39
- 19) Matsumoto K, Hondo H : *CT-guided stereotactic*

- evacuation of hypertensive intracerebral hematomas. J Neurosurg 61 : 440-448, 1984*
- 20) Auer LM, Deinsbarger W, Niederkorn K, et al : *Endoscopic surgery versus medical treatment for spontaneous intracerebral hematoma : A randomized study. J Neurosurg 1989 ; 70 : 530-535*
 - 21) McKissock W, Richardson A, Taylor J : *Primary intracerebral hemorrhage : A controlled trial of surgical and conservative treatment in 180 unselected cases. Lancet 1966 ; 2 : 221-226*
 - 22) Higgins AC, Nashold BS, Cosman E : *Stereotaxic evacuation fo primary intracerebral hematoma : New instrumentation. Appl Neurophysiol 1982 ; 45 : 438-442*
 - 23) Lazorthes G : *Surgery of cerebral hemorrhage, Results of 52 surgically treated cases. J Neurosurg 1959 ; 16 : 355-364*
 - 24) Mitsuno T, Kanaya H, shirakata S, et al : *Surgical treatment of hypertensive intracerebral hematoma. J Neurosurg 1966 ; 24 : 70-76*
 - 25) Pagni CA, Bernasconi V, Bollati A, et al : *Risultatidel trattamento chirurgico di 71 casi di emorragia cerebrale. Minerva Neurochir 1969 ; 13 : 47-52*
 - 26) Tedeschi G, Berini FP, Cerillo A : *Indications for surgical treatment of intracerebral hemorrhage. J Neurosurg 1975 ; 43 : 590-595*
 - 27) Herbstein DJ, Schyamberg HH : *Hypertensive intracerebral hematoma, An investigation of the initial hemorrhage and rebleeding using Cr 51-labeled erythrocytes. Arch Neurol 1974 ; 30 : 412-414*
 - 28) Baek SC, Choi BY, Kim OL, et al : *The clinical study of stereotaxic aspiration in spontaneous intraparenchymal hematoma. J Kor Neurosurg Soc 1987 ; 16 : 695-708*
 - 29) Cho KK, Lee IL, Jo HT, et al : *Further experience of stereotaxic urokinase treatment inspontaneous intrapareanchymnal hematoma, J Kor Neurosurg Soc 1987 ; 16 : 315-311*
 - 30) Doh ES, Han DR, Kim OL, et al : *Indication of stereotaxic evccuation of spontaneous intracerebral hematoma. J Kor Neurosurg Soc 1989 ; 18 : 279-289*
 - 31) Jahang TA, Park KW, Jung N, Cho K : *Stereotaxic evacuation using pelorus system vs conventional craniotomy for spontaneous intracerebral hematoma. J Kor Neurosug Soc 1990 ; 19 : 497-505*
 - 32) Kandel EI, Peresendov VV : *Stereotaxic evacuation of spontaneous intracerebral hematomas. J Neurosurg 1985 ; 62 : 206-213*
 - 33) Kim HS, Yun H, Kim JS, et al : *Stereotaxic evaluation of hypertensive intracerebral hemorrhage. J Kor Neurosurg Soc 1992 ; 21 : 515-521*
 - 34) Kwon Y, Kim CJ, Rim SC, et al : *Comparative clinical analysis of stereotaxic surgery vs conservative treatment for spontaneous intracerebral hematoma. J Kor Neurosug Soc 19 : 995-1000, 1990*