

## 두부정위기와 신경내시경을 이용한 뇌낭미충 제거술에 대한 임상연구

이화여자대학교 의과대학 신경외과학교실  
김명현 · 송준혁 · 신규만

= Abstract =

### Stereotactic Endoscopic Removal of Cerebral Cysticercosis

Myung Hyun Kim · Jun Hyeok Song · Kyu Man Shin

*Department of Neurosurgery, College of Medicine, Ehwa Womans University*

Cysticercosis is the most frequent parasitosis of the central nervous system. Often medical treatment does not influence on ventricular or cisternal cysts or doesn't prevent the occurrence of complications, such as hydrocephalus. So a considerable group of patients require surgical procedures, especially in cases of neural compression or intracranial hypertension or epilepsy. Recently stereotactic endoscopic removal of intraaxial small lesions using a stereotactic guiding tube and a fine endoscope was reported. We tried to control the symptomatic neurocysticercosis using the stereotactic endoscopic system.

We operated 4 cases of neurocysticercosis. Cerebrospinal fluid(CSF) analysis, enhanced computerized tomogram(CT) and magnetic resonance image(MRI) scan were performed. There were no specific findings in CSF analysis. CT and MRI scan showed single intraparenchymal lesion in 2 cases, one was cystic and the other was solid, multiple intraventricular cysts with obstructive hydrocephalus in 1 case and mixed type in 1 case. Seizures occurred in all patients, partial sensory type in 3 cases who had reciprocal intraparenchymal lesion, generalized type in 1 case who had obstructive hydrocephalus by multiple ventricular cysts.

For parenchymal lesions, we planned stereotactic open system endoscopic surgery with variable forceps, laser and suction. Cystic forms were removed successfully but in solid form additional transgyral microscopic removal was needed. In intraventricular lesions, we first placed stereotactic guiding tube via frontal burr hole, then replaced this to 14 Fr peelaway catheter. Through the peelaway catheter we inserted closed system endoscopy and removed the cysts with variable forceps and suctions. All intraparenchymal and intraventricular lesions were removed without specific complications except transient chemical meningitis in one case.

Stereotactic endoscopic surgery make it possible to operate cystic lesions without degeneration(vesicular stage) wherever they locate.

**KEY WORDS :** Cerebral neurocysticercosis · Stereotactic endoscopic surgery · Seizure · Hydrocephalus.

## 서 론

뇌낭미충은 신경계를 흔히 침범하는 기생충으로 알려져 있다<sup>1)</sup>. 뇌낭미충증은 민촌충의 유충이 모세혈관벽을 뚫고 혈관계로 침투하여 이를 통해 중추신경계의 연수막, 뇌실 또는 뇌실질 내에서 *Cysticercosis cellulosa*로 변형되어 나타난다<sup>2)</sup>. 이는 뇌실질이나 뇌척수액 내에서 퇴행성 변화를 거치면서 염증반응을 일으키고 이로 인해 간질이나 국소 신경증상 등의 반복적인 임상증상을 보이거나 뇌척수액의 흐름에 지장을 초래하여 뇌수종을 유발시킨다<sup>3)</sup>. 따라서 병변의 위치에 따라 간질, 국소적 임상증상 및 뇌수종 등이 합병된 경우 수술적 치료가 필요하다<sup>4)</sup>.

이에 대한 수술은 개두술을 통한 뇌낭미충 제거술이나 뇌척수액 단락술 등이 있으나 심부병변이나 뇌실내 낭종의 경우 수술적 접근이 용이치 않고 심지어는 심한 수술적 합병증이 우려되기도 한다. 이에 저자는 뇌실이나 뇌실질내 낭종성 병변들에 대해 두부정위기와 신경내시경을 병합 사용하여 뇌조직의 손상을 최소화하면서 다발성 심부병변을 제거하고자 하였다.

## 대상 및 방법

본원에 신경내시경이 도입된 1995년 1월부터 1995년 12월까지 1년간 4명의 환자에 대해 5회의 수술을 시행하였다. 환자의 연령은 20세에서 77세까지 다양하였고 평균연령은 41세(41±20)였고 여자 3명, 남자 1명이었다(Table 1). 임상증상은 4명 모두 간질을 보였으며 이중 뇌실질내에 병변이 있는 3명은 국소성 초점발작을 보였고 뇌실내에만 병변이 있는 1명은 대발작을 보였으며 이 경우 경미한 측뇌실의 폐쇄성 뇌수종을 보였다. 진단 방법으로 뇌척수액 면역반응검사, 뇌파검사, 뇌전산화 단층술 및 뇌자기공명술을 시행하였다.

수술방법은 뇌실이나 뇌실질내의 낭종성 병변이 있는

경우(3예)는 Cosman-Roberts-Wells system(Radiomics Co., USA)을 사용하여 뇌전산화 단층술 하에서 병변의 위치를 산출하고 국소마취 하에서 뇌의 기능지역을 피해 병변에서 가장 가까운 곳에 2cm정도의 두피절개를 하고 두개천공을 만들었다. 6mm의 guiding tube를 산출된 대로 삽입하여 tract을 만든 후 제거하고 이를 통해 peelaway catheter를 삽입하였다. 1mm의 working channel을 가진 직경 3mm의 막대형 내시경(Storz Co., Germany)을 삽입하여 병변을 관찰하고 이를 통해 forcep과 suction 등으로 scolex를 가진 뇌낭미충을 제거하였다. 이 때 염증반응으로 주위조직과 유착이 심한 경우는 KTP(potassium titanyl phosphate) laser를 사용하여 분리시켜야 했다. 뇌실질내 석회화 병변을 보인 경우(1예)는 유사한 방법으로 두개내 병변의 위치를 산출한 후 1mm의 가는 guiding tube를 삽입하여 이 tract을 따라 현미경하에서 transgyral approach를 시행하였다.

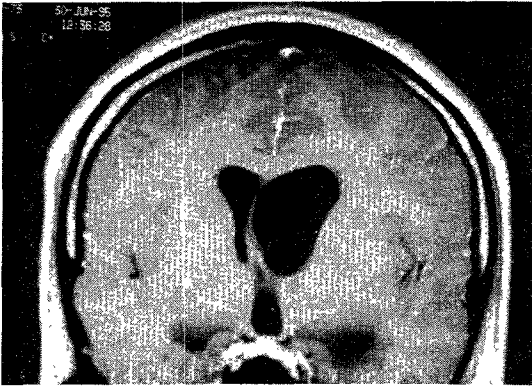
## 결 과

모든 환자에서 뇌척수액 면역반응검사는 음성이었고 뇌파검사는 양성이었다. 뇌전산화 단층술 및 뇌자기공명술상 간질 대발작을 보인 20세 여자는 좌측 측뇌실에 크기가 다양한 다발성 낭종성 병변을 보였고(Fig. 1), 우측 상지부의 초점성 간질발작을 보인 22세 여자는 좌측 두정부에 1개의 석회화 병변을 보였으며(Fig. 2), 좌측 상지부의 초점성 간질발작을 보인 45세 남자는 우측 두정부, 전두부 및 측두부에 다발성 낭종성 병변과 좌측 측뇌실에 1개의 낭종성 병변을 보였고(Fig. 3), 좌측 상지부의 초점성 간질발작을 보인 77세 여자는 우측 두정부에 1개의 낭종성 병변을 보였고(Fig. 4). 낭종성 병변의 경우는 낭종의 주위나 뇌의 다른 부위에 enhancing pattern이 보이지 않았으나 석회화 병변을 보인 1예에서는 병변의 주위가 ring enhance 되는 양상을 보였다(Fig. 2).

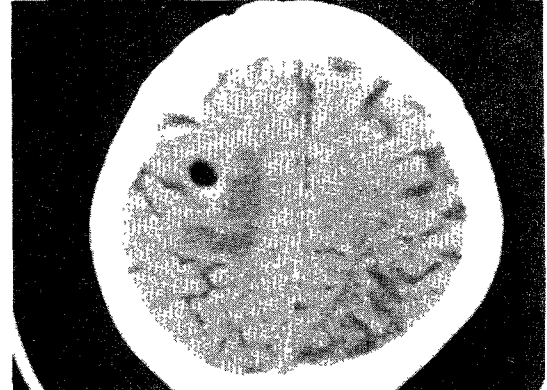
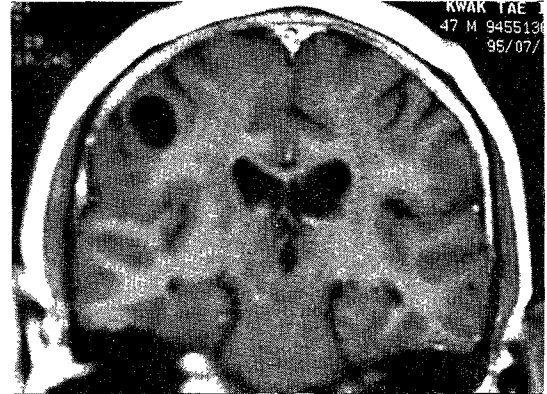
수술소견상 뇌실내 낭종성 병변이 있는 경우 병변 주

**Table 1.** Clinical summary of 4 cases of neurocysticercosis

age	sex	clinical symptom	location of lesion	type of operation
20	F	generalized seizure	left lateral ventricle	stereotactic endoscopic exeresis
22	F	partial seizure	left parietal lobe	stereotactic craniotomy
45	M	partial seizure	right fronto-temporo-parietal lobe	stereotactic endoscopic exeresis
77	F	partial seizure	right parietal lobe	stereotactic endoscopic exeresis

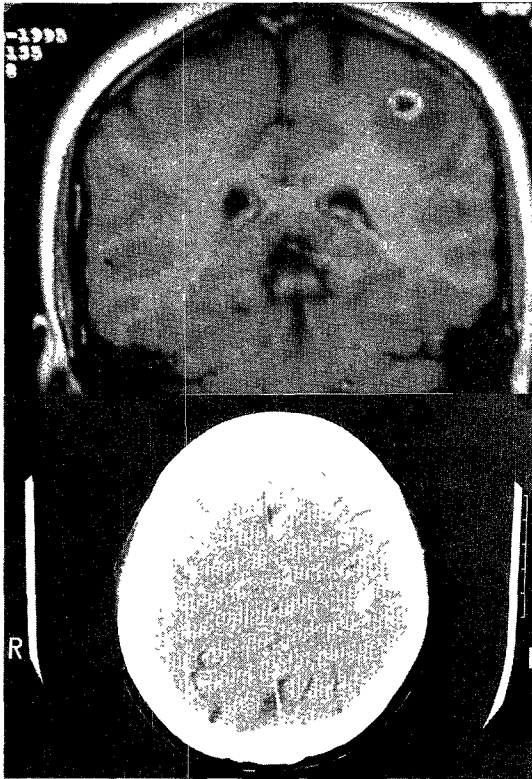


**Fig. 1.** Preoperative MR findings of case 1.  
Enlargement of left lateral ventricle filled with multiple cystic lesions containing scolex of cysticercosis at T1 image.



**Fig. 3.** Preoperative MR and postoperative CT findings of case 3.

Preoperative MR : large cystic lesion at right parietal parenchyma without enhancement or edema at T1 enhanced image and intraventricular cyst.  
postoperative CT : previous lesion was filled with air.



**Fig. 2.** Preoperative MR and postoperative CT findings of case 2.  
Preoperative MR : calcified single left parietal nodule with rim enhancement and perifocal edema at T1 enhanced image.  
postoperative CT : previous lesion was filled with air.

위나 병변에서 떨어진 부위의 뇌실벽에 경미한 수강상피염의 흔적을 볼 수 있었고 한 예에서는 낭종과 뇌실벽 사이에 심한 유착이 있어서 KTP laser로 박리해야 했

다(Fig. 5). 낭종을 제거한 후 측뇌실, 몬로공, 제3뇌실 및 도수관을 관찰하여 염증반응의 정도와 폐색의 유무를 확인하고 그 정도가 심하지 않아 뇌척수액 측로조성술은 시행하지 않았다. 뇌실질내 낭종성 병변이 있는 경우 주변부 뇌조직에서 대개 경미한 교질화 변화를 관찰할 수 있었으며(Fig. 6) 낭미층의 제거는 비교적 용이하게 되었다(Fig. 7). 뇌실질내 석회화 병변이 있는 경우 주위 조직과 유착이 심했으며 주위조직의 교질화 및 혈철소의 침착이 심하여 병변제거시 신중하게 같이 제거해야 하였다(Fig. 8).

수술 후 1예에서 수일간 경미한 일과성 발열 및 두통이 있었으며 모든 환자에서 항경련제 복용을 중단할 수 있었고 그 후 6개월 이상 간질이 나타나지 않았으며 기타 합병증은 없었다.

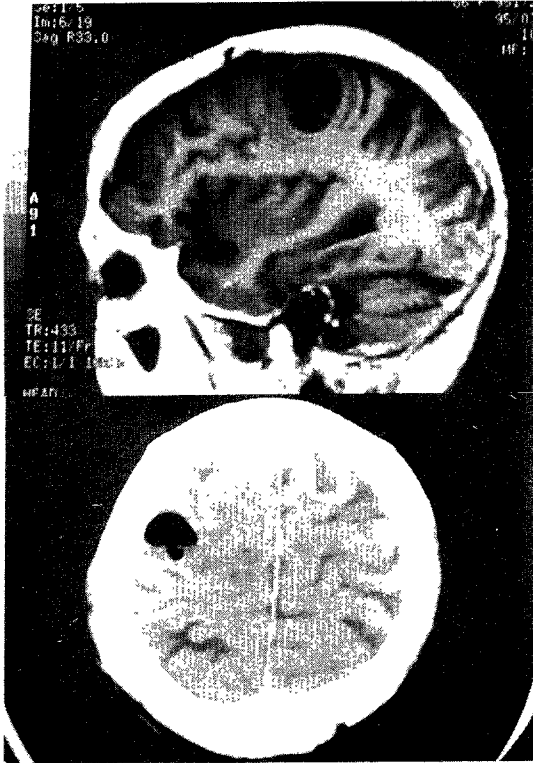


Fig. 4. Preoperative MR and postoperative CT findings of case 4. Preoperative MR : single large right parietal nodule with scolex at T1 image. postoperative CT : previous lesion was filled with air.

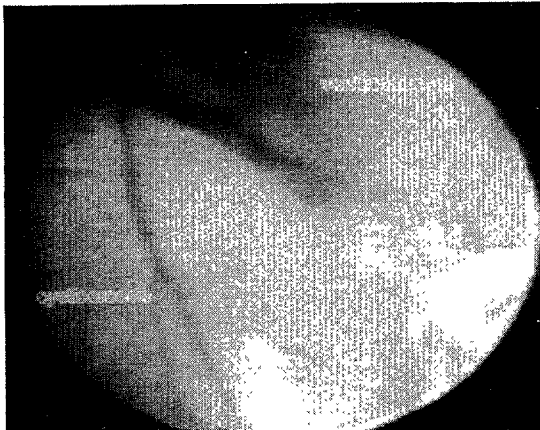


Fig. 5. Endoscopic operative findings of case 1. KTP laser dissection at adhered site of cyst to ventricular wall

## 고 안

뇌낭미충은 중추신경계에 침범하여 2~5년에 걸쳐

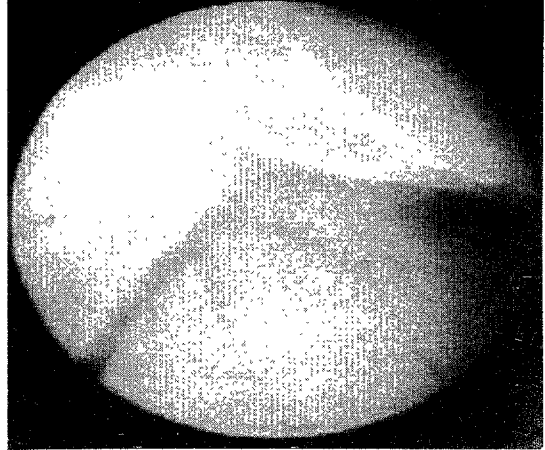


Fig. 6. Endoscopic operative findings of case 3. Internal view of intraparenchymal cysticercus cyst showing free cysticercosis mild inflammatory change visible at adjacent brain surface through transparent wall

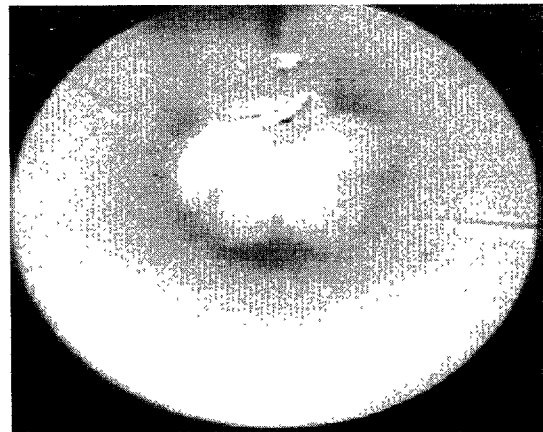


Fig. 7. Endoscopic operative findings of case 4. Cysticercosis was removed by grasping forceps through the peelaway catheter.

4단계의 퇴행성 변화를 거친다. 초기에는 살아있는 낭종의 형태를 띠다가 차차 크기가 작아지면서 주변부 뇌조직의 염증을 수반하게 된다. 보다 퇴행이 진행되면 낭종 내에 칼슘이 침착되어 결국 석회화 병변으로 이행하게 된다<sup>2)</sup>. 뇌자기 공명술은 뇌낭미충증의 퇴행단계에 따른 변화를 보는데 큰 도움이 된다. 활동성 낭종은 T1 image에서 뇌척수액과 유사한 신호를 보이는 낭종 속에 증가된 신호의 두절을 보인다. 퇴행이 진행되면 주변부 뇌조직의 염증반응으로 T1, T2 image 모두에서 병변 주위에 증가된 신호의 테두리를 보이며 석회화 병변은 T1, T2 image 모두에서 감소된 신호로 나타난다<sup>4)</sup>.

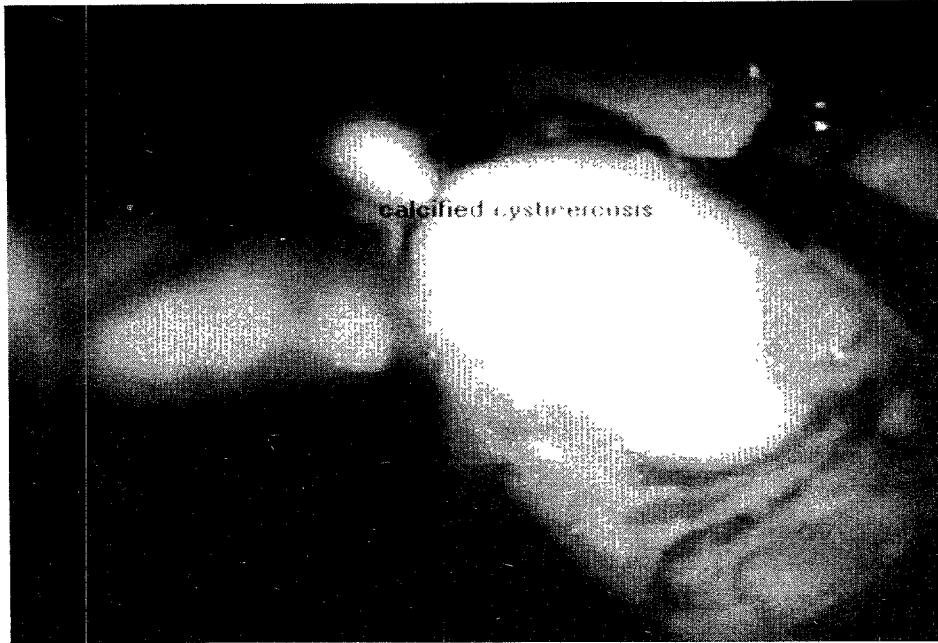


Fig. 8. Microscopic operative findings of case 2.  
Calcified cysticercus nodule surrounded by inflammatory tissue

뇌낭미충증에 대한 수술은 병변의 위치나 간질, 국소 뇌압박 그리고 뇌수종 등의 합병증이 있을 경우 시행된다<sup>5)6)7)</sup>. 뇌실내에 존재하는 낭종은 뇌척수액을 따라 움직여서 뇌실내를 유영하다 급성 뇌수종을 유발하거나 그 크기가 증가하는 경향이 있으므로 수술적 제거가 필요하다<sup>8)9)10)</sup>. 이 때 낭종의 뇌실내 파열로 염증반응이 일어날 수 있으며 이는 대개 수술 전, 후 스테로이드를 투여하여 방지하거나 치료할 수 있다. 뇌실질내에 존재하는 병변이 간질을 유발할 경우에 그 병변은 물론 주변 뇌조직의 염증부, 특히 침착된 혈철소까지 제거해야 하는지는 아직 확실하지 않다<sup>1)6)7)11)12)</sup>. 뇌실이나 뇌실질내의 뇌낭미충은 고식적인 개두술로 제거할 수 있으나 병변이 심부에 위치하거나 뇌의 기능부에 위치할 경우 수술로 인한 후유증이 심각한 문제로 대두될 수 있다. 최근 뇌실 및 뇌실질내 낭종성 병변에 대해 신경내시경을 통한 낭종배액술이나 제거술이 제안된 바 있으며 이는 신경내시경을 통해 병변을 직접 보면서 다발성 낭종이나 염증반응의 유무를 확인하고 수술할 수 있으나 주변 뇌조직의 염증은 제거하기 어려운 단점이 있다<sup>13)</sup>.

저자는 모든 환자에 대해 뇌자기 공명술을 시행하여 병변의 퇴행 정도를 확인하고 뇌실질과 뇌실내 염증반응을 보이지 않는 낭종성 병변에 대해서는 두부정위기와

신경내시경을 이용하여 낭종배액술 및 뇌낭미충 제거술을 시행했고 뇌실질내 석회화 병변인 경우는 두부정위기를 이용한 개두술을 통해 석회화 병변과 주변의 염증조직을 완전히 제거할 수 있었으며 수술 후 6개월 이상 모든 환자에서 간질발작을 보이지 않았고 수술 후 합병증은 없었으며 단지 1예에서 수술 후 다른 원인 없이 수일간 경미한 발열 및 두통을 보였다. 이 환자는 뇌실벽에 부착된 낭종 제거시 낭종의 조기파열로 낭종내액이 뇌실로 유입된 경우였으며 이로 인한 무균성 뇌실염으로 사료되었으나 스테로이드 및 기타 보존적 치료로 완쾌되었다.

## 결 론

### 목 적 :

뇌낭미충증은 중추신경계에 발생하는 기생충증 중에서 가장 많다. 많은 환자에서 수술이 필요한데 특히 낭종이 뇌실내나 뇌수조에 위치할 때 또는 신경압박이나 뇌압상승 및 간질의 원인이 될 때는 수술을 시행해야 한다. 최근 내시경이 여러 분야의 뇌수술에 응용되면서 뇌실질내에 발생한 비교적 작은 병변에 대해 두부정위기와 내시경을 이용해 수술하는 방법이 발달하고 있다. 저자

는 증상을 발현하여 수술적 요법이 필요한 뇌낭미충증 환자들에서 이러한 수술을 시행하여 그 효용성을 알아보고자 하였다.

#### 방 법 :

4예의 뇌낭미충 환자에 대해 뇌척수액 검사, 뇌전산화 단층술 및 두부 자기공명술을 시행하여 진단을 내리고 그 부위, 크기, 성상 및 염증반응의 유무 등을 확인하였다. 수술방법은 뇌실내의 병변은 두부정위기를 이용하여 측뇌실을 천자하고 도관을 삽입한 후 내시경을 통해 여러 가지 내시경용 집게, 레이저 및 흡입기 등으로 제거하였고, 뇌실질내에 위치한 낭종성 병변도 같은 방법으로 제거했으나 석회화 병변은 두부정위기 및 내시경으로 위치를 확인하고 작은 개두술을 시행한 후 현미경 수술로 제거하였다. 수술 후 일정기간 추적검사를 하여 증상 및 병변의 호전을 확인하였다

#### 결 과 :

임상증상은 1예에서 간질 대발작을 보였고, 나머지 3예는 초점성 간질을 보였다. 뇌척수액 검사에서는 모두 특이소견이 없었다. 뇌전산화 단층술 및 두부자기 공명술상 다발성 뇌실내 낭종성 병변을 보인 경우가 1예, 1개의 뇌실내 낭종성 병변과 다발성 뇌실질내 낭종성병변을 보인 경우가 1예, 1개의 뇌실질내 낭종성 병변을 보인 경우가 1예 그리고 1개의 뇌실질내 석회화 병변을 보인 경우가 1예였다. 수술 후 4예 모두에서 간질이 호전되었고 합병증은 없었다.

#### 결 론 :

저자는 본원에 신경내시경이 도입된 1995년 1월부터 1년간 4예의 간질발작을 주소로 하는 뇌실 및 뇌실질내의 뇌낭미충증 환자에 대해 두부정위기와 내시경을 응용하여 병변들을 성공적으로 제거할 수 있었다.

### References

- 1) Benedicto OC, Nelson M, Joao AA : *Surgical treatment of cysticercosis of the central nervous system. Neurosurgery quarterly* 1995 ; 5(1) : 34-54
- 2) Palacios E, Rodriguez-carbajal J, Taveras JM : Cys-

- ticercosis of the central nervous system. Springfield, IL, Charles E Thomas, 1984 : 27-54*
- 3) Spina-Franca A : *Immunology of the neurocysticercosis. J Bras Med* 1983 ; 45 : 7-8
- 4) Colli BO, Martelli N, Assirati JA : *Surgical treatment of cerebral cysticercosis. Arq Neuropsiquiatr* 1994 ; 52 : 166-186
- 5) Machado LR, Nobrega LPs, Barros NG : *Computed tomography in neurocysticercosis : a 10 year long evaluation analysis of 100 patients with an appraisal of a new classification. Arq Neuropsiquiatr* 1990 ; 48 : 414-418
- 6) Rajshekhar V : *Etiology and management of single small CT lesions in patients with seizures. Acta Neurol Scand* 1991 ; 84 : 465-470
- 7) Rajshekhar V, Haran RP, Prakash S : *Differentiating solitary small cysticercosis granulomas and tuberculomas in patients with epilepsy. J Neurosurg* 1993 ; 78 : 402-407
- 8) Takayanagui OM, Jardim E : *Therapy for neurocysticercosis. Arch Neurol* 1992 ; 49 : 290-294
- 9) Sandoval M, Madrazo I, Garcia-Renteria JA : *Valvular dysfunction due to obstruction of the ventricular catheter caused by cysticercus cyst. Arch Invest Med* 1991 ; 22 : 117-120
- 10) Kramer J, Karrazana EJ, Cosgrove GR : *Tran-saqueductal migration of a neurocysticercus cyst. J Neurosurg* 1992 ; 77 : 956-958
- 11) Wadia RS, Makhale CN, Kelkar AV : *Focal epilepsy in India with special reference to lesions showing ring or disc-like enhancement on contrast computed tomography. J Neurol Neurosurg Psychiatry* 1987 ; 50 : 1298-1301
- 12) Couldwell WT, Zee CS, Appuzo M : *Definition of the role of contemporary surgical management in cisternal and parenchymatous cysticercosis cerebri. Neurosurgery* 1991 ; 28 : 231-237
- 13) Kirchhoff DB, Bauer BL, Colli BO : *Minimal invasive endoscopic neurosurgery in neurocysticercosis. Presented at the meeting on Modern trends and innovative techniques in clinical neurosurgery in adults, Maastricht, Netherlands, February 1993*