

## 점액성 낭선종에 동반된 Brenner 종양의 1례

이화여자대학교 의과대학 병리학교실

김영진 · 조정실 · 김우경

=Abstract=

### A Case of Brenner Tumor Accompanied by Mucinous Cystadenoma of the Ovary

Young Jin Kim, M.D., Jung Sil Cho, M.D., OK Kyung Kim, M.D.

Department of Pathology, Ewha Womans University, College of Medicine

The brenner tumor of the ovary has been the topic of voluminous clinical and pathologic literatures since its original description by Macnaughton-Jones in 1898.

One of the major problems confronting most investigators of this uncommon neoplasm has been the question of histogenesis. There is general agreement that the tumor is derived from surface epithelium, as are the serous and mucinous cystadenomas.

Recently we have experienced a case of Brenner tumor which was found in the wall of a mucinous cystadenoma. A brief review of the literatures and a discussion concerning Brenner tumor are presented in this paper.

### 서론

Brenner종양은 1898년 Macnaughton Jones에 의해 처음 기술된 이래<sup>1)</sup> 많은 사람들에 의해 연구되고 있으며 비교적 최근에는 난소의 표면상피에서 기원되는 종양으로 알려져 온 희귀한 종양으로서 전 난소 종양의 0.3~2.6%를 차지하고 있다.<sup>3~7)17)</sup>

이 종양에 대하여 국내에서도 수에 보고가 있으며<sup>8~15)56)</sup> 저자들은 25세 된 경산부에서 Brenner종양이 점액성낭선종과 동반된 1례를 경험하였기에 문헌고찰과 아울러 보고하고자 한다.

### 증례

임상소견 : 환자는 25세된 여자로 약 7월 전부터 무

통의 연한 종괴가 촉진되어 이때부속병원 산부인과에 입원하였으며 입원 후 하복부에 심한 통증이 몇시간 지속되었다. 초경은 17세에 있었으며 월경주기는 28일 형으로 규칙적이었고 월경지속기간은 5일간으로 다량이었다. 21세에 결혼하여 정상분만 2회 인공유산 1회의 경력이 있고 입원당시 임신 8주째였다.

부인과 진찰상 자궁은 임신 2개월 크기로 전굴되어 있었고 우측난소에서 어른 주먹 크기만한 연한 종괴가 촉진되었다. 捻轉(torsion)된 난소낭종과 임신 8주의 진단 하에 소파술 및 우측난소 절제술을 시행하였는데 우측난소는 진회색 내지 청색을 띤 낭포성 종양으로써 염전되어 있었다. 좌측 난소도 정상보다 약간 더 커져 있었으며 부분적으로 남성변화를 보이고 있었고 양측 난관은 정상이었으며 자궁은 약간 커져 있었다.

병리소견 : 우측난소는 10×7×6cm 크기의 200gm

되는 낭포성 종양으로 표현은 경활하였다. 절단 면에서 종괴는 대부분이 다낭포성 양상을 보이며 잘색의 점액질을 포함하고 있었다. 낭포벽 한 부위에 최대직경 1.5cm로 주위와 구분되는 단단한 백황색의 섬유성 종양이 관찰되었다(Fig. 1).

현미경 소견에서 낭포내막은 특징적인 점액성 낭선종의 양상인 기저면에 놓인 핵과 맑은 세포질로 이루어진 키가 큰 원주상피로 이루어져 있었으며 일부에서 심하게 증식된 난소의 섬유성 기질을 배경으로 walthard cell rest의 세포와 유사한 일정한 모양과 크기의 세포소를 보였다(Fig. 2).

각 세포들은 투명한 세포질, 원형 또는 난원형의 핵과 때로는 비교적 뚜렷한 핵소체를 보이기도 했는데 핵은 종종 소위 coffee bean pattern이라 불리는 longitudinal grooving을 보였다.

다수의 상피세포소에서 낭포성 변성이 동반되고 간혹 그 안에 PAS 양성인 무형의 분비물도 포함하고 있었다(Fig. 3). Reticulum 염색에서 reticulum fibril이 세포소의 주변을 싸고있음을 보여주었다(Fig. 4).

## 고 안

Brenner 종양은 1898년 Macnaughton에 의해 adenofibroma like tumor라고 처음 기술되었는데 그의 기원에 대한 상세한 기술은 되지 않았다. 그 이듬해인 1899년 Orthman<sup>16)</sup>이 6례의 희귀한 난소종양을 보고하면서 fibroma paperfiriale carcinomatum이라고 命名하고 표면상피에서 유래된 것이라고 주장했다<sup>6)17)18)</sup>.

1907년 Brenner<sup>19)</sup>는 이 종양을 3례 더 보고하면서 난소여포의 granulosa cell 종양 중에 가장 성숙한 형으로 생각하고 Oophoroma folliculare라 발표한 후 본 종양은 그의 이름을 따라 Brenner 종양이라 命名되었다. 비교적 초기의 보고자들은 대부분이 난소여포의 granulosa cell에서 기원했다고 생각했으며 Teoh<sup>20)</sup>는 16례의 Brenner 종양을 문헌적으로 고찰하고 granulosa cell로부터 발생되었다고 보고하였다<sup>2)6)</sup>.

그러나 Meyer<sup>21)</sup>는 본 종양의 조직학적 특징을 기술 발표하면서 granulosa cell 종양과의 구분을 확실하게 하였고 질병 분류학상 서로 무관한 종양이라고 하였다<sup>17)</sup>. Meyer는 또한 Brenner 종양이 점액성 낭선종과 자주 동반되는 것을 강조하였는데 이것은 그 후 많은 사람들<sup>22)~24)</sup>에 의해 증명되었다.

Freda<sup>25)</sup>, Woodruff 및 Acosta<sup>26)</sup>는 이 두 종양의 이행을 보고하면서 Brenner 종양에서 점액성 낭선종이 기원될지도 모른다는 가능성을 시사하기도 했는데 반

대로 점액성 낭선종에서 Brenner 종양이 발생된다고 보는 사람도 있다<sup>27)</sup>. 최근에도 여러 학자들이 두 종양이 동반된 여러증례를 계속 보고해 왔다<sup>2)15)28)30)</sup>. 저자들의 증례에서는 종양의 대부분이 점액성 낭선종의 양상이고 일부에서 Brenner 종양이 동반되었으며 양자간의 이행은 여러 절편에서 관찰되지 않았다.

Meyer는 Brenner 종양이 난소의 표면상피에서 기원되는 다른 종양과 빈번히 공존되는 것을 관찰하였는데 그 후 많은 사람들에 의해서도 보고되었으며<sup>2)6)29)30)</sup>, 연속절편에서 Brenner 세포와 표면상피와의 연속성을 증명함으로써<sup>21)22)31)32)</sup> 표면상피에서의 기원을 주장하였다.

한편 Meyer는 상피세포에서 기원된 Walthard rest에서 Brenner 종양이 발생된다고도 하였는데 Varangot<sup>33)</sup>는 Walthard 세포가 Brenner 세포와 유사한 nuclear infolding을 가지고 있음을 지적하였고 1942년 Danforth<sup>35)</sup>는 Brenner 종양, Walthard rest, 점액성 낭선종의 상피를 비교하면서 내부구조 및 핵의 상세한 유사성을 밝히면서 세 종양의 공통적인 기원을 시사하였다. Reagan<sup>36)</sup>과 Arey<sup>37)</sup>는 Walthard inclusion과 Brenner 세포와의 연속성을 증명하였으며 1971년 Roth<sup>38)</sup>는 전자현미경으로 연구한 결과 Brenner 세포가 방광의 상피와는 유사한 구조물을 많이 갖고 있으나, granulosa cell과는 아무 유사성을 보여주지 않았다고 보고하였다.

또한 1977년 Balasa<sup>17)</sup>도 전자현미경 하에서 Brenner 세포와 Walthard 세포사이의 유사성 및 이들과 난소의 표면상피와의 유사성을 확인하였고 granulosa cell과는 아무관계도 제시되지 않았다고 보고하므로써 Brenner 종양의 기원은 granulosa cell이 아니라 표면상피라는 개념을 뒷받침하였다.

Jondahl<sup>4)</sup>과 Freda<sup>25)</sup>는 점액성 낭선종, 유피낭종(dermoid cyst), 악성기형증등의 벽에서 Brenner 종양이 발견된 것을 근거로 Brenner 종양의 배세포 기원을 주장하였고 Berge 및 Borgline<sup>39)</sup>은 Brenner 종양이 Wolffian duct remnant와 연결되어 있다고 보고하면서 그 곳에서 기원한 것을 주장하였다.

Brenner 종양은 병리학적으로 양성, 증식성, 악성의 세가지 유형으로 분류되나, 대부분이 양성 종양이며, 양성 Brenner 종양의 육안적 소견은 비교적 단단하며 표면은 대체로 평활하나 때로 결절상을 보이고 단면에서 백황색으로 섬유종이나 난포락증(thecoma)과 유사하다<sup>2)17)28)36)38)</sup>.

양성 Brenner 종양의 현미경적 소견은 특징적으로 상피성 세포소와 주변에 풍부한 섬유성 조직으로 구성

되어 있다.

각 세포들은 경계가 뚜렷하고 투명한 세포질로 구성된 비슷한 크기의 다각형의 세포들로써 비교적 크고 난원형인 핵에는 소위 coffee bean pattern이라 부르는 longitudinal grooving을 종종 보이고 있으며<sup>6)13)26)29)36)</sup> 상피세포소는 때로 낭포성 변성의 경향을 보이는데 대개 중앙에서 시작하여 큰 낭포를 형성하기도 하며 낭포내에는 PAS 양성인 점액성 분비물을 포함하는 경우가 많다<sup>2)6)14)18)152)</sup>.

현미경 소견상 증식성 유형은 난소내에 국한되어 상피세포의 증식과 다소의 세포의 비정형성만이 관찰되고 상피의 심한 비정형성이나 비정상적인 핵분열 또는 기질내 침윤등이 없는 종양으로 일견 방광의 저급(low grade)의 이행상피암과 비슷한 양상을 보인다<sup>6)17)41)42)</sup>.

악성 Brenner 종양은 1945년에 처음 보고된 이후 다수가 보고되고 있으나 확실한 빈도는 아직 잘 알려져 있지 않다<sup>17)26)41)44)~47)56)</sup>. 악성형은 현미경적 소견상 상피의 심한 비정형성이나 비정상적인 핵분열 외에 주위조직으로 전이를 보이는 예이다<sup>17)26)30)41)</sup>.

Brenner 종양은 저자에 따라 차이가 있으나 전 난소 종양의 0.3~2.6%를 차지하는 희귀한 종양으로서 그 중 대다수가 무증상인 종괴로 발견되고 있고<sup>2)17)</sup>, 증상이 있는 경우는 미단성인 하복부동통<sup>2)6)12)13)14)30)40)41)</sup> 혹은 복부증대나 종괴촉지<sup>12)15)25)</sup>, 질출혈<sup>6)12)13)26)30)40)</sup> 등이 주증상으로 나타나기도 한다.

양성 Brenner 종양은 모든 연령에서 발생될 수 있으나 평균연령은 45~55세로써 폐경기나 그 이후에 대부분 발생된다<sup>2)6)26)29)30)40)</sup>. Miles<sup>41)</sup>에 의하면 증식형 Brenner 종양의 평균연령은 50세 정도로 양성 Brenner 종양과 비슷하고 악성형의 평균 연령은 68세 정도라고 보고했으며 Roth 및 Sternberg<sup>42)</sup>와 Carpen<sup>6)</sup>도 60세가 넘는다고 보고하였다.

Brenner 종양은 좌우난소중 편재되지 않고 대개 일측성으로 오나 양측성이 평균 7~8%정도로 보고되어 있는 바, 반대측 난소의 wedge resection이 요구된다<sup>2)6)13)21)29)30)</sup>.

종양의 크기는 현미경으로만 알 수 있는 크기에서부터 8,700gm에 이르기까지 다양하나 최대직경이 1~2cm 정도 되는 것이 대부분이다<sup>2)6)17)26)29)</sup>.

수술 전 진단은 자궁근종이나 난소의 다른종류의 종양 또는 낭종인 것이 대부분이고 수술 전 진단이 Brenner 종양인 경우는 매우 드물다고 한다.

Brenner 종양의 내분비 기능은 없는 것으로 생각되어 왔는데 1930년 Linde<sup>48)</sup>가 내분비 기능이 있을 것이라고 보고한 이후 폐경 후의 Brenner 종양 환자에서 유

방증대 및 압축이 보고되었고 기타의 estrogen effect가 보고되었다<sup>49)~54)56)</sup>. Besch<sup>55)</sup> 등은 실험적으로 Brenner 종양의 조직을 배양하고 HCG를 투여한 결과 testosterone이 합성됨을 관찰하였다.

치료는 자궁전적출 및 양측 부속기 절제술을 하거나 양측부속기 절제술 단독으로 시행되었으며<sup>2)26)30)</sup> 본원에서는 우측난소 절제술과 자궁 내막 소파술이 시행되었다.

## 결 론

저자들은 25세의 경산부에서 우측 난소 낭종으로 수술한 후 점액성 낭성종과 동반된 Brenner 종양을 체험하였기에 증례보고와 아울러 문헌고찰을 보고하는 바이다.

## —References—

- 1) Macnaughton JH: Uterine fibroid with anomalous ovarian tumor. Trans Obstet Soc (London) 40 : 154, 1898. (cited from Ehrlich and Roth. 1971).
- 2) Ehrlich CE, Roth LM: The Brenner tumor: a clinicopathologic study of 57 cases. Cancer 27 : 332, 1971.
- 3) Novak E, Jones HW: Brenner tumors of the ovary: with report of 14 new cases Am. J. Obstet. Gynecol. 38 : 872, 1939.
- 4) Jondahl WH, Dockerty MB, Randal LM: Brenner tumor of the ovary: a clinicopathologic study of 31 cases Am. J. Obstet. Gynecol. 60 : 160, 1950.
- 5) 조정실 · 이유복 · 김동식 : 한국인 난소종양의 임상 및 병리조직학적 검색, 대한병리학회지, 8 : 1, 1974.
- 6) Carpen E: Brenner tumors of the ovary: a clinicopathologic study. Acta. Obstet. Gynecol. Scand 50 (suppl) : 6, 1976.
- 7) 김용훈 · 조동제 · 송찬호 등 : 난소 종양의 임상적 및 병리학적 고찰, 대한산부인과학회지, 20 : 9, 1977.
- 8) 한태호 : Brenner씨 종양의 1예, 대한산부인과학회 (학술대회 초록집) p.6. Oct., 1961.
- 9) 서영욱 · 최종열 · 노영하 등 : 광범한 문헌 고찰을 중심으로 한 Brenner씨 종양, 대한산부인과학회지, 9 : 331, 1966.

- 10) 홍창수 · 황순경 · 이정기 등 : Brenner tumor의 1예 대한산부인과학회지, 12 : 183, 1969.
- 11) 변지홍 · 이재현 : Brenner tumor의 1예, 대한산부인과학회지, 15 : 597, 1972.
- 12) 이종규 · 박대근 · 안방자 · 등 : Brenner 종양의 1예, 대한산부인과학회지, 16 : 465, 1973.
- 13) 신동욱 · 이춘범 · 김병욱 : Brenner 종양, 대한산부인과학회지, 17 : 69, 1974.
- 14) 김부원 · 이기원 · 양문호 등 : Brenner 종양의 1예, 대한산부인과학회지, 17 : 641, 1974.
- 15) 구혜수 · 박문향 · 박효숙 : 난소 Brenner tumor 3례에 대한 병리학적 검색, 대한병리학회지, 13 : 103, 1979.
- 16) Orthmann EG: Zur Casuistik Einiger seltenerer Ovarial-und Tuben-Tumoren. Monatsschr Geburtshilfe Gynaekol 9 : 771, 1899. (cited from Balasa, 1977)
- 17) Balasa RW, Adcock LL, Prem KA et al.: The Brenner tumor Obstet Gynecol 50 : 120, 1977.
- 18) Fox RA: Brenner tumor of the ovary: Care reports, discussion and bibliography Am. J. Pathol 18 : 223, 1942.
- 19) Brenner F: Das Oophoroma folliculare. Frankfurt Z. Pathol 1 : 150, 1907.
- 20) Teoh TB: The histogenesis of Brenner tumors of the ovary J Pathol 66 : 441, 1953 (cited from carpen 1976)
- 21) Meyer R: Über verschiedene Erscheinungsformen der als Typus Brenner bekannten Eierstocksgeschwulst, ihre Absonderung von den Granulosazelltumoren und Zuordnung unter andere Ovarialgeschwülste Arch Gynaekol 148 : 541, 1932 (cited from Balasa 1977)
- 22) Plaut A: Der sogenannte "Tumor ovarii Brenner" (Fibroepithelioma mucinosum benignum ovarii) Acht neue Fälle Bemerkungen Zur Histogenese Arch Gynaekol 153 : 97, 1933 (cited from Freda 1959).
- 23) Szathmáry, Z von: Über Brennersche Tumoren in der Wand grösserer Ovarial cystome Arch Gynaekol 154 : 390, 1933. (cited from Freda 1959).
- 24) Held. E: A propos de l'histogenèse des tumeurs de Brenner et les kystes pseudo-mucineux Schweiz Med. Wochenschr 19 : 831, 1938 (cited from Freda 1959).
- 25) Freda VJ, Montimurro JA: Coexistence of mucinous cystadenoma and Brenner tumor of the ovary. Report of two cases. Am. J. Obstet. Gynecol. 77 : 651, 1959.
- 26) Woodruff JD, Acosta AA: Variations in the Brenner tumor. Am. J. Obstet. Gynecol. 83 : 657, 1962.
- 27) Mackinlay CJ: Brenner tumors of the ovary: a report of nine cases including one with malignant degeneration J. Obstet. Gynecol. Br. Emp. 63 : 58, 1956. (cited from Novak, 1974).
- 28) Novak ER, Woodruff JD: Gynecologic and Obstetric Pathology (7th ed) : 403 WB Saunders Company Philadelphia 1974.
- 29) Silverberg SG: Brenner tumor of the ovary: a clinicopathologic study of 60 tumors in 54 women Cancer 28 : 588, 1971.
- 30) Yoonessi M, Abell MR: Brenner tumors of the ovary, Obstet. Gynecol. 54 : 90, 1979.
- 31) Meeker LH: Oophoroma folliculare of the ovaries Arch Pathol 22 : 718, 1936.
- 32) Lauchlan SC: Histogenesis and histogenetic relationships of Brenner tumors Cancer. 19 : 1628, 1966.
- 33) Varangot J: Les tumeurs ovariennes du type Brenner: étude anatomique Gynécolog Obstét (Paris) 38 : 11, 1938 (cited from Greene 1952).
- 34) Greene RR: The diverse origins of Brenner tumors Am. J. Obstet. Gynecol. 64 : 878, 1952.
- 35) Danforth DN: The cytologic relationship of the Walthard cell nest to the Brenner tumor of the ovary and to the pseudomucinous cystadenoma. Am. J. Obstet. Gynecol 43 : 984, 1942.
- 36) Reagan JW: The ovarian Brenner tumor: It's gross and microscopic pathology Am. J. Obstet. Gynecol. 60 : 1315, 1950.
- 37) Arey LB: The origin and form of the Brenner tumor. Am. J. Obstet. Gynecol. 81 : 743, 1961.
- 38) Roth LM: Fine structure of the Brenner tumor cancer 27 : 1482, 1971.
- 39) Berge T, Borglin NE: Brenner tumors: Misto-genetic and clinical studies. Cancer 20 : 308, 1967.
- 40) Jorgensen EO, Dockerty MB, Wilson RB, et al:

- clinicopathologic study of 53 cases of Brenner tumors of the ovary. *Am. J. Obstet. Gynecol.* 108 : 122, 1970.
- 41) Miles PA, Norris HJ: Proliferative and malignant Brenner tumors of the ovary. *Cancer* 30 : 174, 1972.
- 42) Poth LM, Sternberg WH: Proliferating Brenner tumors *Cancer* 27 : 687, 1971.
- 43) von Numer C: A contribution to the case knowledge and histology of the Brenner tumor. Do malignant forms of the Brenner tumor also occur? *Acta Obstet Gynecol Scand (Suppl 2)* 25 : 114, 1945 (cited from Carpen 1976).
- 44) Abell MR: Malignant Brenner tumors of ovary: with reports of three cases, *Cancer* 10 : 1263, 1957.
- 45) Hameed K: Brenner tumor of the ovary with Leydig cell hyperplasia: a histologic and ultrastructural study. *Cancer* 30 : 945, 1972.
- 46) Idelson MG: Malignancy in Brenner tumors of the ovary: with comments on histogenesis and possible estrogen production. *Obstet Gynecol Surv.* 18 : 246, 1963.
- 47) Foda MS, Shafeek MA: Malignant Brenner tumor. *Obstet. Gynecol.* 13 : 226, 1959.
- 48) Te Linde RW: Granulosa cell tumors of the ovary and their relation to postmenopausal bleeding. *Am. J. Obstet. Gynecol.* 20 : 552, 1930.
- 49) Grayzel DM, Friedman HH: Brenner tumor of the ovary *Am J Surg* 53 : 509, 1941.
- 50) Biggart JH, Macafee CHG: Tumors of the ovarian mesenchyme *J. Obstet. Gynecol. Br Emp.* 62 : 829, 1955.
- 51) Eton B, Parker RA: Endometrial abnormalities including carcinoma associated with ovarian Brenner tumor. *J. Obstet. Gynecol. Br Emp* 65 : 95, 1958.
- 52) Shaaban AH, Abdine FH, Youssef AF: Functioning Brenner tumor of the ovary. *J. Obstet. Gynecol. Br. Emp.* 67 : 138, 1960.
- 53) Shinada T, Tsukui J, Matsumoto S: Estrogen synthesis by Brenner tumors. *Am. J. Obstet. Gynecol.* 116 : 408, 1973.
- 54) Marwil TB, Beaver DC: *Am. J. Obstet. Gynecol.* 43 : 99, 1942.
- 55) Besch PK, Byron RC, Barry RD et al.: Testosterone synthesis by a Brenner tumor: Part II. In vitro biosynthetic steroid conversion of a Brenner tumor. *Am. J. Obstet. Gynecol.* 86 : 1021, 1963.
- 56) 김용우 · 홍성선 · 홍순박 등: 내분비 효과를 수반한 악성 Brenner씨 종양의 1례, *중앙의학*, 14 : 133, 1968.

□ Explanation of Figures □

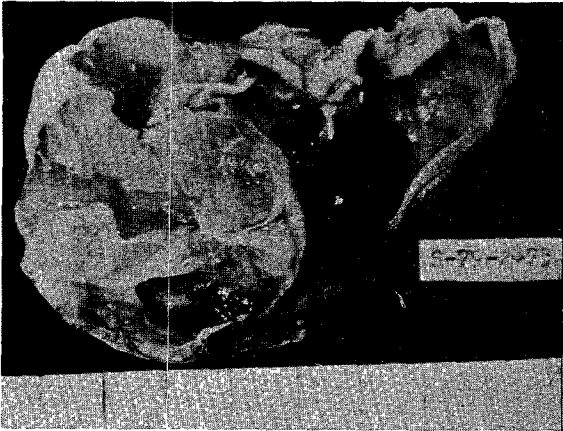
**Fig. 1.** Gross Photograph of right ovarian cystic mass shows multilocular cystic spaces containing brownish mucoid materials. Brenner tumor is located in the left upper part of this picture.

**Fig. 2.** Photomicrograph showing Brenner tumor nests adjacent to mucinous living.


**Fig. 3.** Higher power microscopic view of Brenner epithelial nest. Note coffee bean nuclei and a typical small cavity in a nest containing mucinous material.

**Fig. 4.** Photomicrograph of a reticulum stained section shows reticulum fibrils surrounding the nest.

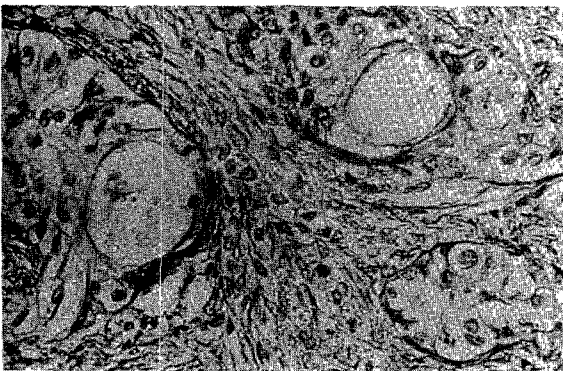
□ 김 영진 외 논문 사진부도 □



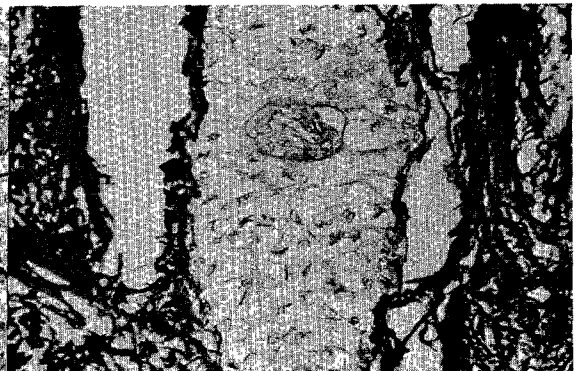
**Fig. 1.**



**Fig. 2.**



**Fig. 3.**



**Fig. 4.**