

## 심박 조율기 증후군의 치험 1예

- 치료 전후의 심도자 소견 -

이화여자대학교 의과대학 내과학교실

손혜영 · 임정윤 · 유승기 · 조홍근 · 박시훈 · 신길자

= Abstract =

### A Case of Pacemaker Syndrome, Proven by Cardiac Catheterization

Hye Young Son · Jeong Yoon Yim · Sung Kee Ryu  
Hong Keun Cho · Si-Hoon Park · Gil Ja Shin

*Department of Internal Medicine, College of Medicine, Ewha Womans University*

The pacemaker syndrome is a complex of clinical signs and symptoms related to the adverse hemodynamic and electrophysiologic consequence of ventricular pacing in the absence of other cause.

The following illustrates a case of pacemaker syndrome proven by cardiac catheterization. A 64-year-old female patient who had been previously managed with single chamber pacemaker (VVI mode) due to sick sinus syndrome, suffered from chest discomfort, headache, dizziness, lightheadedness.

We thought that she suffered from pacemaker syndrome and changed single chamber pacing to dual chamber pacing. At that time we performed cardiac catheterization perioperatively.

Pulmonary capillary wedge pressure, main pulmonary arterial pressure, right atrial pressure and right ventricular pressure were normalized after the change and she didn't feel any symptoms.

**KEY WORDS** : Pacemaker syndrome · Cardiac catheterization.

## 서 론

심박조율기 증후군이란 심실 수축동안 심방의 수축이 일어나 실신, 부종, 호흡부전, 흉통, 심계항진, 기면과 목이나 복부에 거북한 박동감등의 일련의 증상이 나타나는 것을 말한다. 이것은 조율된 심실에서 심방으로 대개 방실결절등을 통해 전도가 일어날때 가장 흔히 나타난다.

저자들은 일방형 심박조율기(single chamber pa-

cemaker, VVI형)를 삽입한 후 심박조율기 증후군을 보여서 심도자 검사를 통해 이를 혈액학적으로 증명하였고, 이방형 심박 조율기(dual chamber pacemaker)로 바꾼 후 심도자 검사상 혈액학적으로 호전된 것을 확인한 심박조율기 증후군을 경험하였기에 보고하는 바이다.

## 증 례

환 자 : 64세, 여자.

주 소 : 일방형 심박 조율기(VVI형) 삽입 후의 흉부 불편감 및 두통.

현병력 : 환자는 내원 한달전 동기능 부전 증후군(sick sinus syndrome)으로 진단 받고 일방형 심박조율기(VVI형)를 삽입 받은 직후 흉부 불편감 및 두통, 현훈으로 심박 조율기 증후군이 의심 되어 심박 조율기의 조율 횟수를 분당 70회에서 60회로 낮춘 후 일단 증세를 관찰하기로 하고 퇴원하였다. 그러나 환자는 약 1개월간의 외래 추적 관찰 동안에도 증상이 계속되어 재입원하였다.

과거력 및 가족력 : 입원 3년 전 열공 경색증(lacunar infarction)으로 치료 받은 바 있으며 고혈압, 당뇨, 결핵등의 기왕력은 없음.

이학적 검사 소견 : 혈압 100/70mmHg, 맥박 60회/분, 호흡수는 20회/분, 체온은 36.2℃였으며, 만성 병색을 보였으며, 영양 상태는 양호한 편이었다. 결막은 창백하지 않았고 심전도상 심박조율기에 의한 박동이 나타날때마다 경정맥 박동이 관찰되었다.

흉부 진찰 소견상 호흡음은 깨끗하였으며 심박동은 규칙적이었다. 간과 비장의 종대 및 박동은 없었다.

검사실 소견 : 말초 혈액 검사상 혈색소치 13.3g/dl, 헤마토크릿 45.7%, 총백혈구수는 13,900/mm<sup>3</sup>였고 총혈소판 수는 185,000/mm<sup>3</sup>였다. 일반 화학 검사상 혈

청 소디움(Na)은 147mEq/L, 포타슘(K)은 4.4mEq/L였고 갑상선 기능 검사상 T3는 131ng/dl, T4는 5.9 ug/dl, TSH는 2.6IU/ml이었다. 심전도 소견상 분당 60회의 일방형 심박조율기(VVI형)에 의한 조율 극파와 역행적 P파가 관찰되었다(Fig. 1).

흉부 X선 검사상 흉부 좌상측에 위치한 심박조율기 자극생성기 및 우심실에 위치한 전극유도가 관찰되었다(Fig. 2-A).

혈역학적 검사 소견 : 환자는 입원 2일째 심도자술 및 심박 조율기 교체 시술을 하였으며, 이때 시술 전후로 심도자 검사를 통해 혈역학적인 검사를 시행하였다(Table 1, Fig. 3). 심박동기 교체 시술은 먼저 우심방의 부속기(appendage)에 전극 유도를 삽입하고 일방형 심박동기의 자극 생성기를 이방형 심박동기의 자극 생성기로 바꿔 기존에 삽입되어 있던 심실전극과 다시 삽입된 심방전극을 자극 생성기에 연결한다. 결국 일방형 심박동기의 VVI형에서 이방형 심박동기의 DDD형으로 바뀌어서 종결 되었다(Fig. 2-B).

교체 전후로 본 폐모세혈관 췌기압(pulmonary capillary wedge pressure)은 16/0mmHg에서 5/0mmHg로 감소하였으며, 주폐동맥압(main pulmonary artery pressure)은 21/7mmHg에서 14/5mmHg로, 우심실압은 20/6mmHg에서 17/4mmHg로, 우심방압은

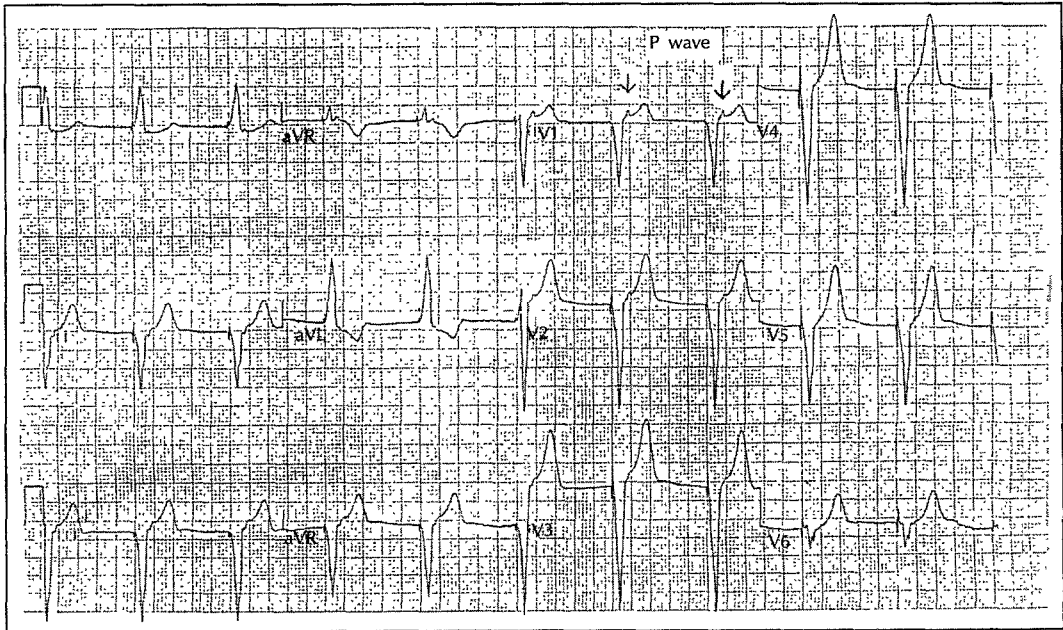


Fig. 1. Electrocardiogram shows the P wave on ST segment, representing retrograde ventriculoatrial conduction.

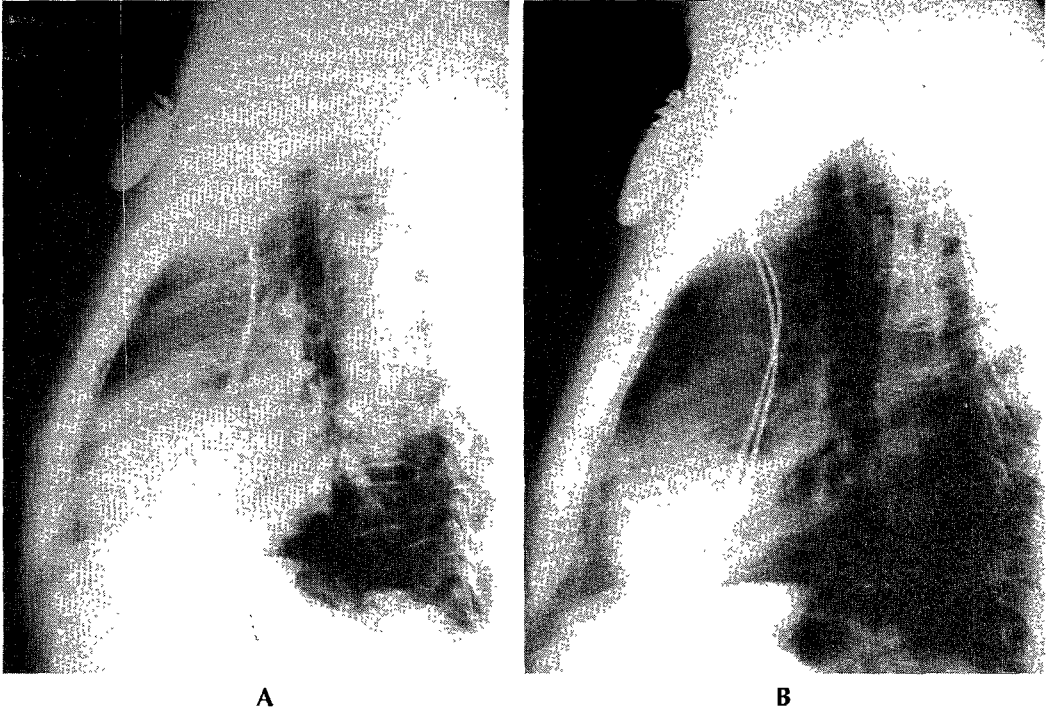


Fig. 2. Lateral view of chest X-ray. Single chamber pacemaker(A) is changed to dual chamber pacemaker(B).

Table 1. A comparison of hemodynamic variables before and after changing to the dual chamber pacing

	Single chamber pacing(VVI mode)	Dual chamber pacing(DDD mode)
Oxygen study	O <sub>2</sub> Sat	O <sub>2</sub> Sat
RA	59%	61%
MPA	60%	63%
Aorta	92%	89%
Pressure(mmHg)		
PCWP	16/0	5/0
MPA(mean)	21/7(12)	14/5(8)
RV	20/6	17/4
RA	19/0	7/0
Cardiac output	3.3	4.0
Cardiac index	2.1	2.5

19/0mmHg에서 7/0mmHg로 각각 감소된 소견 보였다.

심박출량은 3.3L/min에서 4.0L/min으로 증가하였으며 심박출 계수(cardiac index)도 2.1L/min/m<sup>2</sup>에서 2.5L/min/m<sup>2</sup>로 증가하였다(Table 1). Fig. 3은 우심방압을 나타낸 것으로 심박 조율기 교체 전의 cannon a 파가 술후 소실된 모습을 관찰할 수 있다.

임상 경과 및 치료: 환자는 내원 제 2일째 심박 조율

기 교체 수술을 시행하여 DDD형으로 프로그래밍한 결과 수술후 곧 혈압의 상승 및 흉부 불편감, 두통, 현훈, 정맥 박동 등의 증상, 증후의 소실을 보였다.

## 고 찰

심박조율기 증후군이란 대표적으로 VVI형 심박 조율기의 혈액학적 장애로 인해 전신 쇠약감 및 현훈, 두통, 실신 및 목과 복부에 거북한 박동감이 나타나는 것으로 심방에 의한 확장기 심실 혈류 유입의 상실, cannon a파의 말초혈관 확장 효과, 폐쇄되어 있는 방실 판막에 대한 심방 수축으로 인해 전신 및 폐정맥으로의 혈류 역류로 심박출량이 감소하고 혈압이 낮아져 발생한다. 이는 1969년 Mitsui에<sup>1)</sup> 의해 처음으로 기술되었으며 그 발생율은 심실 조율시 약 20%에서 경증의 증상을 보이나, 7%에서는 재수술이 필요한 심한 증상을 보인다<sup>2)</sup>.

심박 조율기 증후군의 진단은 심실 조율시 전형적인 증상의 발생과 환자의 병력 및 저혈압과 울혈성 심부전의 증후, 정맥성 cannon a파가 심실 조율과 연관될때

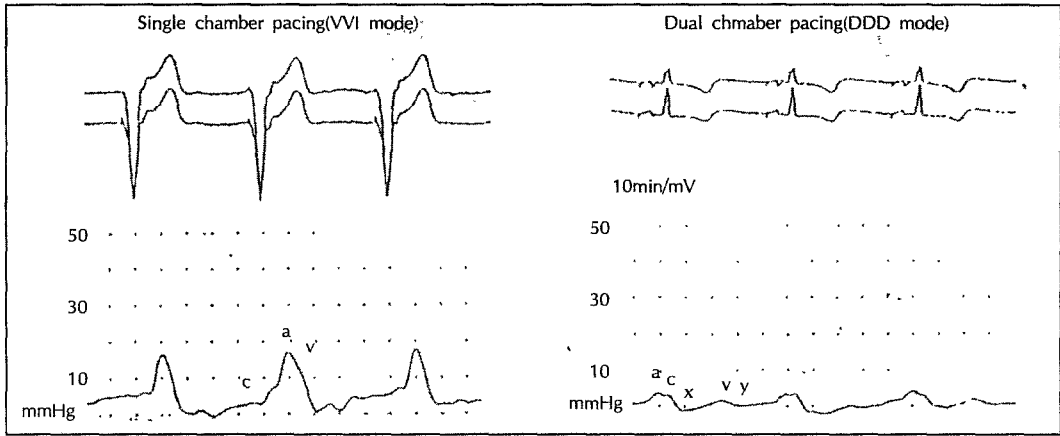


Fig. 3. Pressure tracings from right atrium before and after changing to the dual chamber pacing. Note that cannon a wave disappeared after changing to the dual chamber pacing(DDD mode).

이루어 질수 있다<sup>34)</sup>. 본 환자에서는 VVI형 심박조율기 삽입 직후 흉부 불편감 및 호흡곤란등 전형적인 증상으로 나타났다.

진단에서 중요한 것은 심박조율기 증후군의 증상은 심박조율기의 기능 부전과 겹침으로 서로 감별하는 것이 필요하다. 심박조율기 증후군의 증상이 나타나는 2가지 큰 이유는 첫째, 낮은 심박출량에 의한 것으로 이로 인해 환자들은 피로감, 전신 쇠약감 및 어지러움 증 등을 느끼며, 두번째로는 울혈성 심부전증에 의한 증상으로 운동시 호흡곤란 및 기좌호흡 및 폐부종등이 나타날수 있다<sup>5)</sup>.

실제 심박 조율기 증후군의 증상을 보이지 않았던 VVI형 심박 조율기 삽입 환자에서 DDD형으로 교체 후 주관적인 만족감 및 임상적으로도 답차 검사 및 심초음파 검사에서 호전을 보였다<sup>6)</sup>. Sulke등<sup>7)</sup>은 VVI형 심박 조율기로 불편감을 느끼지 못하던 환자 16명을 대상으로 자극 생성기의 교환시 DDD형으로 모형을 교체한후 주관적인 변화를 관찰하였다. 이중 75%가 DDD형에서 주관적인 척도인 피로감 및 빈맥감, 집중력, 두통, 현훈등에서 호전을 보였고 객관적인 검사에서도 답차검사서 운동 시간의 연장 및 능력의 향상을 보였다. 또한 심초음파 검사상 승모판 및 삼첨판 역류의 정도가 DDD형에서 의미있게 감소하였다. 결국 임상적으로 의의있는 증상을 보이지 않았던 VVI형 조율기 환자에서 약 2/3가 무증상의 심박조율기 증후군을 가지고 있음을 보여준다. 이러한 무증상의 심박 조율기 증후군의 기전으로 판막부전에 의한 역류가 중요한 요

소의 하나라고 생각된다.

동기능 부전 증후군에서 심실 심방 역전도가 있는 경우에 심박출량이 조율 전보다 감소하며 혈압 또한 역전도가 있는 경우에 낮은 것으로 보고 되어 심방 조율기 증후군의 기전으로 역전도의 존재가 중요한 요소로 보인다<sup>8-10)</sup>.

혈역학적인 기전으로서 다음으로 정상적인 방실 속발성(normal A-V sequence, A-V coupling)의 소실을 들 수 있다. 정상적으로 심방의 booster pump에 의해 심실 충만이 35~50% 정도가 이루어지는데, 방실 속발성 소실의 경우에는 심실 수축기 동안 닫힌 방실 판막에 대해 심방 수축이 일어나고 이로 인해 심방의 압력이 증가하며 심실 충만에 대한 심방 수축이 소실되어 결국 심박출량이 감소하고 동맥압의 감소를 가져온다. 또한 폐정맥 및 폐로의 울혈이 일어난다<sup>11-13)</sup>. 이는 좌심실 질환이 있는 경우에 정상보다 심방 수축이 좌심실의 충만에 기여하는 바가 크므로 이때 심방 수축이 소실 되면 심각한 심박출량의 감소등을 보일수 있다. Gross등<sup>14)</sup>은 특발성 심근 비후증을 보인 환자에서 방실 속발성 소실을 보인 경우 좌심실 유출로의 폐쇄없이도 전부하의 감소와 심박출량의 감소, 그리고 혈압의 하강을 보였으며 이는 이방형 심실 조율기를 이용한 방실 속발성 회복시 호전됨을 보였다<sup>15)16)</sup>.

마지막으로 심박출량의 감소에 따른 말초혈관의 저항의 증가가 없거나, 아주 적다는 것이다<sup>17)</sup>. 이는 심방의 cannon파에 의한 자극으로 인해 말초혈관 확장이 유발되는 것이, 압력 수용체(baroreceptor)를 매개로

하여 동맥압 감소에 따라 이차적으로 말초 혈관의 저항이 증가되는 기전보다 우세하기 때문이다.

최근에 atrial natriuretic peptide에 대한 연구가 이루어지고 있는데 이는 심장내에서 심방벽의 확장에 의해 말초 순환계로 분비되며 이는 강력한 혈관 확장 효과를 가지고 있다<sup>18)</sup>. 이것의 말초 정맥 혈장에서의 농도를 DDD형과 VVI형 심박 조율기를 한 양 군에서 비교하였는데 DDD형에서 정상과 유사한 농도를 보이거나 감소된 것을 보이며 심박 조율기 증후군 환자에서 7~8배 증가된 것을 보인다. 이것은 심박 조율기 증후군의 진단에 도움이 될 뿐만 아니라 이때 나타나는 저혈압의 중요한 기전이라고 생각 되어진다<sup>19)20)</sup>.

심박 조율기 증후군의 치료는 우선 심방 심실 동시성의 회복과 V-A 전도의 방지가 목표라고 볼 수 있다. 우선 동성율(sinus rhythm)과 조율기율(pacing beat)의 경쟁을 최소화하기 위하여 rate hysteresis를 이용하여 조율 횟수를 감소하여 볼 수 있다. 두번째는 이방형 심박 조율기로 모형을 바꾸어 보는 것으로 이는 심방 불응기가 측정된 V-A 전도시간 보다 25% 이상 길게 프로그램화 되어 있어 심박 조율기를 매개로한 재진입성 빈맥증을 방지 할 수 있다<sup>21)22)</sup>.

심박 조율기 증후군은 각각의 환자에게 생리적으로 가장 적합한 모형을 선택함으로써 예방 될 수 있는데 이는 결국 이방형 심박 조율기의 높은 선택율을 가져올 것이다. DDD형은 심박 조율형 보다 약 20% 정도 비싸며, 두번째 전극 유도를 심방에 통과시켜야 하므로 기술적으로 어렵고 또한 이에 비례하여 감염의 기회 역시 증가 한다고 볼 수 있다.

실제 심박 조율기 증후군을 예방하기 위해 삽입 시술을 하는 동안에 심실 조율 시작과 동시에 혈압을 재어 수축기 혈압이 25mmHg 이상 감소시 심박 조율기 증후군의 예견되는 지수로서 이방형 심박 조율기로 바꾸어 보는 것이 권유 되고 있다. 또한 일시적 심실 조율을 삽입 시술 전에 시행하여 혈역학적 변화를 본 후 모형을 결정하는 것도 한 방법이라고 볼 수 있다<sup>18)</sup>.

## 결 론

저자들은 이방형 심박조율기(VVI형)를 삽입한 후 심박조율기 증후군을 보였던 64세 여자 환자에서 이를 심도자 검사상 혈역학적으로 증명하였으며, 이방형 심박

조율기(DDD형)로 바꾼 후 증상 및 혈역학적인 호전을 증명하였기에 문헌 고찰과 함께 보고하는 바이다.

## References

- 1) Mitsui T, Hori M, Suma K, Wanibuchi Y, Saigusa M : The "pacemaking syndrome". In JE Jacobs(ed.) : *Proceedings of the Eight Annual International Conference on Medical and Biological Engineering*. Chicago. Association for the Advancement of Medical Instrumentation 1969 ; 29
- 2) Ausebel K, Furman S : *The pacemaker syndrome*. *Ann Intern Med* 1985 ; 103 : 420
- 3) Rediker DE, Eagle KA, Homma S, Gillam LD, Harthorne JW : *Clinical and hemodynamic comparison of VVI versus DDD pacing in patients with DDD pacemaker*. *Am J Cardiol* 1988 ; 61 : 323
- 4) Erlebacher JA, Danner RL, Stelzer PE : *Hypotension with ventricular pacing : An atrial vasodepressor reflex in human beings*. *J Am Coll Cardiol* 1984 ; 4 : 550
- 5) Alicandri C, Fouad FM, Tarazi RC, Castle L, Morant V : *Three cases of hypotension and syncope with ventricular pacing : Possible role of atrial reflexes*. *Am J Cardiol* 1978 ; 42 : 137
- 6) Johnson J, Rowell LB, Niederburger M, Elsmann M : *Human splanchnic and forearm vasoconstrictor responses to reduction of right atrial and aortic pressure*. *Circ Res* 1974 ; 34 : 515
- 7) Sulke N, Dritsas A, Bostock J, Wells A, Morris R, Sowton E : "Subclinical" pacemaker syndrome : A randomised study of symptom free patients with ventricular demand(VVI) pacemakers upgraded to dual chamber devices. *Br Heart J* 1992 ; 67 : 57
- 8) Levy S, Corbelli JL, Labrunic P : *Retrograde(ventriculoatrial) conduction*. *PACE* 1983 ; 6 : 364
- 9) Ripart A, Piober G : *Detection and characteristics of retrograde P waves*. *PACE* 6 1983 ; 372
- 10) Mahmud R, Lehmann M, Denker S, Gilbert CJ, Akhtar M : *Atrioventricular sequential pacing : Different effect on retrograde conduction related to level of impulse collision*. *Circulation* 1983 ; 63 : 23
- 11) Ogawa S, Dreifus LS, Shenoy PN, Brockman SK, Berkovits BV : *Hemodynamic consequences of atrioventricular and ventriculoatrial pacing*. *PACE* 1978 ; 1 : 8

- 12) Leinbach RC, Chamberlain DA, Kastor JA, Harthorne JW, Sanders CA : *A comparison of the hemodynamic effects of ventricular and sequential AV pacing in patients with heart block. Am Heart J 1969 ; 78 : 502*
- 13) Kruse I, Arnman K, Conradson T-B, Reyden L : *A comparison of acute and long term hemodynamic effects of ventricular inhibited and atrial synchronous ventricular inhibited pacing. Circulation 1982 ; 65 : 846*
- 14) Gross JN, Keltz TN, Cooper JA, Breitbart S, Furman S : *Profound pacemaker syndrome in hypertrophic cardiomyopathy. Am J Cardiol 1992 ; 70 : 1507*
- 15) Samet P, Bernstein WH, Nathan NA, Lopez A : *Atrial contribution to cardiac output in complete heart block. Am J Cardiol 1965 ; 16 : 1*
- 16) Sutton R, Citron P : *Electrophysiological and hemodynamic basis for application of new pacemaker technology in sick sinus syndrome and AV block. Br Heart J 1979 ; 41 : 600*
- 17) Benchimol A : *Cardiac function during electrical stimulation of the heart : Effect of exercise and drugs in patients with permanent pacemakers. Am J Cardiol 1966 ; 17 : 27*
- 18) Travill CM, Sutton R : *Pacemaker syndrome, an iatrogenic condition. Br Heart J 1992 ; 68 : 163*
- 19) Stone JM, Bhakta RD, Lutgen J : *Dual chamber sequential pacing management of sinus node dysfunction : Advantages over single-chamber pacing. Am Heart J 1982 ; 104 : 1319*
- 20) Oldroyd KG, Rae AP, Carter R, Wingate C, Cobbe SM : *Double blind crossover comparison of the effects of dual chamber pacing(DDD) and ventricular rate adaptive(VVIR) pacing on neuroendocrine variables, exercise performance, and symptoms in complete heart block. Br Heart J 1991 ; 65 : 188*
- 21) Sowton E : *Artificial pacemaking and sinus rhythm. Br Heart J 1965 ; 27 : 311*
- 22) Perrins EJ, Morley CA, Chan SL, Sutton R : *Randomized controlled trial of physiological and ventricular pacing. Br Heart J 1983 ; 50 : 112*