

뇌동맥류 수술후 기뇌 발생에 관한 연구

이화여자대학교 의과대학 마취과학교실, 방사선과학교실*

백은주 · 한종인 · 정락경 · 이귀용 · 김치효 · 김종학 · 이춘희 · 최혜영*

= Abstract =

The Incidence of Pneumocephalus after Cerebral Aneurysm Surgery

Eun Ju Paik · Jong In Han · Rack Kyung Chung

Guie Yong Lee · Chi Hyo Kim · Jong Hak Kim

Choon Hi Lee · Hae Young Choi*

Department of Anesthesiology, Radiology, College of Medicine,
Ewha Womans University*

Objectives : Pneumocephalus is a pathologic collection of gas within the cranial cavity. Patients undergoing neurosurgical procedures may be at increased risk for the development of tension pneumocephalus if nitrous oxide(N_2O) is used during a subsequent anesthetic.

Methods : Thirty-seven patients undergoing cerebral aneurysm surgery had had a computed tomographic scan of the head performed on or after the day of their surgery. 64 scans were examined for the presence of intracranial air. The magnitude of pneumocephalus was recorded as A-P(mm), width(mm), & numbers of section.

Results : Air was seen in all scans obtained in the first three postoperative days. During the second postoperative weeks, the incidence and the size of pneumocephalus decreased. A significant number of patients have an intracranial air collection in the first two weeks after the procedure.

Conclusion : These data indicate that all patients have pneumocephalus immediately after a cerebral aneurysm surgery. This information should be considered in the evaluation of the patient and the selection of anesthetic agents during a second anesthetic in the first 2 weeks after the first procedure.

KEY WORDS : Pneumocephalus · Nitrous oxide.

서 론

기뇌는 두개강내 병적인 공기의 모입으로 외상, 감염, 진단적 기뇌촬영술 후에 나타날 수 있으며 개두술 후에 흔히 볼 수 있다¹⁾. 기뇌가 있는 환자의 마취시에

nitrous oxide(이하 N_2O 로 표기)를 투여하면 긴장성 기뇌가 유발될 수 있으므로 주의를 요하게 된다. 개두술을 시행받은 단기간내에 신경외과적 수술이나 타과적인 문제로 다시 수술을 요구되는 경우에, 개두술 후 흔히 볼 수 있는 기뇌가 언제까지 지속되는지 여부는 마취제 선택에 있어 주요관점이 된다. 진단적 기뇌촬영

술 후 N_2O 사용에 대한 보고는 알려져 있으나 개두술 후 기뇌의 지속기간에 대한 보고는 많지 않다.

저자들은 뇌동맥류 수술환자에서 뇌전산화 단층촬영을 시행하여 술후 발생한 기뇌의 소실상태를 관찰하여 기뇌를 동반한 환자의 수술전 평가 및 마취제 선택에 도움이 되고자 한다.

대상 및 방법

1994년 7월부터 1996년 8월까지 이대 부속 목동병원에서 뇌동맥류 수술을 받은 37명을 대상으로 후향적 조사를 하였다. 전신마취 유도 및 유지에 thiopental sodium, fentanyl, vecuronium, isoflurane, N_2O 를 투여하였고 마취중 감시장치로는 Hewlett-Packard Model 56S(USA) 심전도, 호기말 이산화탄소 분압, 지속적으로 동맥혈압, 맥박산소계측기를 사용한 산소 포화도를 감시하였으며 내경정맥에 카테테르를 거치시켜 중심정맥압을 측정하였으며, 모든 환자는 앙와위 자세로 수술을 받았다.

수술후 CT GE 9800 Scanner를 이용하여 1cm 간격으로 뇌전산화 단층촬영을 추적 시행하였다. 37명의 환자중 27명은 2회 촬영하였으며, 10명은 1회만 촬영하여 총 64건의 소견을 기뇌의 발생시기 및 부위별로 분류하고, 기뇌의 크기²⁾는 최대 AP길이, width 및 section수로 평가하였으며 모든 결과는 평균±표준편차로 표시하였다.

결 과

수술 당일 및 술후 3일간 시행한 뇌전산화 단층촬영 64건 모두에서 기뇌가 나타났으며, 술후 4~7일에는 80.0%, 2주째에는 28.6%에서 기뇌 소견이 보였으며 3주째에는 기뇌가 나타나지 않았다(Fig. 1).

수술 당일의 뇌전산화 단층촬영상 기뇌의 최대 AP길이는 7.6 ± 3.8 mm, width는 27.2 ± 17.9 mm, section수는 7.0 ± 1.5 로 시간이 지남에 따라 기뇌의 최대 길이 및 section수는 감소하는 경향을 나타내었다(Fig. 2).

모든 환자는 앙와위에서 수술하였으므로 기뇌 발생 부위로는 전두부 및 측두부였다.

고 안

두개내 공기가 생기는 경우는 외상, 감염, 뇌실조류

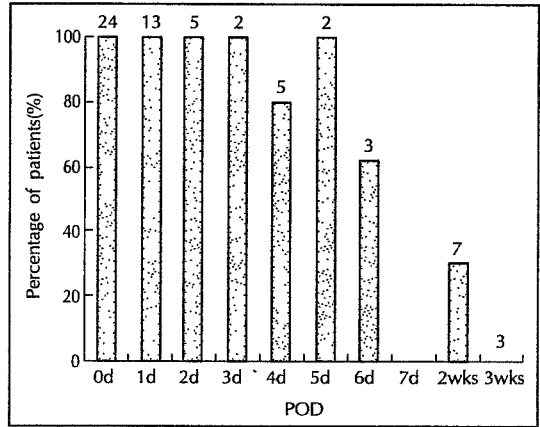


Fig. 1. The incidence of pneumocephalus versus postoperative day. The number at the top of each bar is the number of scans.

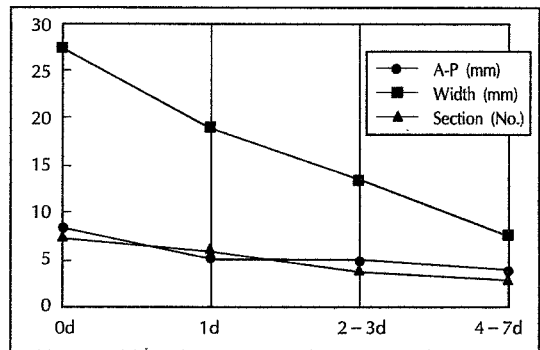


Fig. 2. The size of pneumocephalus versus postoperative day.

술, 진단적 기뇌척수조영술, 척수나 경막하 마취후에도 보이며, 가장 흔히는 두개골 절제술후에 나타나며, 뇌동맥류 수술시 뇌가 압축되어 대부분은 수술 후 얼마간 폐쇄공간이 존재하므로 두개내 공기를 쉽게 관찰할 수 있다¹⁾. 기뇌는 일정기간이 지나면 흡수되어 소실되므로 임상적으로는 문제가 되지 않는으나, 긴장성 기뇌로 발현할 위험성을 지니고 있다^{3,4)}. N_2O 는 마취시 용해도가 낮으므로 다른 흡입마취제와 함께 사용하면 마취유도가 빨라지며, 또한 다른 흡입마취제의 투여농도를 감소시켜 심혈관계 역제동의 합병증을 줄이고 안전한 마취유지가 가능하므로 널리 사용하고 있다⁵⁾. 그러나 체내에 폐쇄공기체강이 있을 때에는 N_2 의 혈액용해도가 N_2O 의 혈액용해도에 비해 현저히 낮아서 체강내에 존재하는 N_2 가 유입되는 N_2O 의 양만큼 제거되지 못하므로 가스용적이 증가하게 된다⁶⁾. 따라서 기뇌환자의 수술시 마취제로 N_2O 를 사용시 합병증으로 긴장성 기뇌

의 이차적 발생과 공기 방울의 팽창으로 인한 두개 뇌압 상승^{7,8,9)}을 가져올 수 있으므로 마취의에게 주의를 요한다.

진단적 기뇌척수조영술후 7일 이내에는 N₂O를 사용하지 않도록 권장하고 있으나, 개두술후 기뇌 흡수에 대한 연구는 많지 않으므로 위험기간에 대해서는 명확하게 알려져 있지 않다. 많은 연구에서 수술 직후 기뇌 발생에 대하여 보고하였지만^{10,11)} 기뇌가 흡수되는 기간에 대한 구체적인 연구는 많지 않았다. N₂O로 인한 긴장성 기뇌의 위험이 높은 경우는 최근에 신경외과적 시술을 받은 환자가 2차 수술을 받는 경우로, 신경외과적 수술뿐만이 아니라 타과의 수술을 포함한다.

본 연구는 적은 양의 공기도 검색이 가능한 뇌전산화 단층촬영을 이용하여 흡수 정도를 보았는데, Domino 등¹⁰⁾도 두개골 절제술 직후 모든 환자에서 뇌전산화 단층촬영시 기뇌 소견을 보고하였는데 수술 직후만을 보고하였고 지속적으로는 관찰하지 않았으며, Reasoner¹¹⁾의 보고에서는 240건의 뇌전산화 단층촬영을 지속적으로 연구하여 수술직후 2일에는 모든 경우 기뇌가 나타났으며, 술후 7일째는 75%, 2주, 3주는 각각 59.6%, 26.3%의 기뇌 소견을 보여 3주까지 지속됨을 보였다.

기뇌 발생에 영향을 주는 요인으로 수술중 환자의 체위가 관여되며 좌위에서는 대부분의 환자에서 기뇌가 발생하고 복외위에서는 적게 발생함을 보고하였다^{11,12)}. 본 연구에서는 양외위에서 수술한 상태로 기뇌 발생부위는 전두부 및 측두부로서 임상적 의의는 없다. 개두술후 발생한 기뇌는 대부분 자연적으로 흡수되므로 모두 긴장성 기뇌로 발생하는 것은 아니다. Monajati 등¹³⁾은 긴장성과 양성 기뇌를 구별하는데 뇌전산화 단층촬영 소견상 경막내 기뇌 크기가 중요하다고 보고하였다. 일단 긴장성 기뇌가 발생된다면 즉각적인 진단과 치료를 요하며 치료로는 두개내압 감소 방법으로 과호흡, 수분 제한, 이뇨제 사용과 공기 흡입 방법 등³⁾을 사용한다.

본 연구의 제한점으로는 후향적 조사를 실시하였기에 뇌동맥류 수술을 한 모든 환자에서 일정한 간격으로 뇌전산화 단층촬영을 시행하여 시간변화에 따른 흡수를 관찰하지 못하고 임상 경과가 좋지 않은 경우에 시행하였으므로 기뇌 흡수에 영향을 줄 수 있지만 이들 환자에서 재수술 기회가 많으므로 연구의 중요관점을

감소시키지는 않는다고 생각한다. 또 다른 제한점으로는 기뇌 측정시 생기는 편차로, 한 사람이 무작위로 수술 날짜를 모르는 상태에서 측정하였으나, 기뇌 유무 및 크기에 초점을 맞추었으므로 기뇌 흡수율을 정확히 평가하지는 못하였으며 기뇌의 크기를 용적으로 측정하지 못한 점이다.

결론적으로 본 연구에서 뇌동맥류 수술후 기뇌는 2주까지 지속되었지만 많은 환자를 대상으로 연구한 Reasoner 등은 3주까지도 기뇌가 지속된다고 하였으므로 개두술을 시행하였던 환자가 2~3주 이내에 전신마취하에 수술이 필요한 경우에는 기뇌 유무를 확인하고 마취제 선택시에 N₂O의 사용여부를 결정하는 것이 바람직하다.

요 약

목 적 :

기뇌는 외상, 감염, 진단적 기뇌촬영술후에 나타날 수 있으며, 개두술 후에 흔히 볼 수 있다. 두개내에 병적 공기가 있는 환자에서 N₂O를 투여시 긴장성 기뇌가 유발될 수 있으므로 마취의에게 주의를 요하는데, 개두술을 시행한 환자가 재수술시 기뇌 여부는 주요 관점이 된다. 이에 본 연구는 개두술후 기뇌 지속 기간을 관찰하여 마취관리에 도움이 되고자 한다.

방 법 :

뇌동맥류 수술을 받은 환자중 수술후 CT GE 9800 scanner를 이용하여 뇌전산화 단층촬영을 추적 시행한 37명의 소견을 대상으로 하였다. 37명의 환자중 27명은 2회, 10명은 1회만 촬영하였다. 총 64건의 소견을 기뇌의 발생 시기 및 부위별로 분류하고, 기뇌의 크기는 최대 AP길이, width 및 section 수로 평가하였다.

결 과 :

수술 당일 및 술후 3일내에 시행한 뇌전산화 단층촬영 44건 모두 기뇌가 나타났으며, 술후 4~7일에는 80.0%, 2주째에는 28.6%에서 기뇌 소견을 보였고 3주째에는 기뇌가 나타나지 않았다. 시간이 지남에 따라 기뇌의 최대 길이 및 section 수는 감소하는 경향을 보였다.

결 론 :

본 연구에서는 뇌동맥류 수술후 2주까지 기뇌가 지속되었으나 많은 환자를 대상으로 연구한 Reasoner 등

은 3주까지 지속되었다고 하였다. 그러므로 개두술을 시행하였던 환자가 2~3주 이내에 전신 마취하에 수술을 요하는 경우에는 기뇌 유무를 확인하고 마취제 선택 시 N₂O의 사용 여부를 결정하는 것이 바람직하다.

References

- 1) Reasoner DK, Todd MM, Scamman FL, Warner DS : *The incidence of pneumocephalus after supratentorial craniotomy. Anesthesiology* 1994 ; 80 : 1008-1012
- 2) Breiman R, Beck J, Korobkin M : *Volume determinations using computed tomography. AJR* 1982 ; 138 : 329-333
- 3) Yates H, Hamill M, Borel CO, Toung JK : *Incidence and perioperative management of tension pneumocephalus following craniofacial resection. Neurosurgical Anesthesiology* 1994 ; 6 : 15-20
- 4) Michael AO, William OB : *Venous air embolism after craniotomy closure : Tension pneumocephalus implicated. Neurosurgical Anesthesiology* 1994 ; 6 : 35-39
- 5) Dripps RD, Eckenroff JE, Vandan LD : *Introduction to anesthesia. 9th ed. Philadelphia, WB Saunders, 1997 : p77-79*
- 6) Mallamo MJ, Hubbard RB, Boone CS, Reisner LS, Pister CS : *Expansion of an air-filled subdural space during nitrous oxide anesthesia. Radiology* 1975 ; 115 : 369-372
- 7) Skagen S, Shapiro HM, Drummond JC, Todd MM, Zelman V : *Nitrous oxide withdrawal intracranial pressure in the presence of pneumocephalus. Anesthesiology* 1986 ; 65 : 192-195
- 8) Elizabeth AM : *Nitrous oxide and intraoperative tension pneumocephalus. Anesthesiology* 1983 ; 58 : 197
- 9) Raggio JF, Fleischer AS, Sung YF, Hoffman JC : *Expanding pneumocephalus due to nitrous oxide anesthesia : Case report. Neurosurgery* 1979 ; 4 : 261-263
- 10) Domino KB, Hemstad JR, Lam AM, Laohaprasit V, Mayberg TA, Harrison SD, et al : *Effect of nitrous oxide on intracranial pressure after cranial dural closure in patients undergoing craniotomy. Anesthesiology* 1992 ; 77 : 421-425
- 11) Toung TK, Mcpherson RW, Ahn H, Donham R, Long D : *Pneumocephalus : Effects patient position on the incidence and location of aerocele after posterior fossa and upper cervical cord surgery. Anesth Analg* 1986 ; 65 : 65-70
- 12) Standefer M, Bay JW, Trusso R : *The sitting position in neurosurgery : A retrospective analysis of 488 cases. Neurosurgery* 1984 ; 14 : 649-658
- 13) Monajati A, Cotauch WW : *Subdural tension pneumocephalus following surgery. J Computer Assist Tomogr* 1982 ; 6 : 902-906