

## 우심낭 보철편의 석회화 완화 연구 - 아미노산의 후처치 효과

이화여자대학교 의과대학 흉부외과학교실, 해부학교실\*

안 재 호 · 박 성 수\*

= Abstract =

### Mitigation of Calcification in Bovine Pericardial Bioprosthesis - The Effects of Posttreatment with Amino Acids

Jae Ho Ahn · Sung-Soo Park\*

*Department of Thoracic & Cardiovascular Surgery and Anatomy,\*  
College of Medicine, Ewha Womans University*

**Objectives** : Bovine pericardial bioprosthesis fixed in glutaraldehyde(GA) is the most popular surgical materials but late calcific degeneration is remained to be solved. To prevent the calcific degeneration, we added  $MgCl_2$  into the GA solution to compete with calcium for binding to the free aldehyde from GA and posttreated with the amino acids to enhance the mitigating effect.

**Methods** : 40 pieces of bovine pericardia were fixed in 0.625% GA solution with 4g/L  $MgCl_2 \cdot 6H_2O$  as a control(group 1). 40 pieces fixed in the same condition were posttreated with 4% chitosan(group 2) and the other 40 pieces posttreated with 8% glutamate(group 3). These were implanted into the belly of 40 Sprague-Dawley subdermally and extracted on 1 month, 2 months, 3 months and 6 months after implantation.

**Results** : We measured the calcium deposited in those pericardia with atomic absorption spectrophotometry and the results were these ; calcium deposition in group 1 on 1 month after implantation was  $0.283 \pm 0.059$ mg/g,  $1.338 \pm 0.732$ mg/g in group 2 and  $0.469 \pm 0.215$ mg/g in group 3, on the 2nd month  $0.921 \pm 0.342$ mg/g in group 1,  $6.521 \pm 1.919$ mg/g in group 2 and  $2.772 \pm 1.747$ mg/g in group 3, on the 3rd month  $0.785 \pm 0.212$ mg/g in group 1,  $12.223 \pm 3.305$ mg/g in group 2 and  $2.655 \pm 0.905$ mg/g in group 3, and on the 6th month  $1.621 \pm 1.475$ mg/g in group 1,  $9.121 \pm 3.373$ mg/g in group 2 and  $2.916 \pm 1.461$ mg/g in group 3, which have statistical significance( $p < 0.05$ ).

**Conclusion** : This means posttreatment with chitosan or glutamate show no calcium mitigation effects on subcutaneously implanted bovine pericardium in the this experiment which is quite different from others.

**KEY WORDS** : Glutaraldehyde · Heterograft · Chitosan · Glutamate · Calcification.

## 서 론

현재 보편적으로 심혈관계 수술에 사용되는 조직 보철편은 소나 돼지, 말로 부터 채취한 심낭 등을 가공한 수입 완제품으로 그 제작이 비교적 간단하나 가격은 고가로 환자에게 부담을 주고 있어 우리나라에서도 자체적으로 이러한 보철편을 개발함으로써 수입 대체 및 원가 절감의 효과를 기대할 수 있겠다. 그러나 이들 보철편들은 정도의 차이는 있지만 심장 및 혈관계에서의 이식 후 석회화의 진행에 따른 중장기 수술성적의 미흡함이 계속 문제점으로 남아 있어 이에 관심을 갖고 연구하던 외국으로 부터 상품화되어 수입되고 있는 보철편보다 한결 우수한 결과를 얻을 수도 있을 것이다. 이에 연구자는 자체적으로 우심낭을 glutaraldehyde(이하 GA라 함) 용액에 처리한 보철편을 개발하여 임상에 이용하고자 한 바<sup>1)</sup>, 초기에 제작한 이중보철편은 동물 실험<sup>2)</sup> 및 제한된 임상 적용에서 심한 석회화가 조기에 발생하여 중기 수술성적이 만족치 못했던 것을 경험하여 이 석회화의 방지 내지는 완화가 보철편을 이용한 심장 수술 후의 장기 결과에 절대적인 요소로 작용하는 것으로 생각하게 되었다. 석회화 기전으로는 이중이식편과 결합된 GA의 aldehyde기(-CHO)가 체내의 칼슘과 결합함으로써 석회화가 일어나는 주원인으로 추정하고 있어<sup>3)</sup> 이 aldehyde 기의 결합부위를 다른 2가, 3가의 금속과 결합시켜 칼슘이 반응하는 것을 방해하는 것이 석회화 방지의 원리가 될 수 있다. 따라서 연구자도 GA 용액을 만들 때 마그네슘을 첨가하였으며 이는 기본적으로 널리 사용되는 방법이고<sup>4)</sup>, 프랑스의 Carpentier 등은 여기에 3 가의 철로 전처치하여 칼슘의 결합을 방지하는 방법<sup>5)</sup>, sodium dodecyl sulfate 전처치 방법<sup>6)</sup> 등에 관해 발표한 바 있고, 인도의 Chandra는 아미노산이나 chitosan으로 처리하는 방법<sup>7,8)</sup> 등을 연구하고 있으나 국내에서는 조직의 석회화 완화 효과에 대한 연구는 미비한 실정이다. 이에 연구자들은 이 GA의 aldehyde와 chitosan, glutamate 등의 N-terminal 부위가 결합하여 칼슘과의 결합을 방지함으로써 이식편의 석회화를 예방할 수 있다는 배경으로<sup>9)</sup> 본 연구를 수행하였다.

## 연구재료 및 방법

### 1. 우심낭의 수집, 처리 및 보관

우심낭을 수의사의 도움 하에 도살장에서 청결하게

채취하여 항생제로 Penicillin 1,000,000 $\bar{u}$ /L와 streptomycin 1g/L을 섞은 생리식염수 용액에 담겨 실험실로 운반한 후, 우심낭 주위의 조직을 깨끗이 박리한 다음 120조각의 1×1cm 정방형으로 재단하여 MgCl<sub>2</sub>·6H<sub>2</sub>O를 4g/L 첨가한 0.625% GA 용액에 침적시킨 후 실온에서 한달 간 보관한다. 이렇게 준비된 보철편 중 40조각은 대조군으로 하여(1군) 동물 실험을 시행하기 전 30분간 생리식염수에 옮겨 잘 세척하고, 다른 40조각은 마찬가지로 생리식염수에 30분 세척 후 4% Chitosan(Sigma Co., U.S.A.) 용액에 24시간 보관(2군) 후 다시 생리식염수에 30분 간 세척, 나머지 40조각은 같은 방법으로 8% sodium glutamate(Sigma Co., U.S.A.) 용액에 24시간 보관(3군) 후 생리식염수에 30분 세척한 다음, 동물 실험에 이용하였다.

### 2. 보철편의 백서 피하 이식

생후 1개월 미만인 150g 정도의 40마리의 숫놈 Sprague-Dawley 백서(이대의대 의과학 연구소, 실험 동물실)를 준비하여 12~15mg/kg의 ketamine(유한 양행)을 복강 내로 주사하여 마취시킨 후 앙와위로 고정하고 복부의 털을 깨끗이 깎는다. Betadine 용액으로 수술창이 될 부위를 잘 닦은 후, 피부와 피하 조직을 정중 절개하고 양쪽으로 피하층을 박리하여 3개의 pocket을 만든 후, 위에서 준비한 1군, 2군, 3군의 우심낭편을 각 한 조각씩 갈라서 심고 4-0나 5-0 prolene으로 연속봉합한다. 수술 직후와 다음날 항생제 Cefamezin(동아 제약) 0.2g을 근주하여 감염을 예방하며 소동물 사육실에서 정상적으로 사육한다. 이렇게 이식된 우심낭편을 이식 후 1개월, 2개월, 3개월 및 6개월 째에 각 10마리씩 단위로 다시 수거하여 칼슘을 정량한다.

### 3. 칼슘의 정량

실험실에서 경추 탈골로 마비시킨 실험 백서를 다시 소동물 수술대에 앙와위로 고정 시키고, 먼지의 수술창을 열어 우심낭편을 수거한다. 이렇게 수거한 우심낭편을 24시간 이상 freeze drier(Labconco, U.S.A.)에서 냉동 건조 시킨 후 각각 조직의 무게를 재고, 2ml Eftendorf tube에 담아 6N HCl 용액 1ml를 첨가 60℃ 항온기에서 가온하여 24시간 이상 완전 용해될 때 까지 기다린다. 이 완전 용해된 이식편 조직 용액에 Lanthanum 용액(5% Lanthanum, 3N HCl, Sigma Co., U.S.A.)을 첨가하여 모두 2ml가 되도록 표준화한 후,

표준 칼슘 용액(in 0.5% Lanthanum, 0.6N HCl)을 이용 atomic absorption spectrophotometer(Perkin-Elmer, U.S.A.)로 칼슘을 정량하여 세군 간의 시간에 따른 석회화 정도를 객관화한다.

#### 4. 통계처리

칼슘은 우심낭의 단위 무게당 침착된 정도를mg/g으로 평균±표준편차로 표시하고, 세 군간의 통계적 차이는 repeated measured ANOVA test 및 post-hoc test(Turkey test)로 검증하며  $p < 0.05$ 를 의미있는 것으로 간주하였다.

## 결 과

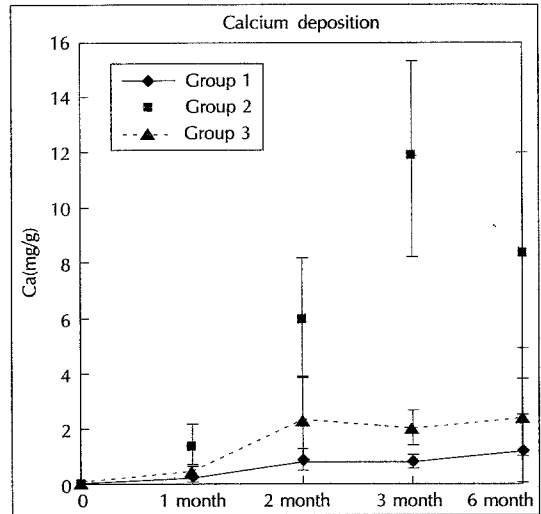
우심낭편 조직을 냉동 건조하여 완전히 탈수시킨 무게는 10~50mg 사이에 분포하였고 이들을 atomic absorption spectrophotometer로 조직내 침착된 칼슘이 용해된 Lanthanum을 소각시키며 칼슘의 침착을 정량 분석한 결과(Table 1, Fig. 1), 1개월 부터 석회화 정도의 차이를 보여 대조군인 1군에서  $0.283 \pm 0.059$ mg/g인데 비해 chitosan 후 처치 군인 2군에서  $1.338 \pm 0.732$  mg/g, glutamate 후처치 군인 3군에서  $0.469 \pm 0.215$  mg/g로 관찰되었고( $p < 0.05$ ), 2개월 째에는 1군  $0.921 \pm 0.342$ mg/g, 2군  $6.521 \pm 1.919$ mg/g, 3군  $2.772 \pm 1.747$ mg/g으로 더욱 석회화의 심화가 2군과 3군에서 보였다( $p < 0.01$ ). 그리고 3개월에는 1군  $0.785 \pm 0.212$  mg/g, 2군  $12.223 \pm 3.305$ mg/g, 3군  $2.655 \pm 0.905$ mg/g으로 2군에서 심한 석회화가 관찰되고 있었고( $p < 0.$

**Table 1.** Deposited calcium(mg/g) in bovine pericardia after subcutaneous implantation in rat model

	1 month	2 month	3 month	6 month
Group 1	0.283 ±0.059	0.921 ±0.342	0.785 ±0.212	1.621 ±1.475
Group 2	1.338 ±0.732	6.521 ±1.919	12.223 ±3.305	9.121 ±3.373
Group 3	0.469 ±0.215	2.772 ±1.747	2.655 ±0.905	2.916 ±1.461

$p < 0.05$

The group 1 as a control shows steadily increasing calcium deposition. In chitosan posttreated group(group 2) the calcification was aggravated in whole experimental period but after the 3rd month the calcium deposition was not increased any more. In glutamate treated group (group 3) the calcification mitigating effect was not observed compared to the control group, but after the 2nd month there was no increasing tendency in calcification.



**Fig. 1.** Deposited calcium in the bovine pericardium after subcutaneous implantation in rat.

01), 6개월 경과 후에는 1군  $1.621 \pm 1.475$ mg/g, 2군  $9.121 \pm 3.373$ mg/g, 3군  $2.916 \pm 1.461$ mg/g으로 2, 3군에서는 석회화가 더 이상 지속되지는 않는 양상으로 나타났으나, 여전히 대조군보다는 높게( $p < 0.05$ ) 나타나고 있었다. 즉 아미노산 등으로 후처치한 결과 석회화 완화 효과는 관찰되지 않고 초기 및 중기에는 오히려 심화된 양상이었으나, 6개월 째의 관찰 결과 후처치 군에서 더 이상 석회화의 진행은 없었다. 이는 초기에 이러한 아미노산 과포화 용액의 과립들이 석회화의 핵으로 작용하여 석회화를 조장하였을 것으로 추정된다.

## 고 안

다양한 복잡심기형과 재수술 시 심장 및 심낭의 결손 교정에 자기 조직이 아닌 인공 및 이종 보철편의 사용이 필요하게 됨에 따라 다양한 대체체가 연구 개발되고 있다. 면역학적인 적합성 관점에서는 자신의 조직을 이용하는 것이 가장 이상적일 것이라는 데에는 이론의 여지가 없지만 자가 조직의 양적인 공급 제한으로 인해 동물로부터 얻어지는 이종조직으로 이를 대신하게 되는데<sup>11)10)11)</sup> 이들 보철편들은 정도의 차이는 있지만 심장 내 이식 후 석회화의 진행에 따르는 증장기 수술성적의 미흡함이 계속 문제점으로 남아있게 된다<sup>2)12)</sup>.

이러한 이종 조직편은 GA로 고정보관하는 방법이 가장 보편적으로 이용되는 방법이지만, 심낭에 결합된

이 GA의 aldehyde기가 칼슘과 결합하는 것이 석회화의 주원인이 되는 것으로 생각되고 있어<sup>3)</sup> 이 aldehyde기의 결합 부위를 다른 물질과 반응시켜 칼슘이 붙는 것을 방해하여 석회화를 예방할 수 있을 것이다. 본 실험에서도 GA 용액에 마그네슘을 첨가하여 이러한 가설을 수용하였으며, 외국의 연구자들은 여기에 3가의 철로 GA 고정 전 전처리하여 칼슘의 결합을 방지하고자 하였고<sup>5)</sup>, sodium dodecyl sulfate 등의 계면활성제를 이용한 전처리 방법<sup>6)</sup>, glutamate 등 아미노산이나 chitosan의 N-terminal 기와 GA의 aldehyde가 결합하도록 하는 방법들을 연구하고 있다<sup>8)9)13)</sup>. 이번의 실험은 마그네슘이 첨가된 0.625% GA 용액으로 고정 보관한 우심낭편을 다시 chitosan 및 glutamate 용액에 처리하므로써 우심낭 표면에 결합해 있는 GA의 자유 aldehyde 기와 chitosan 및 glutamate 분자의 N-terminal 기가 다시 상호 결합함으로써 칼슘과 결합할 수 있는 팔을 없애거나 줄이는 효과가 있는가를 관찰하는데 있었다. 그러나 본 실험의 결과, 이들 후처리한 군에서 관찰했던 전 기간에 있어서 대조군보다 높은 칼슘의 침착을 보이고 있어 상기의 가설을 충족시키지 못하였다. 이의 원인으로는 우선 4% chitosan 용액은 불포화 용액으로 미세한 잉여의 chitosan 입자들이 우심낭편의 표면에 이물질로서 붙어있어 이들이 이식 후에 석회화의 핵으로 작용했을 것이라 생각할 수 있겠고 이로 인하여 초기 및 중기에 심한 석회화를 보였으며 6개월의 장 시간이 경과한 후에는 더 이상의 석회화 진행은 정지된 것으로 보여진다. 8%의 glutamate 용액도 실온에서는 잘 녹지 않고 가온하여야만 용용되는 과포화 상태인 바 이도 마찬가지로 초기에는 오히려 석회화로 의 영향을 미치나 3개월 이후로는 더 이상의 칼슘 침착이 관찰되지 않고 있어 장기간의 성적이 규명되어야 할 것이다. 따라서 이들로 후처리 할 때에는 더욱 낮은 농도의 아미노산 용액을 사용하므로써 과포화 상태를 줄이는 시도를 하여야할 것이고, 더욱 장기간의 관찰을 준비하여 추시하여야 할 것으로 사료된다.

이러한 만족치 못한 실험 결과에도 불구하고 계속해서 석회화를 방지 혹은 완화 시킬 수 있는 여러 가능성 있는 첨가제의 사용이나 그 변용의 새로운 세척액을 응용 개발, 그밖에 임상적으로 수술 후에 새로운 약제를 환자에 투여하는<sup>14)</sup> 등의 방법을 개발함으로써 환자의 장기 예후가 호전되도록 시도하여야 할 것이며, 이렇게

하여 만족할 만한 실험 결과를 얻어 이를 토대로 제품화 함으로서 수입 대체 및 대외 수출을 시도하여야 할 것으로 사료된다.

## 요 약

### 목 적 :

이종이식편을 GA에 고정, 보관하여 심혈관계의 수술에 이용하는 방법은 현재 가장 보편적으로 이용되는 방법의 하나이나 이식 후의 석회화 변성이 해결되어야 할 과제이다. 이러한 석회화 변성을 완화하는 방법으로 마그네슘 염을 GA 용액에 첨가하여 유리 aldehyde가 칼슘과 반응하는 것을 막고 또한 같은 맥락으로 chitosan 및 glutamate로 후처리하여 이를 더욱 완화하려고 시도하였다.

### 방 법 :

120조각의 우심낭편을 4g/L MgCl<sub>2</sub> · 6H<sub>2</sub>O를 첨가한 0.625% GA 용액에 1달간 보관한 후, 40조각은 대조군으로(1군), 40조각은 4% chitosan으로 후처리(2군), 40조각은 8% glutamate로 후처리(3군)하여 40마리의 백서의 복부 피하에 각각 한 조각씩 이식하였다. 그후 이 이식편을 1, 2, 3개월 및 6개월 제에 10마리 단위로 적출하여 atomic absorption spectrophotometry로 이 조직에 침착된 칼슘의 양을 정량, 석회화 정도를 알아보았다.

### 결 과 :

침착된 칼슘의 양은 1개월 제에 1군에서 0.283±0.059mg/g, 2군 1.338±0.732mg/g, 3군 0.469±0.215mg/g이었고, 2개월에 1군 0.921±0.342mg/g, 2군 6.521±1.919mg/g, 3군 2.772±1.747mg/g, 3개월에 1군 0.785±0.212mg/g, 2군 12.223±3.305mg/g, 3군 2.655±0.905mg/g이었으며, 마지막 6개월 제에 1군 1.621±1.475mg/g, 2군 9.121±3.373mg/g, 3군에서 2.916±1.461mg/g로 측정되었다. 이는 repeated measured ANOVA 및 post-hoc test 상 p<0.05에서 유의한 차이를 보이는 결과로서 후처리한 결과 석회화 완화 효과는 관찰되지 않고 초기 및 중기에는 오히려 심화된 양상으로 보였으나, 6개월 제의 관찰 결과 후처리군에서 더 이상 석회화의 진행은 없는 양상이었다.

### 결 론 :

Chitosan 및 glutamate를 이용한 후처리에 대한 본

실험에서는 가정했던 기대와는 다르게 이아미노산들의 석회화 방지 효과는 관찰되지 않았다. 이는 아미노산 과포화 용액의 과립들이 이식 초기에 석회화의 핵으로 작용하여 오히려 석회화를 조장하였을 것으로 사료되며 장기의 결과에 관해서는 계속 연구되어야 하겠다.

## References

- 1) 안재호 · 김용진 : 소의 심낭을 이용한 이종이식 보철편의 개발(I). 대한흉부외과학회지 1989 ; 22 : 373-383
- 2) 안재호 · 노윤우 · 이조한 등 : 돼지를 이용한 대동맥 판막에서 자가 폐동맥 판막이식 및 우심실 유출로 형성술의 신술식 개발. 대한흉부외과학회지 1996 ; 29 : 822-827
- 3) Nimni ME : *The cross-linking and structure modification of the collagen matrix in the design of cardiovascular prosthesis.* J Cardiac Surg 1988 ; 3 : 523-533
- 4) Carpentier SM, Monier MH, Shen M, Carpentier AF : *Do donor or recipient species influence calcification of bioprosthetic tissues?* Ann Thorac Surg 1995 ; 60 : S328-S331
- 5) Carpentier SM, Carpentier AF, Chen L, et al : *Calcium mitigation in bioprosthetic tissues by iron pretreatment : The challenge of iron leaching.* Ann Thorac Surg 1995 ; 60 : S332-S338
- 6) Carpentier A, Nashef A, Carpentier S, Ahmed A, Goussef N : *Technique for prevention of calcification of valvular bioprosthesis.* Circulation 1984 ; 70(Suppl 1) : I-165-I68
- 7) Chanda J : *Anticalcification treatment of pericardial prostheses.* Biomaterials 1994 ; 15 : 465-469
- 8) Chandra J : *Prevention of calcification of heart valve bioprosthesis : An experimental study in rat.* Ann Thorac Surg 1995 ; 60 : S339-S342
- 9) Chanda J : *Posttreatment with amino compounds effective in prevention of calcification of glutaraldehyde treated pericardium.* Artif Organs 1994 ; 18 : 408-410
- 10) Opie JC, Larrieu AJ, Cornell IS : *Pericardial substitutes : Delayed exploration and findings.* Ann Thorac Surg 1987 ; 43 : 383-385
- 11) 김기봉 · 김용진 · 노준량 · 서경필 : 소의 심낭을 이용한 이종이식 보철편의 개발(II). 대한흉부외과학회지 1990 ; 23 : 465-473
- 12) Liao K, Frater RWM, LaPietra A, et al : *Time-dependent effect of Glutaraldehyde on the tendency to calcify of both autografts and xenografts.* Ann Thorac Surg 1995 ; 60 : S343-S347
- 13) Chanda J, Rao SB, Mohanty M, et al : *Prevention of calcification of tissue valves.* Artif Organs 1994 ; 18 : 752-757
- 14) Stein PD, Riddle JM, Kemp SP, et al : *Effect of warfarin on calcification of spontaneously degenerated porcine bioprosthetic valves.* J Thorac Cardiovasc Surg 1985 ; 90 : 119-125