

이개에 국한되어 발생한 환상육아종 1예

이화여자대학교 의과대학 피부과학교실

신정현 · 김진형 · 이희수 · 서승리 · 최혜영 · 명기범

= Abstract =

A Case of Granuloma Annulare on the Ear Helices

Joung Hyun Shin · Jin Hyung Kim · Hee Soo Lee
Seung Lee Soe · Hae Young Choi · Ki Bum Myung

Department of Dermatology, College of Medicine, Ewha Womans University

Granuloma annulare is a chronic, benign, degenerative dermatosis, usually develops on the dorsum of hand or foot. A case is reported of localized granuloma annulare on the both ear helices of a 21-year-old male with no history of precipitating causes, including trauma, insect bite, diabetes mellitus, or rheumatoid arthritis. The histology was typical palisading granulomas. Auricular granuloma annulare is rare. A brief review of the pathogenesis and literature is presented.

KEY WORDS : Granuloma annulare · Ear · Trauma.

서 론

환상 육아종(Granuloma annulare)은 원인불명의 양성의 육아종성 피부질환으로 무증상의 구진 및 판이 환상으로 배열되어 나타나며 조직학적으로 진피내 교원섬유의 변성 및 점액 침착과 그 주위를 조직구 등이 책상배열로 둘러싸는 양상이 특징이다. 국한형의 환상 육아종(localized GA)은 가장 흔한 아형으로 주로 젊은 여자의 손등이나 발등에 호발한다.

저자들은 21세 남자환자에게서 드문 위치인 이개에 발생한 국한형의 환상육아종 1례를 경험하고 문헌고찰과 함께 보고한다.

*본 증례의 요지는 대한피부과학회 제 50 회 춘계학술대회에서 발표되었음.

증 례

환 자 : 노○○, 21세, 남자.

초진일 : 1997년 3월 10일.

주 소 : 양 이개에 발생한 동통성의 결절.

과거력 및 가족력 : 특기사항 없음.

현병력 : 환자는 군인으로 건강히 지내오던 중 내원 7개월 전부터 양쪽 이개부위에 담황색의 동통성 결절이 발생하여 내원하였다. 외상이나 곤충의 자상의 기억은 없었다.

피부소견 : 양쪽 이개부위에 홍색의 판 위로 수개의 담황색 결절들이 이개를 따라 궁형으로 배열되어 있었다. 결절은 직경 0.3~0.5cm의 크기로, 압통이 있었고 인설이나 가피는 없었다(Fig. 1).

이학적소견 : 피부소견외에 특기사항 없음.

고 찰

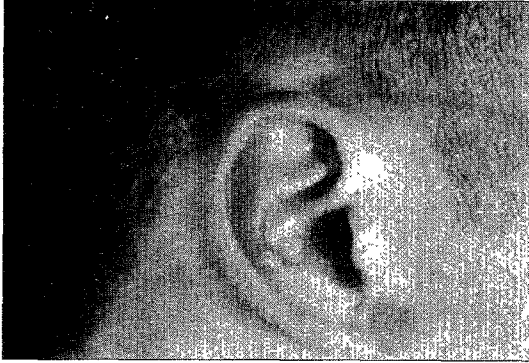


Fig. 1. Nodules in circular arrangement on the right ear helix.




Fig. 2. Palisading granuloma with a central zone of collagen degeneration surrounded by a palisade of histiocytes and some lymphocytes in the middle and lower dermis.
(Hematoxylin-eosin stain : $\times 100$)

검사실소견 : 혈중 중성지질의 수치가 173mg/dl로 약간 증가된 소견을 보였으나(정상범위 : 28~160mg/dl), 그 외 일반혈액검사, 적혈구침강속도, 일반화학검사, 소변검사, 혈청요산 및 류마티오이드 인자 검사 모두 정상범위 또는 음성이었다.

병리조직학적 소견 : 우측 이개부의 결절에서 시행한 조직생검상 표피는 정상이고 진피중하부에 광범위한 교원섬유의 변성과 그 주위를 조직구, 림프구가 책상배열로 둘러싸는 소견(palisading granuloma)이 관찰되었다(Fig. 2). 진피내 혈관주위 염증세포의 침윤과 혈관내피세포의 부종이 관찰되었고, Alcian blue 염색으로 변성된 교원섬유 사이의 점액의 침착을 확인하였다.

치료 및 경과 : 병변은 특별한 치료없이 내원 1주일 후 거의 소실되었으나 11개월 후 동일부위에 재발이 관찰되었다.

환상 육아종은 1895년 Colcott Fox¹⁾에 의해 “ringed eruption of the finger”로 처음 기술된 이후 Croker²⁾에 의해 환상 육아종으로 명명된 원인불명의 양성 의 만성 육아종성 피부질환이다.

임상양상은 다양하여 국한형, 전신형, 천공형, 피하형, 선형, 구진형으로 분류할 수 있다³⁾. 이중 국한형이 가장 흔한 병형으로 어느 시기거나 발생가능하나 주로 소아나 젊은 연령층에 발생하며 남녀비는 1 : 2이다⁴⁾. 전형적으로 피부색 또는 황갈색의 구진 및 판이 환상 또는 궁형을 이루며, 자각증상은 보통 없으나 가려움, 불에 덴 듯한 느낌, 또는 동통을 호소할 수 있다⁵⁾. 병변의 표피는 보통 정상이나, 혈관확장, 지문의 소실, 중심부의 색소침착이나 함몰을 관찰할 수 있다⁴⁾. 반수 이상에서 단일병변으로 발생하며, 부위별 발생빈도는 수부와 상지에 63%, 족부와 하지에 20%, 상하지에 7%, 체간에 5% 및 기타 5%로⁶⁾ 얼굴이나 두피는 드물게 발생하고 점막이나 손, 발바닥은 침범하지 않는다. 눈꺼풀⁷⁾, 손바닥⁸⁾, 협부점막⁹⁾, 음경¹⁰⁾에 발생한 보고가 있고, Mills 등¹¹⁾은 외에 발생한 2예를 보고하였는데 그 중 1예는 21세 남자에게 양이개에 국한형으로 발생하여 본 증례와 유사하였으나, 직접적인 외상과 연관된 경우였다. 임상적으로 감별할 질환은 체부백선, 유육종증, 이차 매독, 중심 원심성 운상 홍반 등이 있다¹²⁾. 검사실소견은 동반질환이 없는 경우는 대개 정상이나, 약 20%에서 고중성지질 혈증을 보일 수 있으며⁵⁾ 본 증례에서도 중성지질의 경한 증가소견을 보였다.

조직학적 소견은 교원섬유의 변성된 부위를 조직구, 림프구 등이 책상배열로 둘러싸는 양상(palisading granuloma)이 특징적이거나, Dabski 등¹³⁾, Friedman 등¹⁴⁾은 조직구의 책상배열보다는 간질성침윤이 국한형, 전신형 모두에서 더 흔하게 관찰되며 두가지 형태가 공존하는 혼합형도 적지 않다고 하였다. 책상 육아종(palisading granuloma)을 보이는 소견으로 감별 진단은 유지방성 괴사생성, 류마티오이드 결절, 일광 육아종, 대형 육아종 등이 있다³⁾. 변성된 교원섬유사이의 점액의 침착은 약 69%에서 관찰되며 적어도 2가지 이상의 특수염색(alcian blue, colloidal iron 등)을 시행해야 양성율을 높일 수 있다고 하였다¹³⁾.

환상육아종의 원인은 불명이나, 외상¹¹⁾¹⁵⁾, 곤충자상¹⁶⁾, 태양광선¹⁶⁾, 바이러스의 감염¹⁷⁾, 호르몬⁵⁾ 등이 연관된다는 보고가 있다. 특히 전신형 환상육아종에서 전신 질환과 동반되어 나타나는 경우가 많은데 당뇨병, 갑상선질환, 부갑상선 질환, 류마티드성 질환, 자가면역질환, 결체조직질환, 및 악성종양등이 있다¹⁸⁾. 유전요인도 관여하며 전신형의 경우에 HLA-Bw35와 연관된다¹⁹⁾.

발생기전에 대해서는 논란이 많으나 면역학적 기전이 주가 될 것이라고 생각되고 있다. 혈관염이 주된 병인이라는 주장²⁰⁾은 병변부의 조직학적조건에서 혈관 내피세포의 변화 및 증식, 혈관의 폐쇄가 드물게 관찰되고 직접 면역형광염색에서 면역글로불린과 섬유소원, 보체가 침착되는 조건, 환자의 혈청내 순환하는 면역복합체 및 항핵항체 등의 자가항체가 발견된다는 연구²¹⁾에 의해 뒷받침되고 있다. 그러나 100명 대상의 연구¹³⁾에서 혈관염의 조직학적 조건은 찾지 못했으며 본 증례에서도 혈관주위의 염증세포 침윤과 혈관내피세포의 변화는 관찰되었으나 혈관염의 증거는 찾을 수 없었다. 좀더 받아들여지고 있는 기전으로 세포매개성 지연성 과민반응에 의한다는 가설이다¹³⁾⁵⁾²²⁾. Kallioinen 등²³⁾은 환상육아종의 병변부에서의 교원섬유의 변성 및 신합성은 싸이토카인에 의해 조절되는데, 다른 섬유화성 피부질환에서 TGF- β 가 주로 작용하는 데 비해 환상육아종에서는 IL-1 α , 1 β 가 주로 작용하며 이것은 림프구, 단핵구, 섬유아세포 및 표피세포에서 분비된다고 하였다. Beuchner 등²⁴⁾은 병변부에 주로 침윤되는 T림프구는 활성화된 보조 T세포라 하였으며, Mullans 등²⁵⁾은 환상육아종에서는 다른 감염이나 이물질성 육아종에서 볼 수 있는 조직구와는 다른 유형의 조직구가 관여한다고 하였다. 반면에 세포매개성 면역기능이 심하게 저하된 AIDS환자나 유육종증에서 전신형의 환상육아종이 발생한 보고²⁶⁻²⁹⁾가 있었고, 이때 병변부에는 세포독성/억제 T세포가 주로 침윤한다고 한다²⁶⁾.

최근에는 Morhenn³⁰⁾에 의해 환상육아종이 세포매개성 자가면역 피부질환이라는 주장이 제기되기도 하였다. 랑게르한스 세포의 전구세포는 흉선에서 자기항원(self antigen)을 인식하도록 교육받은후, 피부로 이동해와서 항원제시세포로서의 역할을 하게 되는데, 이때 자기항원에 대한 인식과정이 잘못되어, 내인성 항원 또는 외부 항원에 의해 피부에 표현된 항원에 대한 피부면역체계의 이상반응-자가면역반응-이 유발된다는

것이다.

외상과의 관련성¹¹⁾³¹⁾도 논의되고 있다. 즉 외상에 의해 변성된 교원 섬유가 국소적으로 면역반응을 일으켜서 본 질환과 같은 병변이 초래된다는 것이다. Dab-ski 등¹³⁾에 따르면 환상육아종에서 교원섬유의 분절과 경화 및 탄성섬유의 소실이 가장 흔하게 관찰되고 특히 국한형에서 더 뚜렷하다고 한다. Mullans 등²⁵⁾은 어떤 다양한 외상에 의해 독특한 면역기능을 가진 국소적인 조직구의 증식이 유발되어 육아종이 형성된다고 하였고, 변성된 탄성섬유가 육아종의 형성을 촉진한다는 주장³²⁾도 있었다. 또한 병변부에서 교원섬유의 합성이 활발하게 관찰되는 점으로 미루어 환상육아종이 손상을 복구하는 성격을 가진 것이라는 가정이 나오기도 했다²⁵⁾. 특히 소아의 두피에 잘 발생하는 파하형 환상육아종에서 외상의 원인적 역할이 제기되고 있다³³⁾³⁴⁾. 본 증례에서 환자는 외상의 과거력을 부인하였으나 이개부가 외상에 쉽게 노출되는 부위이고 현재 군인이라는 점에서 외상과의 연관을 의심해 볼 수 있다.

근래에 국한형과 전신형 환상육아종의 조직학적 및 임상양상의 차이를 비교 연구한 보고들에서 두 유형의 발생기전에 차이가 있을 것이라는 의견이 제시되기도 했다¹³⁾¹⁴⁾.

국한성 환상육아종의 치료에는 냉동요법 또는 부신 피질호르몬의 병변내 주입요법이 가장 효과적으로 보고되었고⁵⁾, 그 외에 이산화탄소, 액화질소, 병변내 saline주입, 외과적 절제, 병변내 인간의 섬유모세포 인터페론의 주입, 국소적 스테로이드외용제 등을 사용할 수 있다³⁶⁾.

국한성 환상육아종의 예후는 양호하여 50% 이상에서 2년 이내에 자연소실하며, 40%에서 재발한다³⁶⁾. 본 증례에서는 조직검사 후 일주일만에 양이개의 병변이 거의 사라졌으나 11개월 후 동일부위에 병변의 재발을 호소하였다.

이상으로 저자들은 환상육아종이 드물게 발생하는 위치인 이개에 국한되어 발생하였고, 전형적인 조직학적 소견을 보이는 국한형 환상육아종 1례를 보고한다.

References

- 1) Fox C : Ringed eruption of the fingers. Br J Dermatol 1985 ; 7 : 91

- 2) Crocker HR : *Granuloma annulare*. *Br J Dermatol* 1902 ; 14 : 1
- 3) Mckee PH, Marsden RA, Cruz DJS : *Pathology of the Skin*. 2nd ed. London, Mosby-Wolfe, 1996 : 6.1-5
- 4) Fitzpatrick TB, Eisen AZ, Wolff K, Freedberg IM, Austen KF : *Dermatology in general medicine*. 4th ed. McGrawHil, 1993 : 11871
- 5) Dabski K, Winkelmann RK : *Generalized granuloma annulare : Clinical and laboratory findings in 100 patients*. *J Am Acad Dermatol* 1989 ; 20 : 39
- 6) Wells RS, Smith MA : *The natural history of Granuloma annulare*. *Br J Dermatol* 1963 ; 75 : 199
- 7) Buchi ER, Daicker B, Huber P, Buchner SA : *Granuloma annulare of the eyelid*. *Klin Monatsbl Augenheilkd* 1995 ; 207 : 91
- 8) Asano N, Holbach LM : *Pseudorheumatoid nodules of the eyelids*. *Klin Monatsbl Augenheilkd* 1996 ; 209 : 259
- 9) Bogdanowski T, Wygledowska-Kania M : *A rare form of Granuloma annulare*. *Am J Dermatopathol* 1993 ; 14 : 431
- 10) Trap R, Wiebe B : *Granuloma annulare localized to the shaft of the penis*. *Scand J Urol Nephrol* 1993 ; 27 : 549
- 11) Mills A, Chetty R : *Auricular granuloma annulare. A consequence of trauma?* *Am J Dermatol* 1992 ; 14 : 431
- 12) Ackerman AB, Chongchitnant N, Sanchez J, Guo Y, Bennis B, Reichel M, et al : *Histologic diagnosis of inflammatory skin diseases*. 2nd ed. Baltimore, Williams & Wilkins, 1997 : 411
- 13) Dabski K, Winkelmann RK : *Generalized granuloma annulare: Histopathology and immunopathology*. *J Am Acad Dermatol* 1989 ; 20 : 28
- 14) Friedman-Birnbaum R, Weltfriend S, Munichor M, Lichtig C : *A comparative histologic study of generalized and localized granuloma annulare*. *Am J Dermatol* 1989 ; 11 : 144
- 15) Moyer DG : *Papular Granuloma annulare*. *Arch Dermatol* 1964 ; 89 : 41
- 16) Stankler L, Leslie G : *Generalized granuloma annulare*. *Arch Dermatol* 1967 ; 95 : 509
- 17) Guill MA, Goette DK : *Granuloma annulare at sites of healing herpes zoster*. *Arch Dermatol* 1978 ; 114 : 1383
- 18) Margo CM, Crowson AN, Regauer S : *Granuloma annulare and necrobiosis lipidica tissue reactions as a manifestation of systemic disease*. *Hum pathol* 1996 ; 27 : 50
- 19) Friedman-Birnbaum R, Haim S, Gideone O, Barzilai A : *Histocompatibility antigens in granuloma annulare : comparative study of the generalized and localized types*. *Br J Dermatol* 1978 ; 98 : 425
- 20) Dahl MV, Ullman S, Goltz RW : *Vasculitis in Granuloma annulare*. *Arch Dermatol* 1977 ; 13 : 463
- 21) Peseriro A, Ossi E, Salvador L, et al : *Circulating immune complex in granuloma annulare*. *Arch Dermatol Res* 1988 ; 280 : 325
- 22) Umbert P, Winkelmann RK : *Histologic, Ultrastructural, and histochemical studies of granuloma annulare*. *Arch Dermatol* 1977 ; 113 : 1681
- 23) Kallioinen M, Sanberg M, Kinnunen T, Oikarinen A : *Collagen synthesis in granuloma annulare*. *J Invest Dermatol* 1992 ; 98 : 463
- 24) Beuchner SA, Winkelmann RK, Banks PM : *Identification of T-cell subpopulations in granuloma annulare*. *Arch Dermatol* 1983 ; 119 : 125
- 25) Mullans E, Helm KF : *Granuloma annulare : An Immunohistochemical study*. *J Cutan Pathol* 1994 ; 21 : 135
- 26) Huerter CJ, Bass J, Bergfeld WF, Tubbs RR : *Generalized perforating granuloma annulare in a patients with AIDS*. *Arch Dermatol* 1987 ; 123 : 1217
- 27) Bakos L, Hampe S, da Rocha JL, Pires AS, Weissbluth M, Zampese M : *Generalized granuloma annulare in a patients with AIDS*. *J Am Acad Dermatol* 1987 ; 17 : 844
- 28) Ghadially R, Sibbald RG, Walter JB, Haberman HF : *Granuloma annulare in patients with human immunodeficiency virus infection*. *J Am Acad Dermatol* 1989 ; 20 : 232
- 29) Cohen PR, Grossman ME, Silvers DN, De Leo VA : *Human immunodeficiency virus associated Granuloma annulare*. *Int J STD AIDS* 1991 ; 2 : 168
- 30) Morhenn VM : *Cell-mediated autoimmune disease of the skin : some hypothesis*. *Medical hypothesis* 1997 ; 49 : 241
- 31) Beer WE, Wayte DM, Morgan GW : *Knobby granuloma annulare of the fingers of a milkman-A possible relationship to his work*. *Clin Exp Dermatol* 1992 ; 17 : 63
- 32) Friedman-Birnbaum R, Weltfriend S, Kerner H,

- Lichtig C : *Elastic tissue changes in generalized granuloma annulare. Am J Dermatol 1989 ; 11 : 429*
- 33) Kossard S, Goellner JR, Su WPD : *Subcutaneous necrobiotic granuloma of the scalp. J Am Acad Dermatol 1980 ; 3 : 186*
- 34) Draheim JH, Johnson LC, Helwig EG : *A clinicopathologic analysis of rheumatoid nodules occurring in 54 children. Am J Pathol 1959 ; 35 : 678*
- 35) Friedman-Birnbaum R : *Generalized and localized granuloma annulare. Int J Dermatol 1986 ; 25 : 364*
- 36) Moschella SL, Hurley HJ : *Dermatology. 3rd ed. Philadelphia, WB Saunders, 1992 : 1054*