

내시경상 위용종성 병변에 대한 병리조직학적 연구

이화여자대학교 의과대학 병리학교실

김호정 · 성순희 · 구혜수 · 한운섭 · 김옥경

= Abstract =

Histological Classification of Endoscopically Diagnosed Polypoid Lesions of Stomach

Ho Jung Kim · Sun Hee Sung · Hea Soo Koo
Woon Sup Han · Ok Kyung Kim

Department of Pathology, College of Medicine, Ewha Womans University

Objectives : Gastric polyp is histologically very diverse and its classification is still unsettled. The purpose of the article is to classify the endoscopically diagnosed polypoid lesions and to evaluate their malignant potential.

Methods : A retrospective study was done on 142 cases of endoscopically diagnosed gastric polypoid lesions from September 1993 to May 1996. We investigated their clinical findings, histopathology, and nuclear gradings of PCNA by immunohistochemistry.

Results :

- 1) The mean age is 57.9 and sex ratio is 0.8 : 1.
- 2) The most prevalent location is antrum(57.7%).
- 3) Morphologically, Yamada type II is the most frequent(35.9%).
- 4) Histologically, lesions are classified as true polyps and reactive lesions. True polyps are subclassified as hyperplastic polyp(61.2%), adenomatous polyp(19.4%), mixed adenomatous and hyperplastic polyp(10.2%), fundic gland polyp(2.0%), and adenocarcinoma(7.1%). Reactive lesions are subclassified as chronic superficial gastritis(68.2%), mucosal hyperplasia(15.9%), edema of lamina propria(9.1%), xanthoma(4.5%), and ectopic pancreas(2.3%).
- 5) Atypical changes is accompanied in 12 cases(20%) of hyperplastic polyps.
- 6) Adenocarcinoma arising from adenomatous polyp is noted in 6 cases. In hyperplastic polyp one case is combined with adenocarcinoma.
- 7) Among the true polyps single lesions are 127 cases(89.4%), and multiple lesions, 15 cases (10.6%).
- 8) Immunohistochemical staining for proliferating cell nuclear antigen(PCNA) reveals that hyperplastic polyps show focal positive reaction in the area of pit and fundus, and adenomatous polyps show diffuse positive reaction. Dysplastic foci in both adenomatous and hyperplastic polyps shows diffuse positive reaction of PCNA.

Conclusion : Endoscopically diagnosed polypoid lesions show variable histologic findings

ranging from chronic superficial gastritis to adenocarcinoma. They are mainly subclassified as histologically true polyps and reactive lesions. Some of true polyps have atypical changes of varying degree in not only adenomatous polyps but also hyperplastic polyps.

KEY WORDS : Endoscopy · Gastric polyp · Adenocarcinoma · PCNA.

서 론

위내시경의 발달 및 보편화로 위에 발생한 용종에 대한 발견 및 생검이 용이해지면서 최근 위용종의 발생기전, 병인, 조직학적 분류, 악성 잠재력과의 상관성 등에 대한 관심이 높아지고 있다.

위장관의 용종은 넓은 의미로 크기, 모양, 조직학적 형태를 불구하고 위장관내로 돌출된 가시적 병변을 총칭하며 좁은 의미로는 상피세포의 증식으로 인한 용종만을 지칭한다. 위용종은 1557년 Amatus Lusitanus가 처음 보고¹⁾하였고 그 이후 여러 분류법에 의한 분류가 시도되었으며 그중 Appleman에 의한 조직학적 분류²⁾, Yamada³⁾에 의한 육안적 분류가 보편적으로 쓰이고 있다. 그러나 위용종의 병리조직학적 분류는 여러 학자에 따라 다양하며 아직 정립되지 않았고 특히 우리나라에는 조직학적 측면에서의 체계적인 연구가 드물다. 위용종을 가진 환자에서 추후 암발생율이 높다는 보고⁴⁾가 있으며 선종성 용종과 암종과의 상관관계는 대장용종과 마찬가지로 인정⁵⁾되고 있으며 일부 증식성 용종에서의 암종의 발생도 드물지만 보고⁶⁾되고 있는바, 각 조직학적 유형별 용종의 빈도 및 임상적 특성, 이형성의 동반 여부와 정도, 세포의 증식지수의 차이 등으로 추정해 볼 수 있는 악성 잠재력 등에 대한 연구 및 분석이 필요하다고 하겠다.

이에 저자들은 내시경적으로 위용종으로 진단된 병변의 병리조직학적 유형을 분류해보고자 하였으며 용종의 위치, Yamada 유형, PCNA에 대한 면역조직학적 검사를 통해 각 조직학적 용종의 증식능 및 악성 변화의 가능성을 평가해 보고자 본 연구를 시행하였다.

재료 및 방법

1. 재 료

1993년 9월부터 1996년 6월까지 위내시경 검사에서

위용종의 진단하에 이화여자대학 부속 목동병원 해부 병리과로 의뢰된 생검 조직 142예를 대상으로 하였다. 환자의 임상기록을 검토하여 환자의 성, 연령, 병변의 위치, 다발성 여부, Yamada형, 동반된 병변의 여부 등을 알아보았다.

2. 방 법

1) 병리조직학적 검색

각 생검조직의 병리조직학적 소견을 관찰하여 조직학적으로 용종과 비용종으로 분류하였다. 조직학적 비용종의 경우 주요 병리학적 변화, 즉 염종의 동반여부, 고유층의 부종, 집막의 증식 등에 따라 세분하였다. 조직학적 용종의 경우 용종의 종류에 따라 분류하여 병변의 위치, Yamada 유형과의 상관 관계에 대해 분석하였다. 각 용종에서 악성 변화의 동반 여부를 관찰하였다.

2) PCNA 염색 및 평가 방법

각 용종에서 증식 세포의 분포 및 증식 지수를 알기 위하여 PCNA(Proliferative Cell Nuclear Antigen)에 대한 면역조직화학적 염색을 시행하였다. 염색방법은 다음과 같다. 각 파라핀 포매조직을 5μ두께로 세절하여 탈파라핀 과정 및 함수 과정을 거친 뒤 LSAB(Labelled Streptavidin Biotin Complex, Dako) kit를 이용하여 Blocking antibody 20분, 1차 항체 incubation 3시간, link antibody 20분, streptavidin 20분간을 거쳐 AEC(amino-ethyl carbazole, Zymed, San Francisco, CA, USA)를 이용하여 발색시켰다. Meyer's hematoxylin으로 대조 염색하여 Crystal mount를 이용하여 덮었다. 1차 항체는 PC-10(Dako, Capenteria, U.S.A)으로 1 : 100으로 희석시켜 이용하였다. PCNA 지수는 핵에 양성을 보이는 세포의 분포와 빈도를 관찰하고 등급화하였다. 5% 미만의 세포에 양성인 경우를 -, 5~30%미만에 양성이면 +, 30~60%미만에 양성이면 ++, 60%이상에 양성이면 +++로 판정하였다.

결 과

1. 임상 소견

환자의 나이는 17세부터 83세까지로 평균 연령은 57.9세로 30세 미만인 9명, 그 이상이 116명이고 남자가 50예, 여자가 75예로 남녀비는 0.8 : 1이었다.

병변의 위치는 유문동이 80예(57.1%)로 가장 많았고 체부가 44예(31.4%), 기저부가 6예(4.3%), 유문부가 5예(3.6%), 분문부가 3예(2.1%), 위문각이 2예(1.4%)의 순이었다.

육안 소견을 Yamada형으로 분류해 보았을 때 분류가 불가능한 예를 제외하고는 제 2형이 33예로 가장 많았고 제 4형이 23예, 제 1형이 21예, 제 3형이 15예 순이었다. 비용종성 병변에서는 제 2형이 14예로 가장 많았고 1형(13예), 3형(6예), 4형(5예) 순이었다. 용종성 병변에서는 2형(19예), 4형(18예), 3형(9예), 1형(8예)의 순이었다(Table 1).

2. 병리조직학적 소견

조직학적으로 용종성 병변이 98예(69%)였고 비용종성 병변이 44예(31%)였다. 다시 세분한 결과 조직학적 용종성 병변에서의 빈도는 증식성 용종(Fig. 1)이 60예

Table 1. Endoscopic morphologic classification of gastric polyps according to the Yamada classification

YAMADA type	Histologically reactive lesion (non polyp)	Histologically proven polyp (true polyp)	Total(%)
I	13	8	21(22.8)
II	14	19	33(35.9)
III	6	9	15(16.3)
IV	5	18	23(25)
Total	38(41.3)	54(58.7)	92(100)

Table 2. Pathological classification of histologically proven gastric polyps

Pattern	No. of case(%)
Hyperplastic polyp	60(61.2)
Adenomatous polyp	19(19.4)
Fundic gland polyp	2(2.0)
Adenocarcinoma associated with polyp	7(7.1)
Mixed hyperplastic and adenomatous	10(10.2)
Total	98(100)

(61.2%)로 가장 많았고 선종성 용종(Fig. 1)이 19예(19.4%), 복합 용종이 10예(10.2%), 용종과 관련된 선암종이 7예(7.1%), 기저선성 용종이 2예(2.0%)의 순이었다(Table 2). 조직학적으로 비용종성 병변에서는 만성 표재성 위염이 30예(68.2%)로 가장 많았고 점막 증식이 7예(15.9%), 고유관 부종이 4예(9.1%), 황색종이 2예(4.5%), 이소성 체장이 1예(2.3%)의 순이었다(Table 3).

증식성 용종에서 비전형성 변화를 보인 예(Fig. 2)는 12예(20%)였고 선종성 용종에서는 14예(73.7%)에서 경도에서 고등도의 이형성을 보였다. 증식성 용종에서 선암 변화를 보인 예(Fig. 2)는 1예이고 선종성 용종에서 선암 변화를 보인 예는 6예였다.

조직학적 용종 중 단발성 병변은 127예(89.4%)였고 다발성인 경우가 15예(10.6%)였다. 다발성 병변 중 증식성 용종이 6예, 복합 용종이 6예, 선종성 용종이 3예였다.

3. PCNA 염색결과

조직학적 용종성 병변의 PCNA에 대한 면역조직화학적 검색에서 증식성 용종에서는 위소와 기저부의 증

Table 3. Pathologic classification of histologically reactive lesion

Pattern	No. of case(%)
Chronic superficial gastritis	30(68.2)
Mucosal hyperplasia	7(15.9)
Edema of lamina propria	4(9.1)
Xanthoma	2(4.5)
Ectopic pancreas	1(2.3)
Total	44(100)

Table 4. Grades of PCNA immunostaining according to the histologic types of gastric polyps

Histologic type	PCNA grades*			
	-	+	++	+++
Hyperplastic polyp	5	12	2	
Combined polyp**		4	6	
Adenomatous polyp		1	4	7
Fundic gland polyp	1	1		
Adenocarcinoma ass. with polyp			2	6

*High grade of PCNA positivity is noted in atypical portion or adenomatous portion of gastric mucosa

**Combined polyp : mixed hyperplastic and adenomatous polyp

식대에 국한하여 양성 반응을 보였고 증식성 용종이 이 형성을 보이는 부위에서는 PCNA 지수가 비이형성인 부위에 비해 현저하게 미만성으로 양성 패턴을 보였다.

선종성 용종에서는 증식성 용종에 비해 미만성으로 많은 세포에서 양성이었으며 이형성의 정도에 비례하는 양상을 보였다(Table 4).

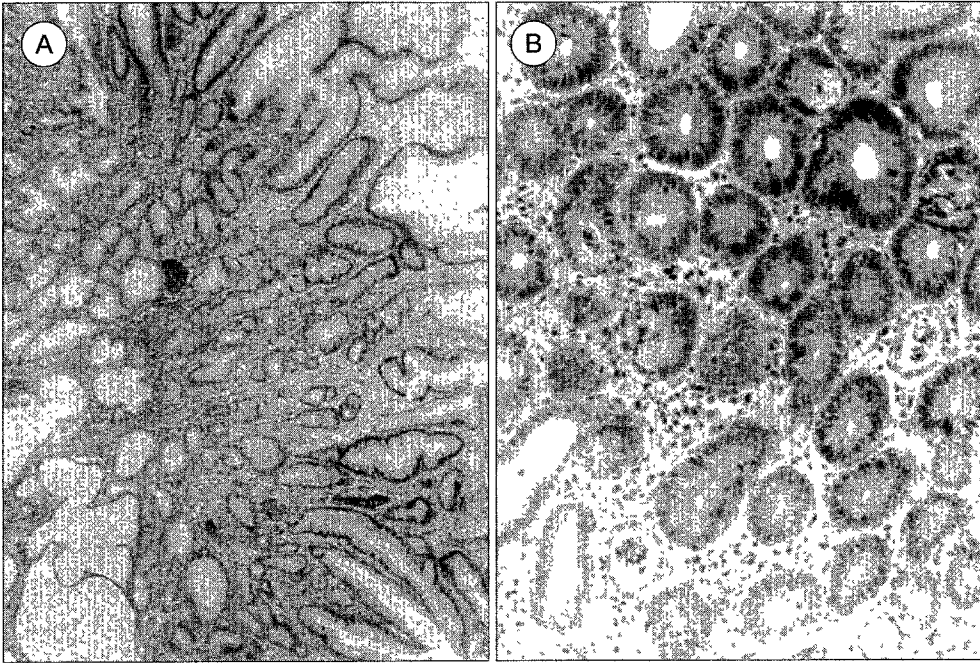


Fig. 1. Histologic features of hyperplastic polyp(A), and adenomatous polyp(B).

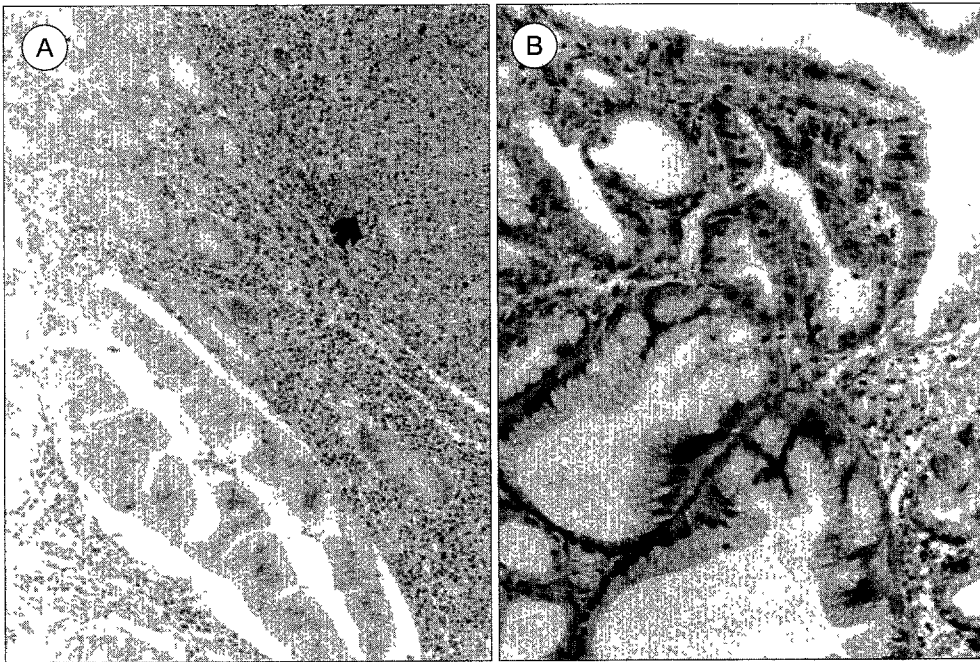


Fig. 2. Adenocarcinoma(arrow) arising from hyperplastic polyp(A), and hyperplastic polyp with foci of dysplastic change(B).

고 안

용종이란 내강을 가진 장기에서 공간으로 돌출하고 있는 종괴를 총칭하는 육안적 기술로 그 정의에는 학자들 사이에 다소의 차이는 있지만 일반적으로 협의로는 상피성이고 양성인 병변을 말하며 광의로는 비상피성인 것, 악성변화를 일으킨 것 그리고 염증성인 병변도 포함시킨다⁷⁸⁾. 최근에는 방사선의 이중조영술, 상부소화관 내시경의 발달과 보급의 증가, 고령 인구증가 및 식생활 변화 등의 요인으로 상부 소화관 용종의 발견빈도가 급격히 증가하였다⁹⁾. 이와 같은 상부 소화관 용종의 높은 발견 빈도와 더불어 정확한 형태학적 검사, 정기적 추적검사, 내시경하 조직검사의 용이성 등으로 용종의 병태생리에 대한 많은 연구가 이루어졌으며 Kiefer 등의 양성 위용종이 10% 정도에서 악성변화의 가능성이 있다는 발표¹⁰⁾ 등으로 그 관심도가 높아졌다.

조직병리학적 소견에 따른 상부소화관 용종의 분류는 아직 정립되어 있지는 못하며, 1964년 Ming 등에 의하여 재생성 및 선종성 용종으로 대별되었고¹¹⁾, 1971년 Tamasulo 등에 의하여 재생성 용종은 과증식성 용종으로 고쳐 불려졌다¹²⁾. 1982년 Laxen 등은 위용종을 조직학적 특성에 따라 기저부형, 염증성, 증식성, 국소소와 부 증식, Peutz-Jeghers 용종으로 세분하였으며⁵⁾ 그 외에 Nakamura의 분류¹³⁾ 등이 있다. 그 빈도 또한 보고자에 따라 다양하여 Lanza 등은 선종성 용종이 52.0%¹⁴⁾, Rubio 등은 56.4%¹⁵⁾로 보고하여 선종성 용종이 과증식성 용종보다 많은 것으로 보고하였지만 다른 보고자들은 대부분 과증식성 용종이 선종성 용종보다 3~5배 많은 것으로 보고하였다¹⁰⁾¹⁶⁾¹⁸⁾. 반면 Stolte 등의 분류¹⁹⁾에 따르면 기저선성 용종이 47%로 가장 많은 비중을 차지하였는데 이는 인종적 차이 때문인지 조직학적 분류시의 다른 기준의 적용때문인지는 확실하지 않다. 본 연구에서는 조직학적 용종성 병변이 69%로 비용종성 병변보다 두배 가량 많았으며 이 중 증식성 용종이 61.2%로 가장 높은 빈도를 보였고 선종성 용종이 19.4%, 복합용종이 10.2%, 기저부성 용종이 2.0%의 빈도를 보였다. 증식성 용종에서는 혈관 증식과 각종 염증 세포의 침윤, 평활근의 증식이 다양한 정도로 동반되었다. 선종성 용종은 대장에서와 같이 관형, 용모형, 또는 혼합형의 양상을 보였다. 내시경적으로 용종

형의 모양을 보인다 할지라도 조직학적으로 용종이 아닌 위염 등의 반응성 또는 염증성 병변인 경우가 30% (68.2%)로 많은 비중을 차지하였으며 비용종성 병변에서는 표재성 위염이 68.2%로 가장 높은 빈도를 보였는데 이는 장상피화생, 점막의 증식, 림프여포의 증식을 다양한 정도로 동반하고 있었다. 염증의 소견없이 점막의 증식만을 보인 경우가 15.9%, 고유관의 부종만을 보인 경우가 9.1%였다. 그의 황색종과 이소성 체장이 각각 2예와 1예가 관찰되었다.

위장에서 양성 용종이 암성(악성) 용종으로 변화할 수 있는지는 아직 분명하지는 않다. 대장의 선종성 용종에서 선종-암종의 일련의 변화 과정이 여러 분자병리학적 연구에 의해 잘 확립되어 있는 것과는 달리 위장의 선종은 악성 잠재력이 있는 것은 인정되나²⁰⁾ 체계적인 연구는 별로 없다. 더우기 증식성 용종은 악성 잠재력이 거의 없는 것으로 생각되었다²¹⁾. 그러나 Toshiaki 등은 실제 과증식성 용종이 선종성 용종 및 암성 용종으로 변화하는 것을 발견하였다고 보고하였으며²²⁾, 암성 변화의 가능성에 대해서는 Kidfer 등은 10% 정도로¹⁰⁾, Goldman 등은 33.3%⁹⁾, Berg는 13.0%²³⁾, Seifert 등은 3.4%로²⁴⁾ 보고하였다. Zhao는 증식성 용종을 세 가지 유형으로 세분화하여 연구한 결과 위와상피아형에서 이형성 증식 부위가 관찰되어 악성 종양과의 밀접한 연관성이 있음을 보고하였다²⁵⁾. 저자들의 경우 용종성 병변에 동반된 비전형성의 정도에 대해 관찰하였는데 증식성 용종 중 12예(21%), 선종성 용종에서 14예(73%), 복합 용종에서 4예(40%)에서 다양한 정도의 비전형성이 동반되었다. 주목해야 할 사항은 증식성 용종의 비교적 많은 예에서 부분적인 상피의 비전형성이 관찰된 것인데 이는 실제 돌출된 병변의 상피 손상에 따른 재생 과정의 일환일 수도 있으나 일부는 악성 잠재력을 시사하는 이형성으로 해석되고 본 연구의 1예에서 증식성 용종이 선종성 변화를 거쳐 선암종으로 이행되는 양상을 보였으며 PCNA에 대한 염색 결과에서 증식성 용종의 경우 비전형성을 보이는 부위에서 국소적으로 강양성을 보여 이에 대한 분자병리학적인 향후 연구가 더 필요할 것으로 사료된다. 아울러 증식성 용종이라 할지라도 비전형성을 보이는 경우는 내시경적 절제 또는 추후 관찰이 요구된다.

기저선성 용종은 기저상피로 구성되며 낭종성 증식을 보이고 위로 얇아진 위와 상피로 덮여있는 전형적인

특징을 보여주었는데 이들은 대부분 다발성으로 발생하며 많은 경우 가족성 용종증 또는 가드너 증후군과 동반되는 것으로 알려졌으나²⁶⁾ 저자들의 연구에서는 모두 단일 용종이었다. 본 연구에서 다발성 용종이 12예에서 관찰되었는데 그 중 증식성 용종이 다발성으로 생긴 경우가 6예에서 관찰되었다. 6예 모두에서 경도에서 고등도의 이형성을 보였다. Dijkhuizen 등에 의하면 다발성 위용종의 경우 K-ras 종양 유전자 및 condon 12의 점변이를 개개의 용종에서 모두 확인하여 이들이 동일한 clonality를 보임을 입증함과 동시에 악성 잠재력을 시사하였는데²⁷⁾ 이러한 측면에서 증식성 용종의 경우에도 다발성인 경우 추후 관찰이 필요하다고 사료된다.

요 약

목 적 :

내시경상 위용종으로 진단된 병변의 임상 소견, 위치, Yamada 유형 및 병리조직학적 유형을 분류해 보고 PCNA에 대한 면역조직화학적 염색을 통해 각 조직학적 용종의 증식능과 악성 잠재력을 추정해 보았다.

방 법 :

본 연구는 1993년 9월부터 1996년 6월까지 위내시경 검사상 위용종으로 진단되어 이화여자 대학교 의과대학 부속 목동병원 해부병리과로 의뢰된 생검 조직 142예를 대상으로 하였다. 환자의 임상기록을 검토하여 환자의 성, 연령, 병변의 위치, 다발성여부, Yamada형, 동반된 병변의 여부 등을 알아보았다. 각각의 조직학적 유형으로 PCNA에 대한 면역조직화학적 검사를 실시하였다.

결 과 :

1) 환자의 나이는 17세부터 83세까지로 평균 연령은 57.9세였고 남자가 50예, 여자가 75예로 남녀비는 0.8 : 1이었다.

2) 병변의 위치는 유문동이 80예(57.1%)로 제일 많았고 체부가 44예(31.4%), 기저부가 6예(4.3%) 순이었다.

3) 육안 소견을 Yamada형으로 분류해 보았을 때 분류가 불가능한 예를 제외하고는 제 2형이 33예로 가장 많았고 제 4형이 23예, 제 1형이 21예, 제 3형이 15예 순이었다. 비용종성 병변에서는 제 2형이 14예로 가장

많았고 1형(13예), 3형(6예), 4형(5예) 순이었고 용종성 병변에서는 2형(19예), 4형(18예), 3형(9예), 1형(8예)의 순이었다.

4) 조직학적으로 용종성 병변이 98예(69%)였고 비용종성 병변이 44예(31%)였다. 다시 세분한 결과 조직학적으로 용종성 병변에서의 빈도는 증식성 용종이 60예(61.2%)로 가장 많았고 선종성 용종이 19예(19.4%), 복합 용종이 10예(10.2%), 용종과 관련된 선암종이 7예(7.1%), 기저선성 용종이 2예(2.0%)의 순이었다. 비용종성 병변에서는 만성 표재성 위염이 30예(68.2%)로 가장 많았고 점막 증식이 7예(15.9%), 고유판 부종이 4예(9.1%), 황색종이 2예(4.5%), 이소성 체장이 1예(2.3%)의 순이었다.

5) 증식성 용종에서 비전형성 변화를 보인예는 12예(20%)였고 선종성 용종에서는 14예(73.7%)에서 경도에서 고등도의 이형성을 보였다.

6) 증식성 용종 중 1예에서 선암 변화를 보였고 선종성 용종 중 6예에서 선암 변화를 보였다.

7) 조직학적 용종 중 단발성 병변은 127예(89.4%)였고 다발성인 경우가 15예(10.6%)였다. 다발성 병변 중 증식성 용종이 6예, 복합 용종이 6예, 선종성 용종이 3예였다.

8) 조직학적 용종성 병변의 PCNA 지표에 대한 면역조직화학적 검색에서 증식성 용종에서는 위소와 기저부의 증식대에 국한하여 양성 반응을 보였고 증식성 용종이 이형성을 보이는 부위에서는 PCNA 지수가 비이형성인 부위에 비해 현저하게 미만성으로 양성 패턴을 보였다. 선종성 용종에서는 증식성 용종에 비해 미만성으로 많은 세포에서 양성이었으며 이형성의 정도에 비례하는 양상을 보였다.

결 론 :

내시경상 위용종으로 진단된 병변은 조직학적 용종과 비용종으로 대별되었고 조직학적 용종에서는 증식성 용종의 빈도가 가장 높았고 반응성 병변에서는 표재성 위염이 가장 많았다. 각각의 용종은 다양한 정도의 비전형성 부위와 이형성 부위를 포함하고 있었으며 PCNA에 대한 면역조직화학적 염색을 실시한 결과 증식성 용종에서 비전형성을 보이는 부위에 PCNA 지수가 현저하게 미만성으로 양성 패턴을 보이고 선종성 용종에서는 증식성 용종에 비해 미만성으로 많은 세포에서 양성이었으며 이형성의 정도에 비례하는 양상을 보였다.

References

- 1) Lusitanus A, Marshak RH, Feldman F : *Gastric polyp*. *Am J Digesti Dis* 1965 ; 10 : 909
- 2) Appleman HD : *Localized and extensive expansion of the gastric mucosa : Mucosal polyps and giant folds*. *Pathology of the esophagus, stomach and duodenum*. *Contemporary Issues in Surgical Pathology* 1984 ; 4 : 79-119
- 3) Yamada T, Fukutomi H : *Polypoid lesions of the stomach*. *Stomach and Intestine* 1966 ; 1 : 145
- 4) Murakami R, Tsukuma H : *Natural history of colorectal polyps and the effect of polypectomy on occurrence of subsequent cancer*. *Int J Cancer* 1990 ; 46 : 159
- 5) Laxen F, Sipponen P, Ihmaki T, Hakkiluoto A, Dortscheva Z : *Gastric polyps : Their morphological and endoscopic characteristics and relation to gastric carcinoma*. *Acta Pathol Microbiol Immunol Scand* 1982 ; 79-119
- 6) Zea-Iriate WL, Sekine I, Itsuno M, et al : *Carcinoma in gastric hyperplastic polyps. A phenotypic study*. *Dig Dis Sci* 1996 ; 41 : 377-386
- 7) Lawrence JC : *Gastrointestinal polyps*. *Am J Surg* 1936 ; 31 : 499
- 8) Fieber SS, Boden RE : *Polypoid villous adenoma of the stomach*. *Am J Gastroenterol* 1977 ; 68 : 286
- 9) Goldman DS, Appelman HD : *Gastric mucosal polyps*. *Am J Clin Pathol* 1972 ; 58 : 434
- 10) Kiefer ED, Christianses PA : *Benign tumors of the stomach and duodenum*. *Med Clin N Am* 1956 ; 40 : 381
- 11) Ming SC, Goldman H : *Gastric polyps*. *Cancer* 1965 ; 18 : 721
- 12) Tomasulo J : *Gastric polyps : Histologic types and their relationship to gastric carcinoma*. *Cancer* 1971 ; 27 : 1376
- 13) Nakamura T, Nakano G : *Histopathologic classification and malignant change in gastric polyps*. *J Clin Pathol* 1985 ; 38 : 754-764
- 14) Lanza FL, Graham DY, Nelson RS, Godiness R : *Endoscopic upper gastrointestinal polypectomy*. *Am J Gastroenterol* 1981 ; 75 : 345
- 15) Rubio HN : *Gastric polypectomy*. *Endoscopy* 1983 ; 15 : 152
- 16) 심경보 · 현진혜 : 상부소화관 출혈에 대한 긴급 내시경검사의 연구. *대한의학협회지* 1982 ; 25 : 741
- 17) Yamada T, Fukutomi H : *Polypoid lesions of the stomach*. *Stomach and Intestine* 1966 ; 1 : 145
- 18) Smith HJ, Edward LL : *Large hyperplastic polyps of the stomach*. *Gastrointes Radiol* 1983 ; 8 : 19
- 19) Stolte M, Sticht T, Eidt S, Ebert D, Finkenzeller G : *Frequency, location, and age and sex distribution of various types of gastric polyp* 1994 Oct ; 26(8) : 659-665
- 20) Ming SC : *Malignant potential of epithelial polyps of the stomach*. In : Ming SC, ed. *Precursors of gastric cancer*. Praeger, Philadelphia, 1984 : 219-231
- 21) Snover DC : *Benign epithelial polyps of the stomach*. *Pathol Annu* 1985 ; 20 : 303-329
- 22) Toshiaki K, Tetsuo M, Hitoshi A, Yishio M, Soichoro M, Masaharu T : *Histoclinical longstanding follow-up study of hyperplastic polyps of stomach*. *Am J Gastroenterol* 1981 ; 75 : 275
- 23) Berg JW : *Histological aspects of the relation between gastric adenomatous polyps and gastric cancer* 1958 ; 2 : 1149
- 24) Seifert D, Gail K, Weismüller J : *Gastric polypectomy long-term results*. *Endoscopy* 1983 ; 15 : 8
- 25) Zhao GH : *Histopathological analysis of gastric polyps : Classification and relationship to cancer*. *Chung-Hua Ping Li Hsueh Tsa Chih- Chinese Journal of Pathology* 1993 Oct ; 22(5) : 279-281
- 26) Lee RG, Burt RW : *The histopathology of fundic gland polyps of the stomach*. *Am J Clin Pathol* 1986 ; 86 : 498-503
- 27) Dijkhuizen SM, Entius MM, Clement MJ, Polak MM, Van den Berg FM, Craanen ME, et al : *Multiple hyperplastic polyps in the stomach : Evidence for clonality and neoplastic potential*. *Gastroenterology* 1997 ; 112(2) : 561-6