

요추 추간판 탈출증에서 황색 인대 보존 현미경 수술법의 임상 분석

이화여자대학교 의과대학 신경외과학교실
송 준 혁

= Abstract =

Clinical Analysis of the Ligament-Sparing Microdiskectomy for the Lumbar Disk Herniation

Jun-Hyeok Song

Department of Neurosurgery, College of Medicine, Ewha Womans University

Objectives : The microdiskectomy was developed out of attempts to refine the classical lumbar laminectomy and diskectomy. The ligament-sparing microdiskectomy, a more refined technique, was developed by the author. For this study a series of patients, operated by the present author, were reviewed.

Methods : Consecutive patients admitted to Ewha Mokdong hospital between August 1997 and June 2000 who were to undergo virgin, unilateral single-level lumbar ligament-sparing microdiskectomy undergoing unilateral single-level microdiskectomies were included. The technique of the ligament-sparing diskectomy was described in detail.

Results : A total of 83 patients were operated on(M : F/63 : 21), with an average age of 37.2 years. Successful outcome was achieved in 78 patients(93.9%). Surgical complications included one wound infection and one reoperation for residual disk herniation.

Conclusion : The author believe that this technique is safe, can provide acceptable clinical outcome, and has an additional advantage of preserving the epidural fat.

KEY WORDS : Ligament-sparing microdiskectomy · Lumbar disk herniation.

서 론

요추 추간판 탈출증에 대한 수핵 제거술에 대한 다양한 술기 중 고전적인 후궁절제술(laminectomy)과 미세현미경 수술(microdiskectomy)이 현재 가장 임상적인 결과가 좋은 것으로 알려져 있다¹⁻⁵⁾. 미세현미경 수

술은 고전적인 방법에 비하여 피부 절개의 길이가 훨씬 짧고, 요추 주위근의 절개 범위가 적으며, 수술 후 불편감이 적고, 조기 퇴원이 가능하다는 등의 여러 장점을 갖고 있다¹⁾³⁾. 그러나 이들 두 방법 간의 장기 추적 결과는 비슷한 것으로 보고되어 있다³⁾⁴⁾. 본 저자는 미세현미경 수술 방법을 더 개량하여 수술 후에 필연적으로 따르는 경막 주위의 섬유화를 더 줄일 수 있는 황색 인

대를 보존하는 수기를 개발하였다. 이에 이 수기에 대한 상세한 기술과 더불어 최근 수년간의 임상 경험을 분석하여 간략하게 보고하는 바이다.

대상 및 방법

1. 임상 분석

1997년 8월부터 2000년 6월까지 이대목동병원 신경외과에 요추 추간판 탈출증의 진단하에 입원, 수술적 치료를 받은 환자를 대상으로 하였다. 진단은 하지 방사통이 있으며 이의 증상이 요추 자기공명촬영이나 컴퓨터 단층촬영의 소견과 합당한 경우로, 요통만 가지고 있거나 방사선학적 소견과 맞지 않을 경우 진단에서 제외하였다. 이들 중 한 부위의 추간판 탈출증을 갖고, 첫

수술이며, 황색 인대 보존법으로 미세현미경 추간관 제거술을 받은 환자만을 본 연구에 포함시켰다. 이들 모두는 본 저자에 의하여 수술받은 환자들로, 이들의 임상 기록과 방사선 자료를 분석하였다. 이들의 최종 외래 방문시의 결과를 임상 결과로 하였으며 수술의 성공은 발병 전 사회 문화적 활동을 수행할 수 있고, 투약을 하지 않으며, 환자가 만족할 때로 정의하였다.

2. 황색 인대 보존 미세 현미경 수술 수기

이 방법은 기존의 미세 현미경 수술에서 황색인대의 처리 방법을 개량하여 이를 보존하는 술기로 개발한 것이다. 수기를 간략하면 다음과 같다. 전신 마취하에 환자를 양와위로(prone positin)하고 Wilson's frame을 이용하여 복부의 압박을 적게 한다. 피부 소독후 피부

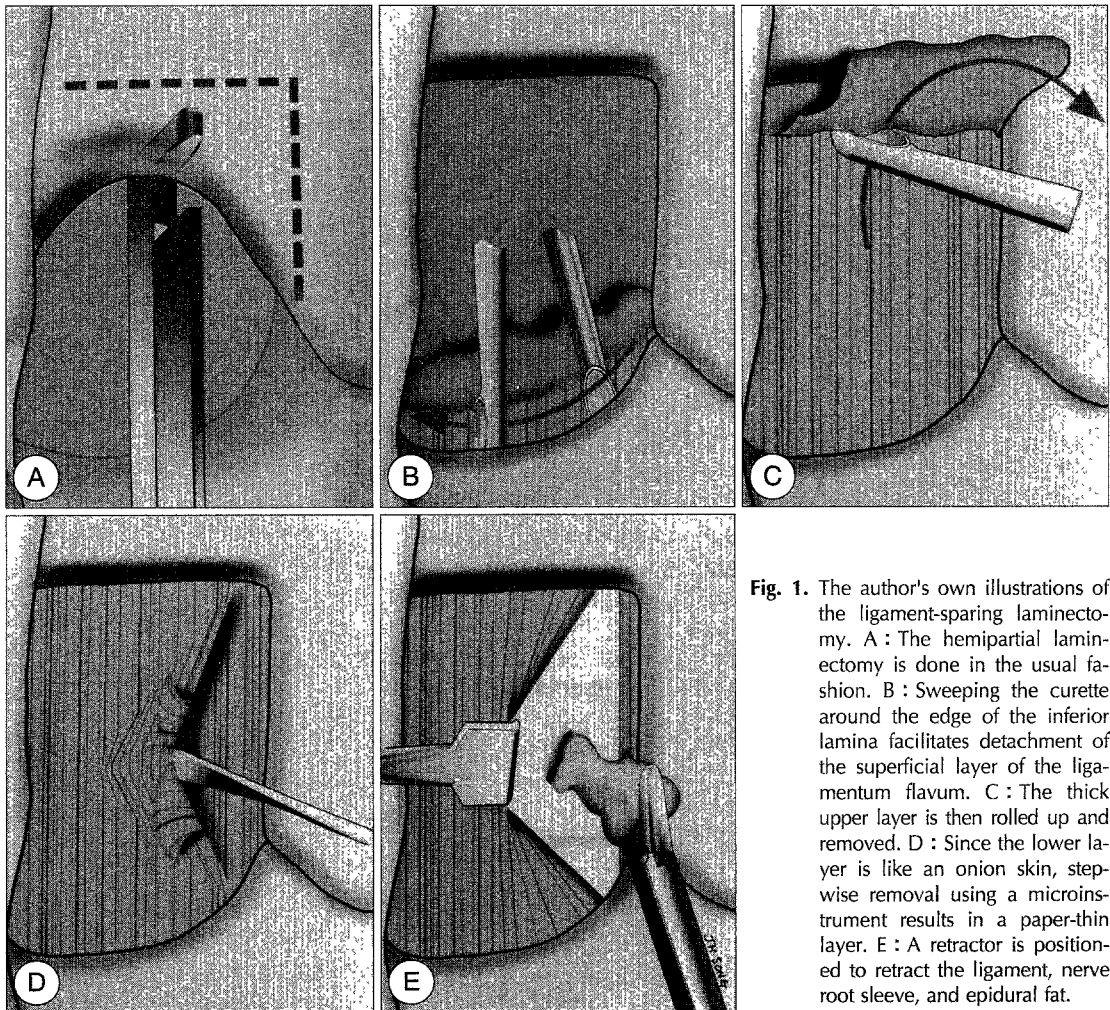


Fig. 1. The author's own illustrations of the ligament-sparing laminectomy. A : The hemipartial laminectomy is done in the usual fashion. B : Sweeping the curette around the edge of the inferior lamina facilitates detachment of the superficial layer of the ligamentum flavum. C : The thick upper layer is then rolled up and removed. D : Since the lower layer is like an onion skin, stepwise removal using a microinstrument results in a paper-thin layer. E : A retractor is positioned to retract the ligament, nerve root sleeve, and epidural fat.

절개는 중앙에서 탈출된 쪽으로 5mm 측방으로 약 2.5 cm의 종 절개(longitudinal incision)를 한다. 요추 주 위근을 Bovie로 소작하며 절개하여 두측(cranial) 후궁과 미측(caudal) 후궁이 노출되게끔 한다. 두측의 후궁을 약 10~15mm 상방으로 Kerrison punch를 이용하여 제거한다. 이때 외측은 황색인대의 측방 사면(lateral slope)가 나올 때까지 절제한다(Fig. 1A). 이후에 큐렛을 이용하여 미측 황색 인대의 접합부를 떼어낸다. 미측 후궁의 윗 부분이 노출될 때까지 큐렛을 좌우로 긁으면 황색 인대의 상층부가(superficial layer)가 하층부(deep layer)로부터 분리된다(Fig. 1B). 이를 두측으로 걸어낸다(Fig. 1C). 다음 남아있는 하층부의 황색 인대를 미세절개자(microdissector)로 얇게 만든다(Fig. 1D, 2A). 얇아진 황색인대에 틈을 만들어 이 안쪽으로 견인기를(retractor) 넣어 당기면 수술창이 마련된다(Fig. 1E, 2B). 이후에는 미세현미경 수술에 따른 추간관 제거를 통상적으로 한다. 이후에 견인기를 빼면 수술창으로 열려있던 황색인대는 다시 닫히게 된

다. 이상의 수기를 시상 단면(sagittal plane)으로 볼 때 황색 인대의 해부학적인 구조와 두 층을 분리하는 것이 중요하다(Fig. 3).

결 과

1997년 8월부터 2000년 6월까지 이대목동병원 신경외과에 요추 추간관 탈출증으로 입원하여 수술적 가료를 받은 환자 중 본 연구의 기준에 맞는 환자는 모두 83명이었다. 남자가 63명, 여자가 20명 있었으며 이들은 평균 나이는 37.2세였다. 수술 부위는 제3~4요추간이 3례 있었고, 제4~5요추간이 55례, 제5요추~제1천추간이 25례 있었다.

이들의 평균 추적 관찰 기간은 13.2개월이었으며 수술의 성공 기준에 합당한 환자는 80명으로 전체의 96.4%로 나타났다. 나머지 5명은 모두 수술 전에 있던 하지 방사통은 감소하였으나 잔존 방사통, 잔존 신경학적 결손, 혹은 요통으로 환자가 만족하지 못하는 경우로

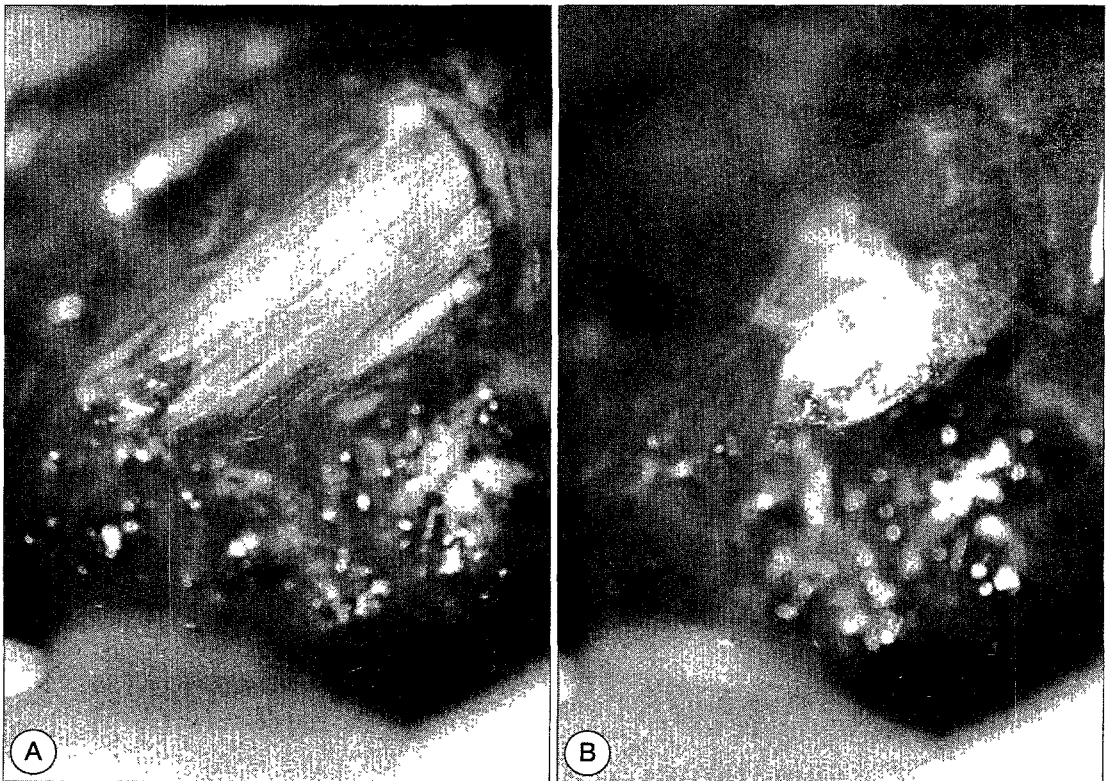


Fig. 2. Intraoperative findings of the ligament-sparing laminectomy. A : A thinned ligamentum flavum shows its striate-shaped deep layer. B : A thinned layer can be retracted like a curtain.

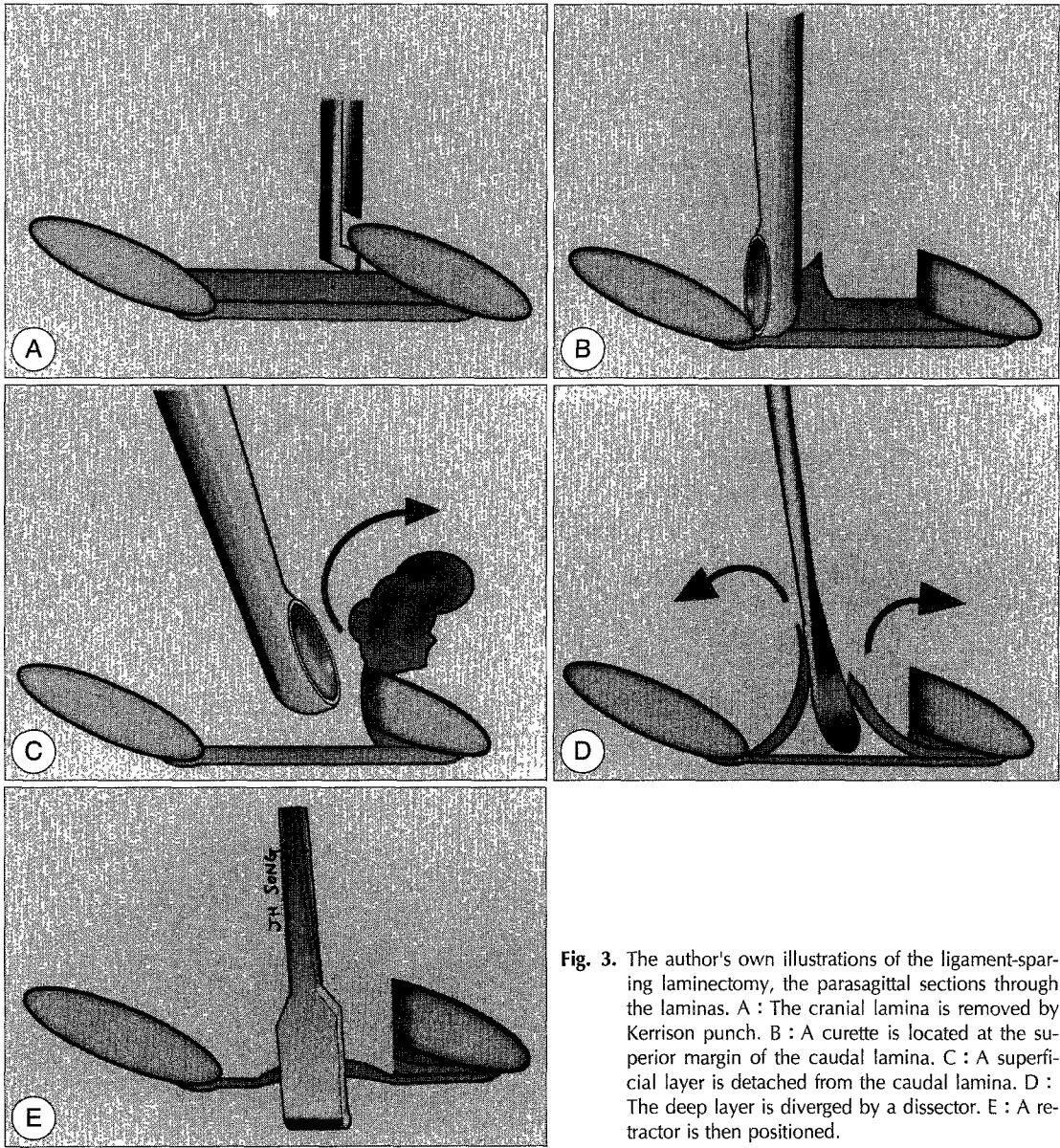


Fig. 3. The author's own illustrations of the ligament-sparing laminectomy, the parasagittal sections through the laminae. A : The cranial lamina is removed by Kerrison punch. B : A curette is located at the superior margin of the caudal lamina. C : A superficial layer is detached from the caudal lamina. D : The deep layer is diverged by a dissector. E : A retractor is then positioned.

이들 모두에서 간헐적인 투약이 필요하였다. 이 중 1명은 수술 후 추간관염으로 인하여 약 2개월간 항생제 투여를 필요로 하였던 경우로, 수술 후 요통을 만성적으로 호소하는 경우였다. 첫 수술 후 남아있던 잔존 추간관 조각으로 다시 수술하였던 1예는 최종 결과에서는 만족스러운 결과를 보였다. 수술 후에 방사선학적 추적 관찰을 하였던 경우가 10례 있었다. 이를 분석하지는 않았으나 이들 모두에서 수술 후 경막 주위의 지방층이 비교적 잘 보존되어 있는 양상을 보였다(Fig. 4).

고 질

요추 추간관 탈출증에 대한 추간관 제거술은 신경외과 영역에서 가장 흔한 수술 중의 하나이다. 이때까지 추간관을 제거하는 수많은 수술 수기가 개발되었으며, 전신 마취하에 시행되는 고전적인 후궁 절제술과 미세 현미경 수술, 그리고 국소 마취하에 시행이 가능한 경피적 방법으로 방법들로 나누어 질 수 있다. 경피적 방

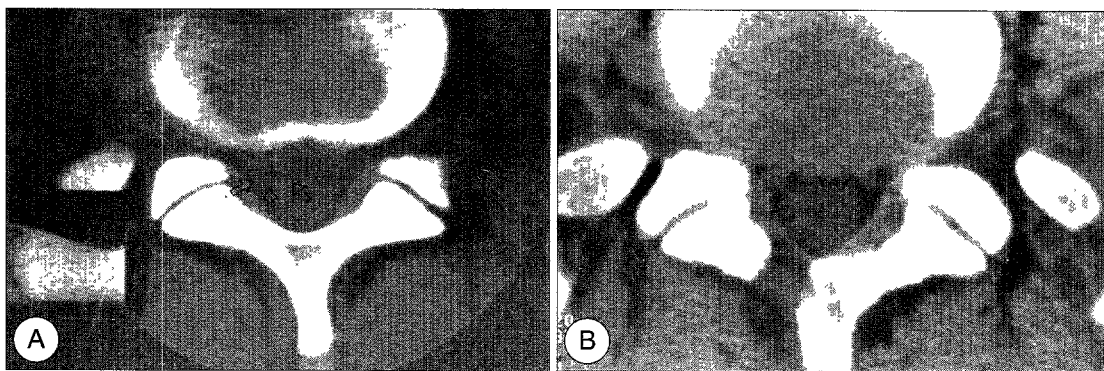


Fig. 4. A : Pre-operative lumbar CT, showing right-sided disc herniation(arrow) at L5/S1 level. B : Lumbar CT, 3 months postoperatively, showing a hemilaminotomy and a thinned ligamentum flavum. Note that the fat layer beneath the yellow ligament was well preserved.

법에는 카이보과파인으로 추간판을 녹여내는 방법, 내시경을 이용하여 추간판을 절제하는 방법, 흡입 기구를 사용하여 추간판을 소량씩 흡입 삭제하는 방법이 대표적이라고 할 수 있다. 그러나 최근까지 보고된 임상결과를 고려해 보면 경피적 방법은 결과도 좋지 않으면서 합병증도 전신 마취하에 하는 수술에 비하여 적지 않아 최근에는 점차 그 방법들을 선호하는 외과 의사들이 사라지고 있다⁶⁻⁸⁾.

한편, 미세 현미경 수술은 고전적인 수술 방법과 더불어 좋은 임상 결과를 나타내고 있어 오늘날 이 두 가지 방법이 표준 술기로 자리잡았다. 많은 외과 의들에 의하여 미세 현미경 수술은 고전적인 방법에 비하여 다음과 같은 많은 장점을 갖고 있는 것이 보고되었다¹⁴⁻¹⁶⁾. 정확한 시야를 확보하여 경막이나 신경 손상의 발생률이 적고, 골 삭제 범위가 최소화되어 장기적으로는 요추의 불안정성을 초래할 가능성이 적다⁹⁾. 요추 주위근의 절개가 적어 수술 후 불편감도 적어 수술 후 곧바로 거동이 가능하며 이는 곧 입원 기간의 축소로 이어진다. 수술 후에 필연적으로 발생하는 경막 주위의 섬유화 역시 적으며 이론적으로 상처부위의 감염증의 기회를 줄일 수 있다. 피부 절개의 범위는 대개 1인치 이하이므로 환자들에게는 수술 부위의 흉터가 적게 남는다는 것이 크게 어필하는 사항이다.

경막 주위의 섬유화를 적게 하고자 하는 노력은 과거로부터 많은 저자들에 의하여 시도되어 왔다¹⁰⁻¹⁴⁾. 이때까지의 임상 연구들에서 경막 주위 섬유화가 임상 결과에 악 영향을 미칠 수 있다는 보고와 그렇지 않다는 상반되는 결과들이 보고되었으며 이는 아직 논란의 여지

가 많은 부분이다¹⁵⁻²²⁾. 그러나 섬유화를 줄이는 것이 이론적으로 나쁠 리 없다. 섬유화된 조직은 경막이나 신경 조직의 뒤틀림을 야기하고 조직간의 유착을 일으켜 운동성을 현저하게 떨어뜨리기 때문이다²³⁾. 경막 주위의 섬유화는 수술 당시에 경막 주위에 있는 지방층이 노출되고 요추 주위근으로부터 섬유아세포의 유입과 증식으로 지방층이 소실되는 것에 기인한다²⁰⁾²¹⁾. 이때까지 연구는 지방층을 가급적 보존하는 방법과 섬유화를 최소화할 수 있는 방법의 두 가지 갈래로 수행되어 왔으나 아직 장기적인 결과는 실망스럽거나 밝혀지지 않았다¹⁹⁾. 과거로부터 있어온 지방 조직의 이식법은 이식된 지방 조직의 섬유화로 공간 점유 병소로 발전할 수가 있고, 방사선학적으로 경막과 주위 구조가 구별된다 하더라도 재수술시 이의 박리가 보통의 섬유화된 조직의 박리보다 쉽지 않다는 단점들이 보고됨에 따라 완전히 버려지게 되었다¹¹⁾. 지방 조직과 다른 여러 물질들이 경막과 주위 구조물에 대한 장벽을 형성하기 위한 목적으로 연구되어 왔다. 이 중 상품으로 개발된 AD-CON[®]이 최근까지 가장 좋은 것으로 알려져 있으며 향후 장기 추적 결과가 주목되고 있다¹³⁾²⁰⁾²¹⁾.

본 저자에 의하여 개발된 황색 인대 보존의 방법은 해부학적으로 경막과 요추 주위근 사이의 자연적인 장벽을 유지하자는 것이 그 골자이다. 미세 현미경 수술의 개발과 발전으로 미세하고 정교한 술기가 가능함에 따라 과거로부터 제거하는 것이 당연하게 생각이 되던 황색 인대를 보존할 수가 있게 되었다. 이는 섬유화를 일으키는 섬유아세포가 요추 주위근으로부터 기원한다는 것에 그 중요성이 있다. 새로운 물질을 사용하는 것

이 아니므로 이물 반응을 걱정하거나 추가적인 경제적 비용을 지불하지 않고 섬유화를 최소화할 수 있다는 것이 그 장점으로 생각된다. 섬유화를 적게 하는 것이 임상결과에 긍정적인 결과를 가져 온다는 것이 최소한 이론적으로 일리가 있으며, 임상적으로 요추 부위의 재수술율이 20%까지 보고되어 있는 것을 감안할 때 재수술을 보다 안전하게 하는 섬유화의 역제는 또 하나의 잠재적인 이점을 가진다고 할 수 있다. 그러나 경막의 전방부 섬유화는 추간관 제거 당시 정맥총에서의 출혈로 인한 혈종이 시발점을 구성하는 것을 생각해 볼 때 이러한 황색인대의 보존만으로는 경막 전방의 섬유화의 역제는 어느 정도 한계점을 갖고 있다고 생각한다. 따라서 일반적인 섬유화 역제의 방책 전기소작을 적게 하고 출혈량을 최소화하는 노력은 반드시 병행되어야 할 것이다.

본 연구는 이러한 황색 인대의 보존법이 통상적인 미세 현미경 수술보다 확보되는 시야가 좁으며 미세 수기로 인한 수술 시간의 지연등의 단점을 내포할 수 있으므로 임상 결과를 살펴보고자 한 것이 주목적이었다. 대상이 되는 환자의 수가 비교적 적고 추적 관찰기간이 짧아 최종적인 임상 결과를 추론하기에는 조심스러운 면이 없지 않다. 그러나 본 저자가 정의한 발병전 사회문화적 활동이 가능하고 투약이 필요없으며 환자가 만족하는 수술의 성공이 전체 환자중 90%를 상회하는 아주 좋은 결과를 볼 때 통상적인 미세현미경 수술에 비해 최소한 동등한 정도의 수술법이라고 믿는다. 또한 수술후 합병증도 적었으므로 비교적 안전한 방법이라고 본다. 수술후 합병증 2례 중에서 추간관염을 야기한 1례의 경우 수술 시간이 70분이었으므로 시간 자체가 문제되는 것은 아니었다고 본다. 우리나라에서 수술 후 추간관염을 가장 잘 일으키는 포도상구균에 가장 좋은 vancomycin을 보험 적용등의 문제로 사용하지 못한다는 것이 아쉬운 점으로 생각된다. 또 다른 수술 후 합병증으로 남아있는 추간관편으로 재수술을 시행한 경우가 있었으나 이는 본 수술 수기의 적용 초기에 있던 일로 수술시 hook으로 신경근 주위를 철저히 확인하는 것으로 방지할 수가 있다.

요약하면, 황색인대보존법은 기존의 미세현미경 수술법에서 황색인대를 제거하는 것과 달리 이를 보존하는 방법으로, 기존의 수술법에 필적하는 좋은 임상 결과를 얻을 수 있으며 추가적으로 경막 주위의 섬유화를

효과적으로 방지하는 이점이 있는 방법이라 하겠다.

References

- 1) Findlay GF, Hall BL, Musa BS, Oliveira MD, Fear SC : A 10-year follow-up of the outcome of lumbar microdiscectomy. *Spine* 1998 ; 23 : 1168-1171
- 2) Hermantin FU, Peters T, Quartararo L, Kambin P : A prospective, randomized study comparing the results of open discectomy with those of video-assisted arthroscopic microdiscectomy. *J Bone Joint Surg Am* 1999 ; 81 : 958-965
- 3) McCulloch JA : Focus issue on lumbar disc herniation : macro- and microdiscectomy. *Spine* 1996 ; 24 : 45S-56S
- 4) Pappas CT, Harrington T, Sonntag VK : Outcome analysis in 654 surgically treated lumbar disc herniations. *Neurosurgery* 1992 ; 6 : 862-866
- 5) Quigley MR, Bost J, Maroon JC, Elrifai A, Panahandeh M : Outcome after microdiscectomy : results of a prospective single institutional study. *Surg Neurol* 1998 ; 3 : 263-267
- 6) Kambin P, Zhou L : Arthroscopic discectomy of the lumbar spine. *Clin Orthop* 1997 ; 337 : 49-57
- 7) Kotilainen E : Microinvasive lumbar disc surgery. A study on patients treated with microdiscectomy or percutaneous nucleotomy for disc herniation. *Ann Chir Gynaecol Suppl* 1994 ; 209 : 1-50
- 8) Chatterjee S, Foy PM, Findlay GF : Report of a controlled clinical trial comparing automated percutaneous lumbar discectomy and microdiscectomy in the treatment of contained lumbar disc herniation. *Spine* 1995 ; 20 : 734-738
- 9) Kotilainen E, Valtonen S : Clinical instability of the lumbar spine after microdiscectomy. *Acta Neurochir (Wien)* 1993 ; 125 : 1-4
- 10) Brotchi J, Piroette B, De Witte O, Levivier M : Prevention of epidural fibrosis in a prospective series of 100 primary lumbo-sacral discectomy patients : follow-up and assessment at re-operation. *Neurol Res* 1999 ; 21 : S47-50
- 11) Geisler FH : Prevention of peridural fibrosis : current methodologies. *Neurol Res* 1999 ; 21 : S9-22
- 12) Mohsenipour I, Daniaux M, Aichner F, Twerdy K : Prevention of local scar formation after operative discectomy for lumbar disc herniation. *Acta Neuroch-*

- ir(Wien)* 1998 ; 140 : 9-13
- 13) Quist JJ, Dhert WJ, Meij BP, Visser WJ, Oner FC, Hazewinkel HA, et al : *The prevention of peridural adhesions. A comparative long-term histomorphometric study using a biodegradable barrier and a fat graft.* *J Bone Joint Surg Br* 1998 ; 3 : 520-526
 - 14) Schwicker D : *Cost effectiveness of lumbar disc surgery and of a preventive treatment for peridural fibrosis.* *Eur Spine J* 1996 ; 5 : S21-25
 - 15) BenDebba M, Augustus van Alphen H, Long DM : *Association between peridural scar and activity-related pain after lumbar discectomy.* *Neurol Res* 1999 ; 21 : S37-42
 - 16) Maroon JC, Abla A, Bost J : *Association between peridural scar and persistent low back pain after lumbar discectomy.* *Neurol Res* 1999 ; 21 : S43-46
 - 17) Nygaard OP, Kloster R, Dullerud R, Jacobsen EA, Mellgren SI : *No association between peridural scar and outcome after lumbar microdiscectomy.* *Acta Neurochir(Wien)* 1997 ; 12 : 1095-1100
 - 18) Petrie JL, Ross JS : *Use of ADCON-L to inhibit postoperative peridural fibrosis and related symptoms following lumbar disc surgery : a preliminary report.* *Eur Spine J* 1996 ; 5 : S10-17
 - 19) Robertson JT : *Role of peridural fibrosis in the failed back : a review.* *Eur Spine J* 1996 ; 5 : S2-6
 - 20) Ross JS, Robertson JT, Frederickson RC, Petrie JL, Obuchowski N, Modic MT, et al : *Association between peridural scar and recurrent radicular pain after lumbar discectomy : magnetic resonance evaluation.* *ADCON-L European Study Group. Neurosurgery* 1996 ; 4 : 855-861
 - 21) Tribolet N, Porchet F, Lutz TW, Gratzl O, Brotchi J, van Alphen HA, et al : *Clinical assessment of a novel antiadhesion barrier gel : prospective, randomized, multicenter, clinical trial of ADCON-L to inhibit postoperative peridural fibrosis and related symptoms after lumbar discectomy.* *Am J Orthop* 1998 ; 2 : 111-120
 - 22) Vogelsang JP, Finkenstaedt M, Vogelsang M, Markakis E : *Recurrent pain after lumbar discectomy : the diagnostic value of peridural scar on MRI.* *Eur Spine J* 1999 ; 6 : 475-479
 - 23) Nygaard OP, Jacobsen EA, Solberg T, Kloster R, Dullerud R : *Postoperative nerve root displacement and scar tissue. A prospective cohort study with contrast-enhanced MR imaging one year after microdiscectomy.* *Acta Radiol* 1999 ; 6 : 598-602