

상 요추 추간판 탈출증의 수술적 치료

이화여자대학교 의과대학부속 동대문병원 신경외과학교실
조태현 · 송준혁 · 김명현 · 박향권 · 김성학 · 신규만 · 박동빈

= Abstract =

Surgical Treatment for Upper Lumbar Disc Herniation

Tae-Hyun Cho · Jun-Hyeok Song · Myung-Hyun Kim
Hyang-Kwon Park · Sung-Hak Kim
Kyu-Man Shin · Dong-Been Park

*Department of Neurosurgery, College of Medicine, Ewha Woman's University
Tongdaemun Hospital*

Objective : Lumbar disc herniations at the L1-L2, L2-L3, and L3-L4 level are rare. The purpose of this study is to observe the variable clinical finding of upper lumbar disc herniations and to provide proper treatment modality.

Patients and Methods : Between 1998 Jan. and 1999 Dec., seventeen patients with upper lumbar disc herniations who were undergone surgery in our institute were retrospectively evaluated. Patients were evaluated based on following factors : age, sex, aggravating factor, symptoms and signs, type of disc herniation, type of surgery, and outcome of post-surgery.

Results : The incidence of lumbar disc herniation at the level of L1-2, L2-3 and L3-4 is 6.1% with declining frequency as the level ascends. The peak age incidence is 6th decade in both sex. Preoperative symptoms and signs are variable. In sixteen cases, posterior approach was done. In these cases, twelve cases were performed microscopic partial hemilaminectomy, and four cases with spinal stenosis were performed total laminectomy and posterior screw fixation with bone fusion. In one case, lateral extracavitary approach was done.

In results of operation, fourteen cases showed more than good grade(82%).

Conclusion : The age incidence of lumbar disc herniations at the level of L1-2, L2-3 and L3-4 are older than lumbar disc herniations at the lower level of L4-5 and L5-S1. The signs and symptoms are variable. In our cases, most of the patients were performed posterior approach with microscopic partial hemilaminectomy except the patients combined spinal stenosis. One case was performed a lateral extracavitary approach because the risk of the cord and cauda equina injuries. The prognosis of upper lumbar disc herniations after treatment with only microscopic partial hemilaminectomy and discectomy is comparable with the prognosis of lumbar disc herniations at the lower level.

KEY WORDS : Lumbar disc herniation · Posterior approach · Extracavitary approach · Microscopic partial hemilaminectomy.

서 론

요추 추간판 탈출증은 요추 제 4-5, 요추 제 5번 - 천추에서 대부분 발생한다. 상요추부의 추간판 탈출증(요추 제 1-2, 요추 제 2-3, 요추 제 3-4번)은 모든 추간판 탈출증의 5% 미만으로 운동성이 많은 하요추보다는 드문 것으로 보고되고 있다¹⁾.

요추 제 1-2, 2-3, 3-4번의 추간판 탈출증은 하요추 부와는 달리 임상 증상 및 신체검사 반응이 다양하고, 운동 및 지각신경 기능의 변화와 방사선 검사의 반응은 여러 가지로 나타나^{2,6)} 정확히 진단을 내리기가 용이치 않다. 이러한 이유로 일반 방사선 검사나 전산화 단층 촬영과 자기 공명 영상, 척추 조영술 같은 방사선학적 검사 소견이 수술방법을 결정하는데 많은 역할을 제공하고 있다⁷⁾.

요추 제 1-2, 2-3, 3-4번의 추간판 탈출증의 치료는 하요추부에서와 마찬가지로 일단 보존적 요법을 시행하나⁷⁾ 증상의 호전이 없고 신경학적인 증상이 악화되거나 통증이 일상생활에 지장을 주어 활동에 제한이 있을 때는 수술적 요법을 고려한다^{8,9)}.

본 연구는 요추 제 1-2, 2-3, 3-4번의 추간판 탈출증에 대한 수술적 요법과 치료효과 분석을 통하여 상요추부 추간판 탈출증의 수술적 치료방법을 제공하는데 있다.

대상 및 방법

1998년 1월부터 1999년 12월까지 2년간 본원에서 요추 1-2, 2-3, 3-4번 추간판 탈출증으로 수술을 받고 추시 관찰이 가능했던 환자 17명을 대상으로 하였다. 모든 환자에서 일반 방사선 사진 및 자기공명영상을 시행하였으며 2례에서 척추 조영술 및 전산화 단층 촬영을 시행하였다.

모든 환자는 보존적 치료를 우선으로 하고 평균 3주

이상의 보존적 치료에도 증상의 호전이 없는 환자로서⁷⁾ 방사선학적 소견상 신경압박소견이 있는자를 대상으로 수술을 시행하였다.

환자는 연령, 성별, 발병요인, 증상, 수술방법, 치료 결과에 따라 분류하였다. 치료결과는 Zucherman 등¹⁰⁾의 등급을 이용하여 탁월(excellent), 우수(good), 양호(fair)와 불량(poor)으로 구분하였다(Table 1).

결 과

1. 대상환자 분포

상기기간중 전체 요추 추간판 탈출증으로 수술한 예는 268명으로 그중 약 6.1%에 해당하는 17명이 요추 제 1-2, 2-3, 3-4번의 추간판 탈출증으로 수술을 시행 받았다.

병변 부위로는 요추 1-2번이 2례, 요추 2-3번이 5례, 요추 3-4번이 14례였으며 4례에서 요추 2-3번과 3-4번에 다발성 분포를 보였다.

연령분포는 30세에서 74세로 평균연령은 50세였다. 성별분포는 남자 10명, 여자 7명으로 나타났다. 남녀 모두 50~60세에 많은 분포를 나타내었다. 평균 추시 기간은 13개월이었다.

2. 발병요인

환자의 과거력상 증상이 발현되기전 수상(trauma)의 병력이 있었던 경우는 모두 9례로 교통사고가 5례로 가장 많았고, 무거운 것을 들다가 허리를 다친 경우가 3례, 그의 운동 등에 의해 증상이 발현된 경우가 1례가 있었다.

3. 임상증상 및 진찰 소견

내원시 모든 환자에서 요통을 호소하였고 방사통은 14명(82%)에서 호소하였다. 감각의 이상은 11명(64%)에서 관찰되었으며 근력약화는 12명(70%)에서 보였다. 이중 고관절 굴근 약화가 3례, 슬관절 신근의 약화가

Table 1. Grading of postoperative outcome(by Zucherman et al)

Excellent	Minimal symptoms, no use of analgesics
Good	Marked improvement over preoperative status, occasional rare use of analgesics
Fair	Some improvement over preoperative status, continued need for analgesics, significant functional limitation
Poor	No improvement in preoperative status, no improvement in functional capacity, regular use of analgesics

9례를 보였고, 배뇨장애를 보이는 환자가 2례 있었다. 감각이상은 고유영역의 피부도를 따르지 않고, 여러 피부도의 감각이상이 겹쳐서 나타났다. 5례에서 슬관절 반사감소가 관찰되었으며, 하지 직거상 검사의 양성은 11명(64%)에서 보였으며, 대퇴신경 긴장도 검사는 13명(76%)에서 양성을 보였다.

4. 추간판 탈출증의 형태

모든 환자에서 자기공명영상을 시행하였으며 이중 2례에서는 척추 조영술 및 전산화 단층 촬영을 시행하였다.

추간판 탈출증의 형태는 모든 부위에서 protrusion type이 11례로 (64%)가장 많았고 extrusion type이 4례(24%), sequestration type 이 2례(12%)를 보였다. Protrusion type 환자는 4례에서 척추 협착증을 동반하는 소견을 보였다.

5. 수술결과

수술도달 방법으로는 16례에서 posterior approach

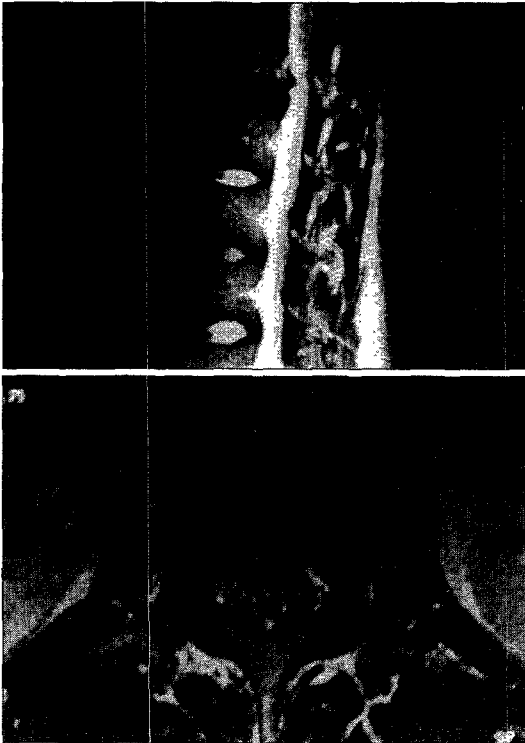


Fig. 1. 36-year-old female patient's preoperative lumbar MRIs show sequestration type lumbar disc herniation at the L1-2 level. She was undergone operation with lateral extracavitary approach because the risk of the cord and cauda equina injury.

로 시행하였는데, 이중 12례에서 microscopic partial hemilaminectomy를 시행하고, 자기 공명 영상 사진상 척추강 협착증을 보인 4례에서는 모두 total laminectomy를 시행하고 후방 고정술 및 골 융합술을 시행하였다. 1례에서 lateral extracavitary approach를 시행하였고, 이 환자는 자기공명 영상 소견상 요추 1~2번에 상부로 이행된 sequestration type의 추간판 탈출이 있었기 때문에 posterior approach로 수술을 시행하기에는 cord나 cauda equina에 손상을 줄 수 있기 때문에 lateral extracavitary approach를 시행하였다(Fig. 1).

척추 협착증을 보이는 환자중 1례에서 이전의 하요추 부 융합술 이후에 생긴 추간판 탈출증을 보인 환자가 있어 하요추 고정술을 제거하고 다시 병변부위에 후방 고정술 및 골융합술을 시행하였다. 수술 후 합병증은 2례에서 발생하였으며 모두 수술 후 창상 감염이었다. 수술 후 요통은 대부분의 환자에서 완전 혹은 부분적으로 해소되었으나, 3례에서 부분적인 요통을 호소하였고, 2례에서 방사통을 호소하였다. 근력약화는 3례에서 호소하였으나 수술 전에 비해 호전을 보였다. 감각이상은 대부분의 환자에서 호전되었으나, 4례에서 감각이상의 지속되는 소견을 보였다. 또한 수술 이전에 배뇨장애를 보이는 환자 1례는 수술 후에도 지속적인 배뇨장애를 보이고 지속적인 근력약화 현상을 보여 cauda equina 증후군으로 생각되었다. 17명의 환자중 대부분의 환자에서 좋은 결과를 얻었다. 이중 탁월(excellent)이 2례(11%), 우수(good)가 12례(73%) 양호(fair)가 2례(11%) 불량(poor)이 1례(5%)로 나타났으며, 14명이(82%) 우수한 이상의 결과를 나타냈다(Table 2).

고 찰

대부분의 요추 추간판 탈출증은 요추 제 4-5번, 제 5요추-천추 사이에서 발생한다¹⁾. 문헌상 요추 제 1-2, 2-3, 3-4번의 추간판 탈출증은 5% 미만으로 보고되었으며¹⁴⁾, 본 연구에서는 요추 추간판 탈출증 수술 환자에서 6.1%의 분포를 보였다.

Todd 등²⁾은 요추 제 1-2, 2-3, 3-4번의 추간판 탈출증은 하부 요추보다 발생연령이 높아 50세 이상 장년층에서 잘 생긴다고 보고하였다. Miller 등¹¹⁾은 추간판의 퇴행성 변화는 제 4-5요추간 및 제 3-4요추간에 많이

Table 2. Summary of clinical data

Case	Sex/Age	Level	Type of disc herniation	Approach & op. name	Outcome
1	F/74	L1-2	protrusion	post. app., MPH & dicectomy	good
2	F/36	L1-2	sequestration	extracavitary app. disectomy	good
3	M/51	L2-3,3-4	protrusion*	post. app., total laminectomy post. fusion	good
4	M/35	L2-3,3-4	protrusion*	post. app., total laminectomy post. fusion	good
5	F/57	L2-3	sequestration	post. app., MPH & dicectomy	excellent
6	M/67	L2-3,3-4	protrusion	post. app., MPH & dicectomy	good
7	M/42	L2-3,3-4	protrusion	post. app., MPH & dicectomy	fair
8	M/48	L3-4	protrusion*	post. app., total laminectomy post. fusion	good
9	M/30	L3-4	extrusion	post. app., MPH & dicectomy	good
10	F/62	L3-4	protrusion	post. app., MPH & dicectomy	good
11	F/40	L3-4	protrusion	post. app., MPH & dicectomy	good
12	M/58	L3-4	protrusion	post. app., MPH & dicectomy	fair
13	M/52	L3-4	extrusion	post. app., MPH & dicectomy	poor
14	M/57	L3-4	extrusion	post. app., MPH & dicectomy	good
15	M/43	L3-4	protrusion	post. app., MPH & dicectomy	excellent
16	F/55	L3-4**	protrusion*	post. app., total laminectomy post. fusion	good
17	F/43	L3-4	extrusion	post. app., MPH & dicectomy	good

MPH=microscopic partial hemilaminectomy

* : combined spinal stenosis

** : previous operation of lower lumbar disc

일어난다고 하였다. 그것은 추간판의 크기와 기계적 부하, 영양공급, 생화학적 조성 비율에 좌우되어, 상대적으로 상요추체가 하요추체보다 작고, 또 같은 요인으로 남자가 여자보다 일찍 퇴행성 변화가 온다고 보고하였다. 또한 하요추부 추간판의 퇴행성 변화가 상대적으로 진행되어 상요추부의 추간판 탈출증이 50세 이후에 잘 생기고 남녀의 비율은 남자에서 더 많이, 더 빨리 일어난다고 한다¹²⁾. 수술후 실패 증후군(failed back surgery syndrome)과 같이 이전에 하요추부 추간판 탈출증 등으로 수술의 기왕력이 있는 경우 추간판의 변성이 빨리 진행될 수 있으므로 이런 경우 요통과 하지방사통과 다른 비 특이적인 임상양상을 보일 때 상요추부의 추간판 탈출증을 의심하여야 한다. Todd 등²⁾은 상요추부 추간판 탈출증 검사시 하지 직거상 검사보다는 대퇴 신경 긴장도 검사를 더 중요시하였다^{3),4),13)}. 본 연구에서도 하지 직거상 검사에서 11례가 양성을 보였고 대퇴 신경 긴장 검사에서 13례의 양성도가 나왔으나 통계적 유의성은 없다고 보여진다.

대퇴 신경 긴장도 검사는 당뇨에 의한 신경병증, 후복막의 혈종¹⁴⁾과 종양, 대동맥류 등에 의해서도 양성소견을 보이므로 유의해서 감별진단하여야 한다. 상요추부 추간판 탈출증은 하요추부와 달리 진찰 소견이나 임

상증상이 명확치 않은 경우가 많기 때문에 방사선 소견이 진단에 매우 중요한 역할을 한다¹⁵⁾. 특히 자기 공명 영상은 상요추부의 시상면 절단이 가능하고 탈출된 추간판의 위치 판명을 하는데 용이하기 때문에 수술 시행 전 수술의 계획에 많은 정보를 제공한다. 본 논문의 경우에서도 제 1-2요추간에서 부골화(sequestration)된 추간판 탈출증 환자에서 자기 공명 영상을 시행하여 추간판의 탈출된 모양과 위치를 확인하여 수술을 계획하였다. Todd 등²⁾은 자기 공명 영상, 전산화 단층 촬영, 척추 조영술 등이 그 각각 어느 정도 다양성이 있기 때문에 한가지 이상의 검사를 하여야 한다고 주장하였고 이들은 각각의 검사에서 요추 제 1-2, 2-3, 3-4번의 추간판 탈출증에 대한 민감도를 보고하였다. 이들의 보고에 의하면 전산화 단층 촬영상 제 2-3요추에서 71%, 제 3-4요추에서 72%의 민감도를 보였으며, 척추 조영술에서는 제 2-3요추에서 50%, 제 3-4요추에서 80%의 민감도를 보고하였고 자기 공명 영상에서는 제 2-3요추에서 75%, 제 3-4요추에서 90%의 민감도를 보고하였다. 본 연구의 경우 대부분 자기 공명 영상을 시행하여 수술의 계획을 세웠으나 자기 공명 영상만으로 불충분한 정보를 주는 환자 2례에서 척추 조영 전산화 단층 촬영을 시행하여 수술의 계획을 세웠다.

이들의 치료는 우선 보존적 요법을 우선으로 3주정도 시행하였으며, 보존적 치료에도 지속적인 증상을 나타내는 경우에 수술을 계획하였다⁷⁾.

수술적 도달법은 전방 및 후방 도달법이 있으며 Bohlman과 Zdeblick¹⁶⁾은 전방 도달법이 탈출된 추간판과 퇴행성 골극을 제거하는데 유리하고 추체간 고정술에도 유용한 접근법이며, 수술후 신경학적 합병증을 줄일 수 있다고 하였다.

Ido 등¹⁷⁾은 extrusion disc에서는 후방 도달법을 추천하였으며, protrusion disc에서는 전방 및 후방 도달법을 시행하였는데, 이들은 전방 도달법이 수술 시간이 오래 걸리고, 수기의 어려움은 있으나 경막과 척수신경, 신경근의 손상없이 추간판을 제거하고 골융합을 할 수 있는 장점을 들고 있다. 본 연구에서 요추 1-2번 추간판 돌출이 부골화(squestration type)된 환자에서만 척수신경 신경근 손상을 배제하기 위해 lateral extracavitary approach를 시행하였으며, 다른 환자에서는 12례에서 모두 현미경하 후방 접근술을 통해 수술을 시행하여 만족할 성과를 얻었다.

Burton 등¹⁵⁾은 척추 협착증을 간과하거나 수술시 적절한 치료를 하지 못하는 것을 수술후 실패 증후군의 원인으로 들고 있다. 저자들은 척추 협착증을 보였던 나머지 4례의 환자에서는 후방 접근술로 완전 후궁 절제술(total laminectomy) 시행 후 이후에 생길 척추 불안정증을 고려하여 후방 고정술 및 골 융합술을 시행하였다¹⁸⁾. 또한 1례에서 이전의 하요추 융합술 시행 이후에 발생한 요통으로 내원하여 시행한 검사상 상요추부 추간판 탈출증으로 진단된 환자에서 이전의 고정술을 제거하고 상요추부 고정술 및 융합술을 시행하였다. 수술후 결과는 환자가 단순한 임상적, 신경학적 증상의 호전만이 영향을 주는 것이 아니고, 다른 정신적, 법률적인 문제도 영향을 주기 때문에 정확한 통계를 얻을 수는 없으나, 본 연구에서는 14명(84%)에서 우수(good) 이상의 좋은 성적을 얻을 수 있었다.

결 과

요추 제 1-2, 2-3, 3-4번의 추간판 탈출증은 요추 제 4-5, 요추 5-천추 1번의 추간판 탈출증에 비해 다양한 임상 증상과 진찰 소견을 보이므로 여러 가지 진찰 소견외에 방사선 검사소견이 매우 중요한 역할을 한다.

이는 수술 시행 이전 수술을 계획하는데 매우 큰 도움을 준다. 대부분의 요추 제 1-2, 2-3, 3-4번의 추간판 탈출증은 현미경하 후방 접근술후 부분 후궁 절제술로도 추간판의 제거가 가능하고, 또한 수술 시행 후 증상의 호전을 보였다. 그러나 척추 협착증을 동반하는 환자에서는 완전 후궁 절제술 시행하였으며 골 융합술을 시행하였다.

전방 또는 후방접근술의 적용과 수술의 방법은 수술 시행전에 임상검사와 진찰소견과 함께 자기공명영상 등의 방사선 검사 소견으로 결정하는 것이 환자의 예후에 매우 중요하다.

본 연구에서는 척추협착증이 없는 대부분의 요추 제 1-2, 2-3, 3-4번의 추간판 탈출증 환자에서 현미경하 후방 접근술과 추간판 제거술로 만족스러운 결과를 보였다.

References

- 1) Hsu K, Zucherman J : High lumbar disc degeneration : Incidence and etiology. *Spine* 1990 ; 15 : 679-682
- 2) Albert TJ, Balderston RA, Heller JG, Herkowitz HN, Garfin SR, Tomany k, et al : Upper lumbar disc herniations. *J Spinal Disord* 1993 ; 6 : 351-359
- 3) Estridge MN, Rouhe SA, Johnson NG : The femoral stretching test. a valuable sign in diagnosing upper lumbar disc herniations. *J Neurosurg* 1982 ; 57 : 813-817
- 4) Gutterman P, shenkin HA : Syndromes associated with protrusion of upper lumbar intervertebral discs : results of surgery. *J Neurosurg* 1973 ; 38 : 449-503
- 5) Haley JC, Perry JH : Protusions of intervertebral discs : study of their distribution, characteristics and effects on the nevous system. *Am J Surg* 1950 ; 80 : 397-404
- 6) Pasztor E, Szarvas I : Herniation of upper lumbar discs. *Neurosurg Rev* 1981 ; 4 : 151-157
- 7) Saal JA, Saal JS, Herzog RS, Herzog RJ : The natural history of lumbar intervertebal disc extrusions treated nonoperatively. *Spine* 1990 ; 15 : 683-686
- 8) Nakahara S, Konish H, Masu M : Surgical treatment for herniation of the lumbar disc in elderly patients. *Central Jpn I Orthop Trauma* 1986 ; 27 : 100-112
- 9) Yasuma T, Koh S, Okamura T, Yamauchi Y : Histological changes in aging lumbar intervertebral discs. *J Bone joint Surg* 1990 ; 72-A : 220-229

- 10) Zucherman J, Hsu K, White A, Wynne G : *Early result of spinal fusion using variable spine plating system. Spine 1988 ; 13(5) : 570-579*
- 11) Miller JAA, Schmats BS, Schultz AB : *Lumbar disc degeneration : Correlation with age, sex and spine level in 600 autopsy specimens. Spine 1988 ; 13 : 173-178*
- 12) Decker HG, Shapiro SW : *Herniated lumbar intervertebral discs. AMA Arch Surg 1957 ; 75 : 77-84*
- 13) Ulf T, Markku F, Sven F, Sune L : *Straight leg raising test versus radiologic size, shape and position of lumbar disc hernias. Spine 1992 ; 17 : 395-399*
- 14) Cianci PE, Piscatelli RL : *Femoral neuropathy secondary to retroperitoneal hemorrhage. JAMA 1969 ; 210 : 1100-1101*
- 15) Burton CV, Kirkady-Willis WH, Yong-Hinf K, Heithoff KB : *Cause of failure of surgery on the lumbar spine. Clin Orthop 1981 ; 157 : 191-199*
- 16) Bohlman HH, Zdeblick TA : *Anterior excision of herniated thoracic discs. J Bone Joint Surg 1980 ; 70-A : 1038-1047*
- 17) Ido K, Shimizu K, Tada H, Matsuda Y, Shikata J, Nakamura T : *Considerations of surgical treatment of patients with upper lumbar disc herniations. J Spinal Disorder 1998 ; 11(1) : 75-79*
- 18) Bosacco SJ, Berman AT, Rasis LW, Zamarin RI : *High lumbar disc herniations case reports. Orthopaedics 1989 ; 12 : 275-278*