

신 단순낭종 1례

이화여자대학교 의과대학 비뇨기과학교실

이 윤 수 · 이 호 선

=Abstract=

One Case of Simple Renal Cyst

Youn Soo Lee, M.D. and Ho Sun Lee, M.D.

Department of Urology, College of Medicine, Ewha Womans University

Simple cyst of the kidney is usually unilateral and single and usually involves the lower pole of the kidney. Although many of them are benign, a few have a tendency to become malignant. Asymptomatic simple renal cyst lies in the diagnostic dilemma of determining whether the mass lesion is a cyst or a renal carcinoma. With the advent of many new diagnostic procedures, the diagnosis of renal cysts reaches 98% of accuracy.

Authors experienced one case of simple renal cyst involved the upper pole of the right kidney in 48 year old female, and report this case with the review of literatures.

서 론

신장의 단순낭종은 임상적으로 비교적 희유한 질환으로 대부분 장년기이후에 발견되어, 신장의 다른 종양들과의 감별진단이 중요하다. 신 단순낭종은 주로 일측성으로, 신장의 하극에 오는 경우가 많으며, 대개는 양성이나, 때로는 악성종양과 병행되는 경우가 있으므로 진단에 주의를 요한다.

증상으로는 혈뇨, 요통 및 촉진되는 종물의 3가지 고전적 증상으로 대표되나, 증상은 다양하여 특징이 없고 간혹 우발적으로 경정맥성 신우촬영술에 의해 발견된다.

본 교실에서는 48세 여자에서 우측 신 단순낭종 1례를 치험하였기에 문헌고찰과 함께 보고한다.

증 례

현병력 : 48세 여자환자로서 10년간 간헐적 우측 상복부 동통 및 구토를 주소로 내과에서 담석증의 진단하에 치료를 받아오던중, 경정맥성 신우촬영상에서 신낭종이 의심되어 본 비뇨기과로 전과되었다.

과거력 : 28년전 난관낭종으로 난관절제술 및 충수절제술을 받았으며, 10년전과 6년전 2차례 급성복통으로 입원치료를 받았다.

이학적 소견 : 체온, 맥박수 및 혈압은 정상범위였으며, 복부 촉진상 우측 상복부에 압통이 있었으며 신장은 촉진할 수 없었다. 우측 늑골척추각에 경한 압통이 있었다.

검사소견 : 혈액, 요, 심전도 및 간기능검사는 정상

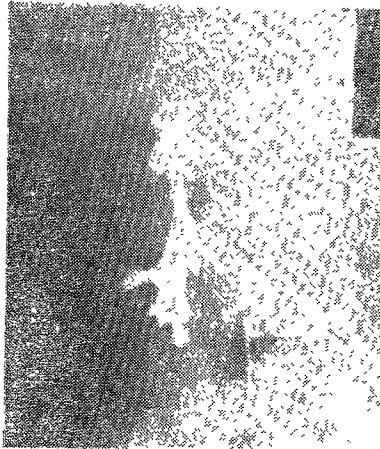


Fig. 1. The upper pole calyceal systems show marked elongation and stretching due to large space occupying lesion in the midportion of the right kidney by retrograde pyelography.

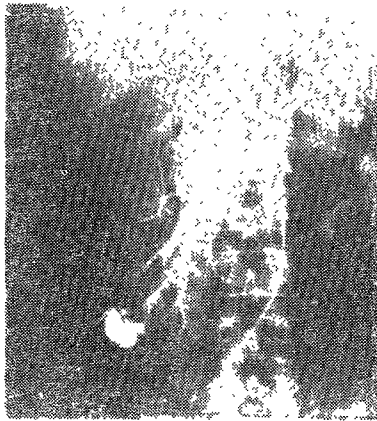

Fig. 2. The segmental branches of anterior main artery reveals marked stretched, elongated and displaced to the upward and downward and round indentation due to radiolucent large cyst like mass in the upper and middle pole area of the right kidney by selective right renal arteriography.

범위이었다.

X-선 소견 : 흉부촬영상은 정상이었으며, 경정맥성 신우촬영상에서 우측신 상극이 증대되어 신우신맥은 심하게 확장되었으며 내측의 급일한 종물에 의해 압박되어 외측으로 밀려난 인상을 주고 있었다. 역행성 요로촬영상 종물과 신우사이에 연결은 없었으며 신배가 종물을 둘러싸고 있는 듯한 인상으로 경정맥성 신우촬영상과 같은 소견이었다(Fig. 1). 신동맥촬영상에서 좌측신은 정상이었으나 우측신 상극 종물부위에 혈관 분포가 적은 것으로 보아 상극에 큰 낭종이 의심되었다(Fig. 2).

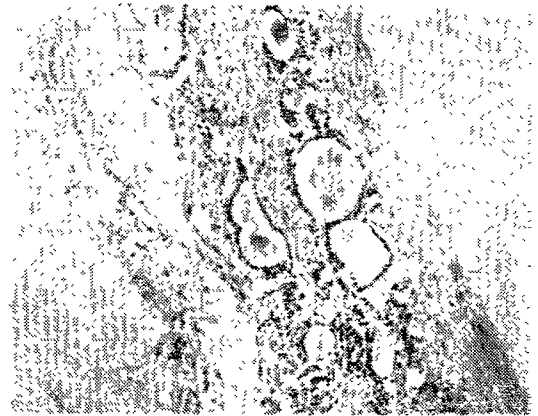


Fig. 3. Microscopic findings.

The cyst wall consists of fibrous connective tissue which contains atrophic renal tubules and glomeruli.

The interstium shows fibrosis and chronic inflammatory cell infiltration.

수술소견 : 신 단순낭종이란 진단하에 전신마취하에 우측 요부절개로 신장을 노출한바 직경 15cm 크기의 낭종을 발견하고 낭종내액을 천자하여 장액상의 맑은 액체를 확인한후 낭종을 둘러싸고 있는 외벽을 절제하였다.

병리소견, 육안적소견 : 얇은 막으로 둘러싸인 직경 15cm 크기로서 장액상의 액체를 포함하고 있었으며 내벽은 매끄러웠으며 유두돌기 등의 종물은 발견할 수 없었다.

현미경적 소견 : 위축된 신 사구체 및 세뇨관으로 구성된 섬유조직에 의해 둘러싸여 있으며 섬유화 및 만성염증세포등이 간질조직사이에 보여 신 단순낭종으로 진단되었다(Fig. 3).

고 안

신 단순낭종은 주로 단측성이며, 소아에서도 드물게 발견되나, 주로 장년기 이후에 발현율이 높다¹⁾²⁾. 임상적 병리학적으로 다낭종신과 구별되어지며, 발생빈도는 남여, 좌우에 별 차이가 없으나 하극에 많이 발생한다³⁾. 1945년 Lowsley와 Cuntis³⁾가 19례를 발표한 이후 많은 예가 보고되고 있으며 Plaine과 Hinran⁴⁾

에 의하면 신낭종은 신종양의 20배라고 하였다. Gernet 등¹⁾에 의하면 신 단순낭종 100례중 60세 이상에서 77%가 발견되었고 40세 이하에서는 2예밖에 없었다고 하며, Stanisc 등⁵⁾에 의하면 평균연령이 56세로서 47%가 60세 이상이었다고 하였다.

낭종 발생에 관한 원인은 잘 규명되지 않았으나 연령에 따른 증가는 후천적 요인의 증거가 된다²⁾. 그러나, 가장 인정되는 학설은 Hepler⁶⁾의 태생기에 신 집합세뇨관 및 사구체등의 융합부전과 폐색이 발생하여 이차적으로 부분적 염증반응 및 혈관손상에 의한 경색의 결과로 발생한다는 설이다. 실험적으로 신동맥의 결찰로 단순포피에 의해 둘러싸인 낭종을 만들기도 하였다⁶⁾. 그의 학설로는 사구체 형성의 실패로 인해 퇴화된 사구체로부터 발생한다는 설 및 요관내 폐쇄 혹은 세뇨관 지지벽의 병적상태에 의해 발생한다는 설이 있다⁷⁾. 신 단순낭종의 크기는 직경이 수 mm에서 수십 cm에 이르기까지 다양하며, 주로 신피질 및 신수질에서 발생되며 그밖의 신조직에서도 발생할 수 있으나, 낭종의 크기 혹은 위치에 관계없이 잔여신실질의 손상 및 기능장애는 드물다³⁾.

증상으로는 Stanisc 등⁵⁾에 의하면 49%가 무증상으로 단지 screening IVP로 발견되었으며 Gernet 등¹⁾에 의하면 100명중 50명이 무증상이었고 31명에서 방광폐쇄 및 방광자극증상을 나타내었으며, 비뇨기과적 무증상의 경우 13명이 소화기 계통의 증상을 나타내었다고 하였다. 본 예에서도 별 뚜렷한 증상이 없었으며 소화기 증상을 주소로 입원하였다. Gernet 등¹⁾ 및 Notley 및 William⁸⁾에 의하면 가장 많은 증상은 고혈압 (혈압 140/90mmHg 이상)이 40%, 혈뇨가 40%였으며 그 외에 축적되는 종물 및 다혈구증을 보고하였다. Evans와 Coughlin⁹⁾은 요로폐쇄가 80%에서 있었으며, 낭종의 크기와는 관계없이 낭종의 신장내에 위치가 요로폐쇄에 주요한 역할을 한다고 하였다.

진단방법으로는 방사선적으로 흔히 경정맥성 신우촬영술, 신단층촬영, 초음파진단, 낭종천자, 낭종조영술, 신동맥촬영술등을 흔히 사용하며, 그의 천자액의 생화학 및 병리학적검사, ¹³¹I-Hippuran Quantitative Scintillation Camera 등이 있다. Murphy와 Marshall¹⁰⁾에 의하면 수술외적 방법만으로는 97% 정도의 정확성이 있다고 하였다. Lang¹¹⁾은 무증상의 종물에서 5.6%, Emmett 등¹²⁾은 2.3~7%에서 악성종양이 병행되었다고 하였다. 방사선적 진단방법으로는 폐양성암과 신 단순낭종, 성인형 다낭종신과 여러부위에 생긴 신 단순낭종과의 감별진단은 곤란하며, 단지 가족력으로 신 기능장애가 있는가 혹은 특징적인 간낭종의 유무에 의

해 구별된다¹³⁾.

낭종의 내용물은 대부분 혈장과 비슷하며 혈액성의 경우 50%에서 악성이 의심되며, 1965년 Khorsand¹⁴⁾는 장액상인폐도 낭종내 악성종양의 경우를 2례 발견 보고하였으며, Weitzmer¹⁵⁾는 낭종내액이 장액상이며 악성세포없이 낭종의벽에서 악성종양을 발견 보고하였다. 낭종천자액을 분석하여 압박의 구별에 사용하기도 하는데, 정상 낭종액의 산도는 알카리성이며 혈장에 비해 urea, nitrogen, glucose, chloride 등이 높으며, 총단백이 낮고 creatinine, sodium 및 potassium은 정상이나, 악종액의 경우 LDH의 감소, 단백 및 지방의 증가와 악성세포등의 발견을 볼 수 있다¹⁶⁾¹⁷⁾. 낭종천자의 경우 합병증으로 천자한 경로를 통해 암종의 전이가 올 수 있으나 실제로는 극히 드물게 발생한다고 하였다¹⁶⁾¹⁷⁾.

병리학적으로 신우과열의 경우 이외에는 낭종과 신우와의연결은 없다. 벽은 편평 혹은 입방형의 세포를 가진 얇은섬유조직으로 구성되어 있으며 주변 실질조직과는 압박에 의해 구별되어 있으며 이차적으로 집합세뇨관의 퇴화와 사구체의 퇴행을 가져온다고 하였다¹⁸⁾.

치료는 주기적 관찰 및 수술등이 있으며, 수술적응증으로는 감염 혹은 주위조직을 압박하여 다른 증상을 유발시, 폐쇄 혹은 신기능 장애를 초래시, 낭종천자시 낭종액이 안나오거나 혈액상의 경우, 방사선 검사상 압증이 의심될때, 그의 혈뇨, 고혈압 및 낭종의 과열등이 있는 경우이다¹⁾¹⁸⁾. 최근 치료방법으로 pantopaque, renografin 60과 공기를 이용하여 피부를 통해 종물내에 주입하여 pantopaque의 유리지방산이 종물벽에 증식형의 염증을 유발시켜 크기를 감소시키는 방법이 시도되기도 하였다¹⁹⁾²⁰⁾. 그러나, 방사선적 진단방법의 오진율 및 압중 동반율을 감안할때 조기 낭종절제술이 권장된다⁵⁾¹⁰⁾²¹⁾.

결 론

본 교실에서 48세 여자에서 우측 신 단순낭종 1례를 치험하였기에 문헌고찰과 함께 보고한다.

—References—

- 1) Gernet, J.E., Stein, J. and Bischoff, A.J.: Solitary renal cysts: Experience with 100 cases. J. Urol., 100 : 251, 1968.
- 2) Siegel, M.J. and McAlister, W.H.: Simple cysts

- of the kidney in the children. *J. Urol.*, 123 : 75, 1980.
- 3) Lowsley, O.S. and Cuntis, M.S.: The surgical aspects of cystic disease of the kidney. *J.A.M.A.*, 127 : 1112, 1945.
 - 4) Plain, L.I. and Hinman, F.: Malignancy in asymptomatic renal masses. *J. Urol.*, 94 : 342, 1965.
 - 5) Stanisis, T.H., Babcock, J.R. and Grayhack, J.T.: Morbidity and mortality of renal exploration for cyst. *Surg., Gynec. and Obst.*, 145 : 733, 1977.
 - 6) Hepler, A.B.: Experimental production of cyst of the kidney by fulguration of rabbit's one-lobed kidney and ligation of the posterior branch of renal artery. *J. Urol.*, 44 : 206, 1946.
 - 7) Robinson, S.L. and Cotrans, R.S.: Pathologic basis of disease. 2nd ed. Philadelphia: W.B. Saunders Co., pp.1127, 1979.
 - 8) Notley, R.G. and William, J.P.: Renal cyst and hematuria. *Brit. J. Urol.*, 41 : 534, 1969.
 - 9) Evans, A.T. and Coughlin, J.P.: Urinary obstruction due to renal cysts. *J. Urol.*, 103 : 277, 1970.
 - 10) Murphy, J.B. and Marshall, F.F.: Renal cyst versus tumor; A continuing dilemma. *J. Urol.*, 123 : 566, 1980.
 - 11) Lang, E.K.: Roentgenographic assesment of asymptomatic renal lesions. *Radiology*, 109 : 257, 1973.
 - 12) Emmett, J.L., Levine, S.R. and Woolner, L.B.: Co-existence of the renal cysts and tumour: Incidence in 1,007 cases. *Brit. J. Urol.*, 35 : 403, 1963.
 - 13) Harrison, J.H., Gittes R.F., Perlmutter, A.D., Stamey, T.A. and Walsh, P.C.: *Campbell's Urology*, 4th ed. Philadelphia: W.B. Saunders Co., pp.1430, 1979.
 - 14) Khorsand, D.: Garcinoma within solitary renal cysts. *J. Urol.* 93 : 440, 1965.
 - 15) Weitzmer, S.: Clear cell carcinoma of the free wall of the simple renal cyst. *J. Urol.*, 106 : 515, 1971.
 - 16) Leopold, G.R., Talner, L.B., Gosink, B.B. and Gittes, R.F.: Renal ultrasonography: An updated approach to the diagnosis of renal cyst. *Radiology*, 109 : 671, 1973.
 - 17) Clyman, R.V., Williams, R.D. and Fraley, E.E.: Current concepts in cancer: The pursuit of the renal mass. *N. Engl. J. Med.*, 300 : 72, 1979.
 - 18) Pollack, H.M., Goldberg, B.B. and Bogash, M.: Changing concepts in the diagnosis and management of renal cysts. *J. Urol.*, 111 : 326, 1974.
 - 19) Viamenote, M.J., Roen, S., Raskin, M.M., Lepage, J., Ressel, E. and Viamont, M.: Why evey renal mass is not always a surgical lesion. *J. Urol.*, 114 : 190, 1975.
 - 20) Vestby, G.W.: Percutaneous needle puncture of renal cysts: New method in therapeutic management. *Invest. Radiol.*, 2 : 449, 1967.
 - 21) Ambrose, S.S., Lewis, E.L., O'brien, D.P., Walton, K.N. and Ross, J.R.: Unsuspect renal tumors associated with renal cysts. *J. Urol.*, 117 : 704, 1977.