

양측성 슬관절 전치환술 *

- 1 예 보고 -

이화여자대학교 의과대학 정형외과학교실
김갑택 · 왕진만 · 강충남 · 최기홍

= ABSTRACT =

Bilateral Total Knee Replacement

— A Case Report —

Kap Taik Kim, M.D., Jin Man Wang, M.D., Chung Nam Kang, M.D.
Ki Hong Choi, M.D.

Department of Orthopaedic Surgery, College of Medicine, Ewha Womans University

Management of bed-ridden patients with polyarticular rheumatoid arthritis poses a considerable challenge to the orthopaedic surgeon

Current techniques of total joint replacement provide for the potential restoration of joint function in patients previously considered inoperable due to far-advanced joint destruction. Because many patients with far advanced polyarticular rheumatoid arthritis will predictably require more than one total joint replacement before an improved functional status will occur, the question of multiple joint replacement arises.

We have had a bilateral total kneereplacement in the chronic polyarticular rheumatoid patient. Three years after the operation, the patient has slight pain and motion of full extension to 90° flexion.

Bilateral total knee replacement improved mobility and reduced pain in this patient.

Key Words : Total Knee Replacement. Bilateral.

서 론

류마치스성 관절염은 전신적 질환이며 다발성으로 관절을 침범하는 까닭에 임상에서는 개개의 관절의 치료

의 단순한 산술적 합계만으로는 만족할 수 없고 환자 전체의 종합적인 치료방침을 세울 필요가 있다.

다발성 류마치스성 관절염 중에서도 장기간 외상중인 환자의 치료는 임상적으로 많은 문제점을 내포하고 있다.

* 본 논문의 요지는 1981년 10월 17일 제 25차 대한정형외과 학술대회에서 발표되었음.

슬관절 성형술은 1861년 Ferguson에 의하여 절제형 선행술이 시행된 이래³⁾, 최근에 Charnley 등의 고관절전치환술의 성공에 힘입어 금속과 plastic의 접촉 및 cement의 접착을 기본개념으로 한 새로운 종류의 슬관절 전치환술이 개발되었다.

본 이화대학교 의과대학 정형외과학교실에서는 양측 슬관절에 Geometric형 인공관절치환술을 20일간격으로 시행하여 술후 3년까지 원격조사를 하었기에 문헌고찰과 함께 보고한다.

증 례

환자: 만 39세, 여자.

주소: 다발성 관절통 및 보행불능.

현병력: 14년 전부터 양슬관절에 동통 및 운동제한이 있었고 2년후 다발성 관절통으로 악화되어 한방치료 및 부신피질 호르몬제 등의 약제를 장기간 복용하였다. 입원 당시에는 양슬관절에 동통 및 종창으로 인하여 와상상태였다.

이학적 소견: 체중 57 kg, 혈압 120/80 mmHg였고 양하지에 중등도의 근위축이 있었고 양슬관절에 종창 및 압통이 있었다. 우측 슬관절은 30°의 굴곡변형이 있었고 운동범위는 30°~50°였다. 좌측 슬관절은 20°의 굴곡변형이 있었고 운동범위는 20°~45°였다. Hospital for Special Surgery의 평가기준에 의한 기능계수는 우측이 34점, 좌측이 39점이었다. 기타 이학적 소견은 양측 수부관절에 굴곡변형, 척골변위가 있었다.

검사 소견: 혈침속도 50mm/hr 외는 정상범위였다.

X-선 소견: 양측 슬관절 X-선상 광범위한 골조송증과 슬관절 종창이 있었고 관절강의 협소, 관절연골하조직에 낭모양의 변화를 보였다(사진 1).

수술: 수술은 동통이 심한 좌측 슬관절에 전내부도달법에 의하여 슬관절을 의측으로 탈구시켰다. 슬관절의 양측 관절면은 심한 파괴를 보였으며, 전후 방십자인대는 심한 퇴행성 변화를 보였다. 심한 활액막 비후 및 반월상연골의 퇴행성변화를 보였다. 비후된 활액막 절제후 대퇴골의 측에 대하여 후방으로 30° 되게 대퇴골 말단부의 골을 제거하고 대퇴골 Jig을 이용하여 두개의 쿠멍을 대퇴골에 뚫은후, 대퇴골의 앞면과 뒷면을 따라 비스듬히 골을 절제하였다. 대퇴과간부(intercondylar notch)에 femoral-prosthesis의 bridge를 후해 절골한후 femoral unit을 얻을수 있게 하였다. 슬관절을 90° 굴곡한 상태에서 대퇴과부의 뼈구멍에 맞추어 tibial template을 경골근위단에 놓고 그 내외측을 절골 제거하였다. 절골부의 두께에 의해 슬관절 외변변형을 교정하였으며 대퇴골 및 경골 양측에 unit을 넣고 슬관절을 신전케할 정도로 관절면을 절골하였으나 심한 골조직의 소실로 더 절골할수 없었다. 대퇴골 및 경골의 인공기관을 bone cement로 골에 고정후,완전 신전에서 130°까지의 굴곡을 확인한 후 상처를 봉합하였다.

수술 20일후 우측 슬관절도 좌측과 같은 small size의 geometric형 인공관절치환술을 시행하였다. 술후 1주일 부터 슬관절 능동운동물을 시행하고 운동범위는 좌측이 10°~80°, 우측이 0°~90°였다.


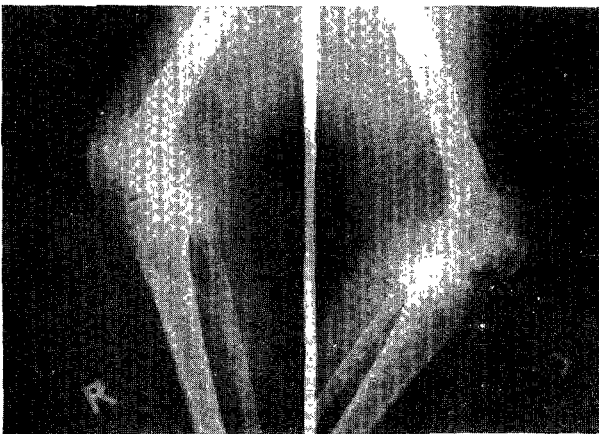


사진 1. 슬관절 전후 및 측면 X-선소견 광범위한 골조송증과 관절강의 협소와 연골하 조직에 낭모양의 파괴가 보인다.

술후 18 일에 보행기를 이용한 체중부하를 하였고 환자는 입원 74 일에 퇴원하여 보조기 없이 보행이 가능하였다.

경과 : 3년 추사에서 양측 슬관절에 동통은 없고 운동범위는 우측이 10°~88°, 좌측은 10°~80°였다. 기능계수는 우측이 5.1점 좌측이 50점으로 증가했으며 현재 일일 1km 정도의 단독보행과 계단 승강이 가능하

다. 현재 양측 족관절 동통으로 금치료를 받고 있다. (사진 2, 3).

고찰

슬관절에서 전치환술의 목적은 정상슬관절과 같이 운동시 안정성이 있어야하고 동통도 없어야하며 슬관절

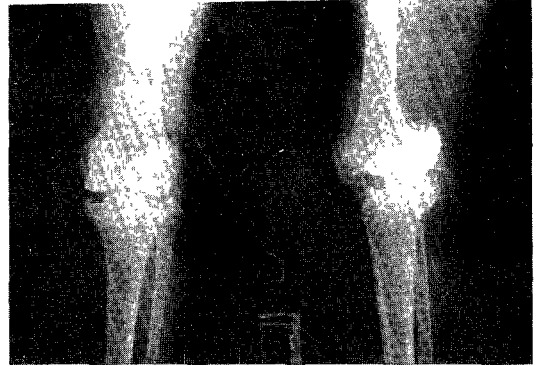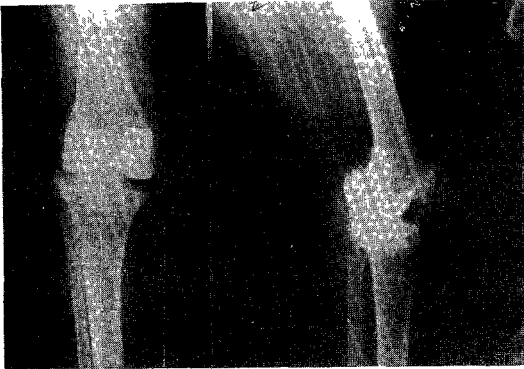


사진 2. 양측슬관절 술후 전후 및 측면 X-선 소견, 인공관절의 위치가 정상위치이며 경골측 prosthesis의 내측에 lucent line이 보인다.

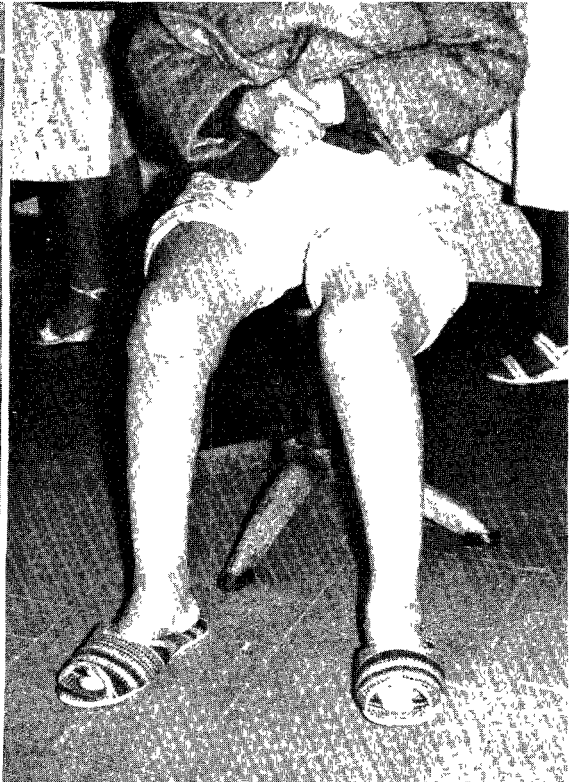
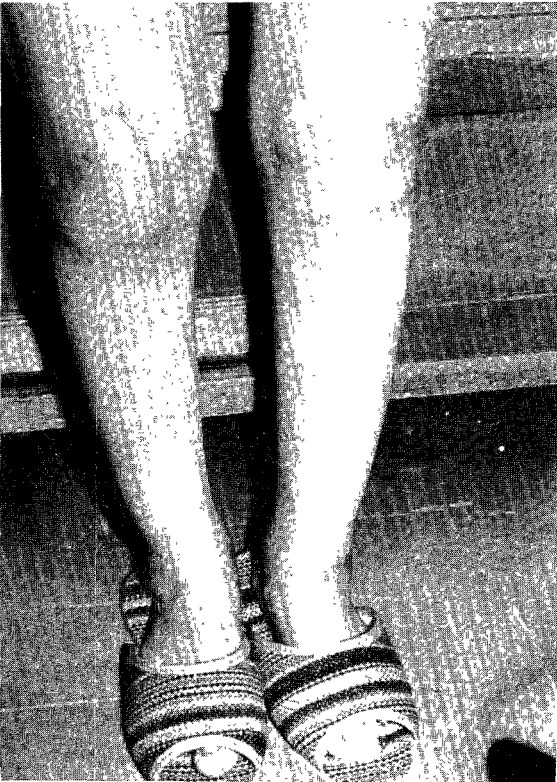
사진 3. 술후 3년째 양측 슬관절의 굴신운동은 10°에서 88°범위였다.

고정술 때에는 소실되기 마련인 가동성을 유지시키는데에는 있다³⁾.

1881년 Ferguson에 의하여 절제형 성형술이 시도된 후에, Murphy (1913)는 대퇴근막과 지방을, Sampson (1949)은 cellophane을 슬관절 양측 관절면 사이에 삽입하여서 성형술을 시도하였으나, 이들은 슬관절의 안정성을 증가시키지 못하였으며 좋은 결과를 얻지 못하였다고 보고 하였다⁴⁾.

1951년 Walldius는 acryl을 사용한 hinged 슬관절 전치환술을 시작하였으며 그후에 Shires (1954), Young (1963) 등에 의하여 여러 종류의 metal-on-metal 슬관절 전치환술이 소개되었지만 단점은 생체역학에 부적당한 biaxial motion으로 torsion force가 발생하여 많은 후유증이 발생하였다^{5) 6) 7)}, Coventry¹⁾에 의하면 이상적인 슬관절 전치환술은 - 1) 인공기관 자체 내의 안정성이 있다. 2) 운동범위가 완전 신전에서 최소한 90° 굴곡이 가능하다. 3) 수술중 내외측인대나 전후방십자인대를 희생시킬 필요가 없다. 4) 어느 정도 회전 운동이 가능하다. 5) 내반, 외반 및 굴곡변형의 교정이 가능하다. 6) 실패하였을 경우 융합술이 가능하다. 이상의 조건을 구비하여야 한다고 하였으며 그들은 1971년 이상적인 슬관절 전치환술로서 geometric 형을 고안하였다. Geometric 형은 두개의 금속 구형면이 연결막대에 의하여 연결된 대퇴골과 단위 (femoral condylar unit)와 오목한 polyethylene tibial plateau를 골 cement로 골에 접착시킨다 하였다¹⁾. Tibial plateau가 대퇴골과 단위보다 직경이 약 2 mm 크기 때문에 회전 운동이 가능하다 보고하였다¹⁾. Geometric 형 슬관절 전치환술의 적응은 근본적으로 슬관절 융합술의 조건과 같으며, 굵기는 염증이 있는 경우, 좋은 위치에 이미 골 융합이 있는 경우 및 사두근근힘이 없는 경우라 하였다¹⁾.

Ernest²⁾는 양측 슬관절에 심한 류마치스성 병변으로 외상 상태인 환자에서 양측 슬관절 전치환술을 시행한 환자군을 비교하여 양측 전치환술을 시행한 경우에는 동통감소 및 일상생활에 필요한 운동범위를 얻었다고 보고하였다. 즉 모든 병적인 요소를 제거하여야만, 환자의 기동을 증진할수 있다 보고하였다. 그들은 양측

전치환술을 동시에 시행한 경우에도 합병증이 증가, 재활기간의 연장등 나쁜 영향은 없었다고 보고하였다.

결 론

본 이화대학교 의과대학 정형외과대학교실에서는 다발성 류마치스성 관절염으로 외상중인 환자에 양측 슬관절 전치환술을 시행하여 만족할 만한 결과를 얻어 문헌고찰과 함께 보고하며, 현재 우리나라에서 슬관절 전치환술이 고관절 전치환술보다 흔히 시행되지 않는 이유로서는 슬후 슬관절 굴곡이 90°전후를 기대하므로 생활양식을 입식으로 해야하는 단점을 있으나 동통감소와 기능회복을 시키는 점에서 선택된 환자에 효과적으로 사용될수 있다고 사료된다.

REFERENCES

- 1) Coventry, M.B., Finerman, G.A.M., Riley, L.H., Turner, H., and Upshaw, J.E. : A new geometric knee for total knee arthroplasty, Clin. Orthop. 83 : 157, 1972.
- 2) Ernest, L.G. : Bilateral total knee replacement under one anesthesia. Clin. Orthop. 140 : 5, 1979.
- 3) Riley, L.H. Jr. : The evolution of total knee arthroplasty. Clin. Orthop. 120 : 7, 1976.
- 4) Sampson, M.E. : Arthroplasty. Am. J. Orthop. Surg. 19 : 421, 1949.
- 5) Shires, L.G.P. : Hinge arthroplasty of the knee. J. Bone and Joint Surg. Acta Orthop. Scand. 24 : 121, 1953.
- 6) Walldius, B. : Arthroplasty of the knee joint using endoprosthesis. Acta Orthop. Scand. 24 : 19, 1957.
- 7) _____ Arthroplasty of the knee joint using an acrylic prosthesis. Acta Orthop. Scand. 23 : 121, 1953.