

시신경 및 시신경교차부위에 발생한 신경교종

이화여자대학교 의과대학 병리학교실

홍기숙 · 한운섭 · 김옥경

= ABSTRACT =

Glioma of the Optic Nerve and Optic Chiasm

Ki Sook Hong, M.D., Woon Sup Han, M.D., Ok Kyung Kim, M.D.

Department of Pathology, College of Medicine, Ewha Womans University

Most optic gliomas are benign astrocytomas that might better be considered hamartomas than true neoplasms. Optic gliomas rarely become malignant and their morbidity is mainly due to enlargement of the tumor.

The presenting symptoms and signs are variable depending on the location of the tumor.

We experienced a huge optic chiasm and optic nerve glioma which caused hydrocephalus, vomiting, gait disturbance and decreased visual acuity in 4 years old boy.

서 론

시신경교종은 비교적 드물고 서서히 자라는 전이하지 않는 양성 뇌종양으로 시신경의 성상세포나 또는 희돌교세포에서 유래하며 진성종양이라기 보다는 과오종(hamartoma)으로서 여겨진다¹⁾.

이종양은 대부분이 소아에서 발생하며 2~6세에 최고 발생빈도를 보이며 Arkhangelsky²⁾에 의하면 10명당 1명의 발생빈도를 보고 하고 있다.

Mac Carty 등³⁾에 의한 보고에 의하면 안와종양중 수막종 다음으로 많은 빈도를 보인다.

나타나는 증상은 종양의 위치에 따라 다르며 그 사망율과 이병율도 이에 관계하는 것을 알수있다.

저자들은 뇌수종, 구토, 시력감퇴 및 양쪽눈의 측방주시곤란을 동반한 시신경 및 시신경교차부에 발생한 신경교종 1예를 경험하였기에 병리조직학적 소견 및 문헌고찰과 함께 이에 보고하는 바이다.

증 례

환 자 : 장○석, 4세, 남자.

초진일 : 1983년 9월 14일.

주 소 : 약 1개월간의 구토, 양쪽측방주시 곤란, 뇌실금 및 보행장애.

가족력 및 기왕력 : 특기사항 없음.

현병력 : 1983년 9월 13일 본원 소아과에서 뇌수종 및 뇌종양이라는 진단하에 9월 14일 본원 신경외과에 이

전된 환자로써 약 1개월간의 구토, 양쪽측방주시곤란, 뇨실금및 보행장애를 호소하고 이와 동시에 시력감소가 동반되었다.

이학적 소견 : 양안의 결막은 투명하였고 양쪽 동공은 크기가 같았으며 광반응은 정상이었다. 안구운동은 측방주시의 곤란을 보였다. 이외의 다른 병적소견은 관찰할 수 없었다.

병리검사 : 말초혈액에서 혈액소는 13.6g/100ml이고 적혈구용적은 41.2%로서 정상범위였다. 그의 소변검사 및 다른 혈청검사에서도 특이한 소견은 볼 수 없었다.

방사선학적 소견 :

두개골 소견 : 두개골의 크기가 커져 있었고 모든 봉합선의 심한 분리를 보이는 뇌수종소견을 볼 수 있었다.

뇌전산화 단층검사 : 모든 뇌질의 심한 확장을 보이며 안상부위에서 몇개의 석회화침착을 보이는 저강도의 종양을 보였으며 그주변부와 뚜렷한 경계를 가지고 있었다. 이러한 소견으로 시신경교차부위의 신경교종을 강력히 의심 할 수 있었다 (Fig. 1).

병리조직학적 소견 : 검체는 몇조각의 조직이었고 동결절편소견상 양성방추세포종양의 소견을 보였다. 영구 보존검체는 지주막의 낭포양막, 시신경및 시신경로의 종양에서 검출되어진 분절되어진 흰색의 조직을 받았다. 현미경 소견상 종괴는 대부분이 섬세하거나 커친망상 또는 방추형모양의 성상세포로 구성되어 있고 (Fig. 2) 시신경의 세포가 불규칙하게 배열되어 있음을 볼 수 있고 (Fig. 3) 부위에 따라서는 점액상의 간질을 보여 주었다. 유사분열은 볼 수 없었다. 신경교세포를 확인하기 위하여 시행한 Holtzer 염색에 양성을 보였다. 또한 면역염색인 glial fibrillary acidic protein 염색 (GFA)으로 이들 세포들이 양성으로 염색되었다 (Fig. 4, 5, 6).

수술및 경과 : 이 환자는 1983년 9월 16일 뇌종양으로 인한 폐쇄성뇌수종이라는 진단하에 심실복막강단락을 시행하였고, 1983년 9월 30일에 종양제거수술을 실시하였다. 수술소견상 종양은 5×4×3cm³ 크기로서 피낭이 잘 형성되고 탄단하였으며 시신경교차부에 위치하였다. 수술후 환자의 전신적증상은 안정되었고 시력및 광반응은 완전소실되었다. 그후 환자에게 방사요법을 권유하였으나 경제적사정상 퇴원하여서 추적조사가 불가능하였다.

고 찰

시신경의 원발성종양의 존재는 1864년 Van Grafe에 의해 처음으로 조사되었고 그것이 초종양 (Sheath tumor) 라고 알려졌다. 1879년 Willemer는 이종양이 외신경종양이라기 보다는 시신경에서 분화한다고 보고하였다⁴⁾.

Martin 등⁵⁾은 뇌종양중 0.84%의 빈도를 보이며 모든 신경교종중 2%를 차지한다고 하였다.

또한 시신경교종은 선천성이라는 설이 제창⁶⁾되었는데 그 이유로는 첫째는 첫진단시 안정후가 만성이고 둘째로는 환자의 80%에서 학령전기 소아에서 진단되며 셋째로는 Von Recklinghausen's disease와 연관되어 발생한다는 것이다. 본 증례에서도 4세의 아동이었고 안정후 자체보다는 종양으로 인한 폐쇄성 뇌수종으로 인한 뇌압증가 현상을 보였다. 이종양을 가진 환자에서 나이가 어려서 시야검사를 할 수가 없어서 이러한 증상이 언제부터 생겨났는지는 모르지만 시신경의 두개강부분의 침범으로 인한 뇌압증가로서 상당한 기간이 경과하였을 것으로 생각된다.

이종양은 천천히 자라는 종양이지만 높은 사망률과 이병을 가지는 경우도 있다. 일반적인 증상으로는 시력상실, 시상하부증세, 뇌수종, 안검하수증^{6,7)} 등이다. 특히 진행되는 뇌수종은 드문 소견이며 이러한 아동에서는 2~3년 이내에 치사한다고 하였다. 그러나 일단 뇌수종의 시작이 연장되면 그어린이는 청장년기까지 생존한다고 하였다. Hoyt에 의해 연구된 36명의 신경교종 환자중 4명에서 뇌수종 발생을 보고하였다⁶⁾. 이들 환자들은 방사요법에도 불구하고 2~4세 사이에 사망하였다. 본환자에서도 뇌수종때문에 심실복막강단락을 시행한후 종양제거술을 실시하였다.

신경교종의 병리소견은 많은 논란의 대상이 되어 왔다. 그래서 그 기원세포에 대한 논란때문에 단순히 시신경교종으로 불려져 왔다. 시신경은 뇌신경이라기보다는 오히려 뇌의 일부로 보는것이 타당하다. 그래서 뇌의 어느곳에서나 볼수있는 동일한 신경교종세포를 포함하고 있어 시신경교종은 뇌의 신경교종세포중 어느 한세포에서 유래한다고 생각되고 있다⁸⁾.

Chutorian 등⁹⁾에 의하면 시신경교종의 대부분은 성상세포계열이며 모든 종양은 성상세포와 극성신경교아 세포로 구성된다고 보고 하고 있다. 우리나라에서도 차등¹⁰⁾에 의해 성상신경교종으로 보고된 예가 있다. 현재 시신경교종에 대한 병리학적인 용어는 "Pilocytic astrocytoma of juvenile type"으로 전자현미경으로 보면 시신경교종세포는 대부분이 "fibrillary astrocyte"이며 dense mesh work가 보인다¹¹⁾. 그리고 이 성상세포의 퇴행성 변화로 생기는 Rosenthal fiber를 볼 수 있는데 이섬유는 "densely fibrillated area"에서 발견되며 강력한 호산성 여중연모양의 불규칙한 팽창된 성상세포돌기로 구성되어 있으며 이 돌기내에는 50~100 A 되는 filament로 채워져 있다¹²⁾.

Verhoeff¹³⁾는 이종양을 3가지 주된 형태로 나누었는데 그중 첫째는 가는 망상구조와 불규칙한 섬유로서

작고 둥근핵과 흐리게 염색되며 때로 액포를 가지는 세포질로 구성된 세포들이다. 두번째 형태는 좀더 얇은 망상구조를 가진 섬유로서 세포질내 액포가 좀더 크고 양성변화를 더 많이 하는 형태이다. 세번째 형태는 좀더 큰 방추형의 세포를 가진 얇은 신경교중세포를 말하며 이를 cytoid body 라고 이름 지었다. 어떤 종양들은 위의 세가지의 형태를 모두 가지고 있는것도 있고, 드물게는 이중의 어떠한 한가지 형태로만 존재하는 것도 있다. 종양의 위치에 따라 두개의 아주 다른 조직학적 양상을 보인다는 보고도 있다. 즉 안와, 시신경의 세관부및 시신경의 두개부를 침범하는 종양은 양성으로 보이는 섬유성 성상세포의 밀집한 삭이며, 시신경교차부 뒷부분의 종양은 크고 이형성의 핵을 갖는다고 하였다¹⁴⁾. Dosoretz 등⁸⁾에 의하면 후두부에 위치한 종양은 일반적으로 전두부에 위치한 것보다 더욱 악성이며 더욱 진행한다고 하였다.

시신경교종의 비대에 대한 기전⁸⁾은 다음 두가지로 설명되고 있다. 첫째 인접신경교세포및 결체조직의 측부증식, 둘째세포내의 점액물질의 생성 그리고 시신경종양에서 지주막세포로의 반응성증식과 뇌막증식으로 인해 뇌막종과의 감별이 어렵게 되는 수가 있다.

시신경교종의 치료 또한 종양의 위치에 따라 다르다. 1970년 Mayo clinic에서 보고한 시신경종 20례중 25%는 수술로서 성공적으로 치료되었고 방사요법후에는 다른 25%가 치유되었다. 그러나 일반적으로 종양이 시신경에 국한된 경우는 절제술단독으로만 치료한다. 종양이 좀더 확대된 경우에는 생검과 방사요법을 하는것이 좋다는 보고가 있다⁷⁾. 시신경교차부위에 신경교종을 가진에에서는 될수 있는한 수술을 피해야 하지만 이중양으로 인해 생기는 폐쇄성 뇌수종에 대한 분포수술을 시행하는 필요하다.

시신경교종이 조직학적으로는 양성종양이지만 이로 인해 사망하는 경우가 있는데 이것은 첫째 시신경교종이 "Vital center"로 연장되고 둘째 Monro 공을 폐쇄하기 때문이다¹²⁾. 본례에서는 시신경교차부위에 종양이 위치하여 폐쇄성 뇌수종이 생겼으며 이로 인해 구토, 시력감퇴, 노실금, 보행장애 등의 증상을 호소하였다.

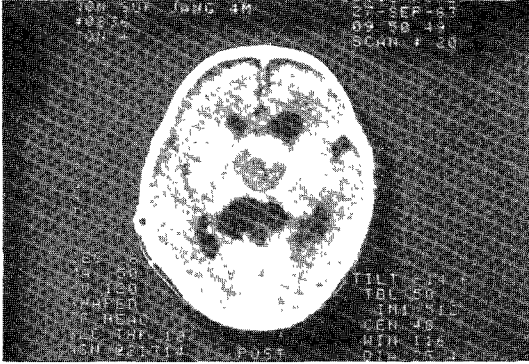
결 론

뇌수종, 구토, 시력감퇴 등을 주소로 본원에 내원한 4세의 남아에서 시신경과 시신경교차부위를 침범한 시신경교종 1예를 경험하였기에 이에 문헌고찰과 함께

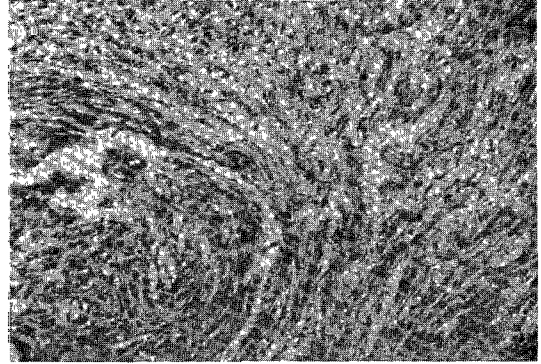
보고하는 바이다.

REFERENCES

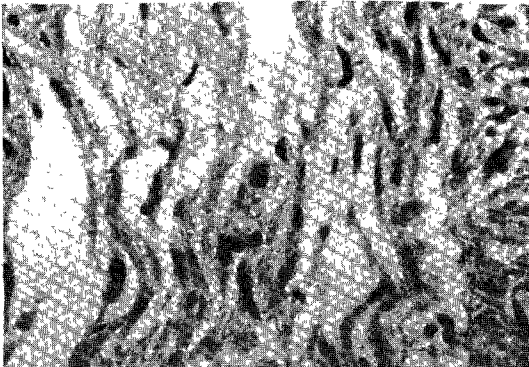
- 1) Rosai, J.: Ackerman's surgical pathology. 6th edition, mosby Co., 1981, pp.1653-1655.
- 2) Arkhangelsky, V.N.: Neoplasms of the optic nerve. Ophthalmologica, Basel, 1966, 151: 260-271.
- 3) MacCarty, C.S., Boyd, A.S., Childs, D.S.: Tumors of the optic nerve & optic chiasm. J. Neurosurg, 1970; 33: 439-444.
- 4) Grinker, R.R.: Tumors of the optic nerve. Arch ophthal, 1930; 4: 497-508.
- 5) Martin, P., Cushing, H.: Primary gliomas of the chiasm and optic nerve. Arch ophthal, 1922; 52: 209.
- 6) Hoyt, W.F., Baghdassarion, S.A.: Optic glioma of childhood. Brit J. ophthal, 1969; 53: 793-798.
- 7) Doseretz, D.E., Blitzler, P.h., Wang, C.C., Linggood, R.M.: Management of glioma of the optic nerve &/or chiasm. Cancer.1970;45:1467-1471.
- 8) Anderson, D.R., Spencer, W.H.: Ultrastructural and Histochemical observation of the optic nerve glioma. Arch Ophthal, 1970;83:324-335.
- 9) Chutorian, A.M., Schwartz, J.F., Evans, R. A., Carter, S.: Optic gliomas in children. Neuro., 1964; 14: 83-95.
- 10) 차성호 · 김태준 · 정연희 : 시신경에 발생한 거대한 성상신경교종 1예. 대한안과학회잡지, 1983; 24: 939-941.
- 11) Luse, S.A.: An electron microscopic study of normal optic nerve and of an optic nerve glioma. J. neurosurg. 1961; 18: 466-478.
- 12) 김정현 · 윤병주 · 이난규 · 김중태 : 시신경교종의 임상적 고찰, 대한안과학회잡지. 1981; 22: 985-989.
- 13) Verhoeff, F.H.: Primary intraneural tumors of the optic nerve. Arch ophthal. 1922; 51: 239-254.
- 14) Miller, N.R., Jliff, W.J., Green, W.R.: Evaluation and management of gliomas of the anterior visual pathways. Brain, 1974; 97: 743-750.




부도 1. 뇌의 CT 소견으로 잘 경계지는 종괴를 보이고 있음.




부도 2. 방추형의 신경교세포들이 여러방향으로 주행하고 있음 (H-E 염색, 100×).




부도 3. 방추형의 신경교원세포들과 다소 농염된 핵의 소견을 보임 (H-E 염색, 400×).



부도 4. 종양의 신경교세포들의 Holtzer 염색으로 세포질이 양성반응을 보임 (400×).



부도 5. Trichrome 염색으로 소량의 양성 반응 나타냄 (100×).



부도 6. 면역항원 염색으로 신경교세포들의 갈색으로 염색됨 (GFA 염색, 400×).