

용혈이 동반된 Gilbert 증후군 1 예

이화여자대학교 의과대학 내과학교실

최규복 • 한경숙 • 김미경 • 배운주 • 이순남 • 정난호

= ABSTRACT =

A Case of Gilberts Syndrome Combined with Hemolysis

Gyu Bog Choi, M.D., Kyung Sook Han, M.D., Yoon Joo Bae, M.D.,
Mi Kyung Kim, M.D., Soon Nam Lee, M.D., Nan Hoo Kyung, M.D.

Department of Internal Medicine, College of Medicine, Ewha Womans University

Gilbert's Syndrome is the name most frequently used to describe a condition which has been called constitutional hepatic dysfunction, familial nonhemolytic jaundice or icterus intermittens juvenilis. It is characterized by a benign, persistent, but variable elevation of the plasma unconjugated bilirubin.

A 27-year-old man was admitted because of general malaise, anorexia, sore throat and slight icteric sclera. On physical examination, there were mild icteric sclera and slightly injected pharynx. The liver was palpable 1 finger breadth BRCM and the spleen was also palpable I finger breadth BLCM. Hematologic studies revealed slight anemia with slightly elevated corrected reticulocyte count. Liver function tests were normal except for slightly elevated serum total bilirubin. Histologic findings of the liver showed nonspecific findings of mild cholestasis. Reduction in caloric intake to 300 calory a day for 72 hours resulted in a significant increase in the plasma bilirubin concentration (especially unconjugated form) in this patient.

Now he has no subjective symptoms and leads a normal activity without specific treatment.

서 론

Gilbert 증후군은 1901년 Gilbert 와 Lereboullet 이 처음 기술하였으며 가족성 비포합형 고 bilirubin혈증을 보이거나 양성이며 만성적으로 경미한 황달이 간헐적

으로 나타나는 일련의 증후군을 말한다¹⁾.

비포합형 고 bilirubin 혈증은 여러가지 다양한 원인에 의해 유발되는데 바이러스성 간염이나 간경화증같은 간질환, 췌장염이나 담도계질환, 알콜중독증, 심질 환과 폐색전증, Compensated hemolytic anemia (Shunt hyperbilirubinemia)²⁾, 약물 (Rifampycin, No-

vobiocin)³⁾⁴⁾, 갑상선기능항진증⁵⁾과 축발성으로 간성 glucuronyl transferase의 선천성 결핍증⁶⁾⁷⁾ 등이 그 예이다.

Gibert 증후군은 위와같은 기능적 또는 조직학적 간질환들이 제외되었을 때를 말하며 체질성간기능장애, familial nonhemolytic jaundice⁸⁾, icterus intermittens juvenilis⁹⁾ 등으로도 불리어졌다.

외국에서는 본 증후군이 전인구의 2~5%에 달하는 것으로 보고되었고¹⁰⁾ 현재는 용혈이 동반되는 경우와 용혈이 동반되지 않는 경우의 두 종류가 있음이 밝혀졌다¹¹⁾. 저자들은 최근 이화여자대학 부속병원 내과에 입원한 원인불명의 간헐적 황달을 가진 환자가 있었기에 그 원인을 규명하던 중 임상경과와 제반검사상 용혈을 동반한 Gibert 증후군으로 생각된 1예를 경험하여 문헌고찰과 아울러 보고하는 바이다.

증 례

환자 : 이○휘, 27세, 남자.

주소 : 전신쇠약감, 식욕부진 및 인후통.

과거력 : 2년전부터 원인불명의 공막황달.

가족력 : 남자동생이 간헐적으로 공막황달을 보임.

현병력 : 입원 2년전부터 전신쇠약감과 공막황달로 본 병원 내과에 입원하여 간기능검사와 혈액검사등을 시행하였으나 용혈성빈혈의 의심되었을 뿐 확진이 회복되어 퇴원하였다가, 최근 1개월전부터 경미한 감기 증상이 시작되면서 상기 증상이 다시 나타나 본 병원 내과에 재입원하였다.

첫 입원 당시의 이학적소견 : 혈압 120/80mmHg, 맥박 75/min, 체온 37℃였고 체격은 중등도이고 영양상태는 양호하였다. 공막에 경도의 황달이 있었고 간이 우측늑골하연으로 1횡지정도 촉진되었고 비장도 좌측하연을 따라 1횡지정도 촉진되었다.

첫 입원 당시의 검사소견 : 말초혈액은 혈색소 11.7 gm/dl, 헤마토크리트 40.1, 교정망상적혈구치는 3.3%였다. 말초혈액도말염색상 이형적혈구, 부동세포 그리고 소적혈구가 보였다. Serum Iron 150 µg/dl, TIBC 280 µg%, Serum ferritin은 276ng/ml였고 Coomb's test는 음성이며 소변에 Hemosiderin이 검출되었고 HAM test는 음성이었다. 간기능검사에서 총혈청 bilirubin 3.3mg% (포함형 0.7mg%), SGOT 25IU, SG-DT 20IU, Alkaline phosphatase 75 IU였고 HBsAg (-) AntiHBs (+), AntiHBc (+), HBeAg (-) 그리고 AntiHBe (-)였다. 상부위장관조영술은 정상소견을 보였고 대변 잠혈반응도 음성이었다. 골수조직검사는 Hypercellularity 외에는 특이사항은 없었다.

Table 1. Laboratory data of the patient

Hematologic findings	
Hb.:	11.4gm/dl
WBC:	7,200/mm ³
Platelets:	256,000/mm ³
Coombs test:	direct - negative
	indirect - negative
Reticulocyte count (corrected):	1.2%
Liver function tests	
Total bilirubin:	2.8mg% (conjugated : 0.6mg%)
SGOT:	7 I.U.
SGPT:	17 I.U.
Alkaline phosphatase:	72 I.U.
Prothrombin time:	12.7 sec (84%)
BSP retention test:	normal

첫 입원 당시의 임상경과 : 환자는 특별한 투약치료를 없이 증세가 호전되어 퇴원하였다.

재 입원 당시의 이학적소견 : 혈압 130/80mmHg, 맥박 80/min, 체온 37.8℃였고 체격은 중등도이고 영양상태는 양호하였다. 인후통이 보였고 공막에 경도의 황달이 있었으며 간이 우측늑골 하연으로 1횡지가량 촉진되었고 비장도 좌측늑골하연으로 횡지정도 촉진되었다.

재 입원 당시의 검사소견 : 말초혈액은 혈색소 11.4 gm/dl, 헤마토크리트 34.1 그리고 교정망상적혈구치는 1.2%였다. 2회에 걸친 Osmotic fragility test는 정상이었다. Serum Iron은 170 µg/dl, TIBC는 310 µg/dl 이고 serum ferritin은 225mg/ml였다. 소변검사는 정상이었고 대변잠혈반응은 음성이었다. HBsAg(-) Anti HBs (+), Anti HBc (+), HBeAg (-), AntiHBe (-), IgM Anti HBc (-) 그리고 IgM Anti HAA (-)였다. 간기능검사에서 총혈청 bilirubin은 2.8mg% (포함형 0.6mg%)로 주로 비포함형 bilirubin이 증가되었고 SGOT 7IU, SGPT 17IU, Alkaline phosphatase 72 I.U.이었고 BSP retention test는 정상이었다 (Table 1). 간침생검의 광학현미경적 소견은 정상이었으며 전자현미경적 소견으로 간세포내 lipofuscin granule이 증가하고 세포질내에 bile이 보였으며 rough endoplasmic reticulum이 약간 커진 양상을 보이거나 cholestasis의 비특이적인 소견이었다 (Fig. 1, 2). Calory deprivation test에서 하루에 음식섭취량을 300calory로 제한하여 측정된 총혈청 bilirubin은 제한하기전에 2.8mg% (포함형 0.6mg%)이었던 것이 24시간 후에 4.2mg% (포함형 0.6mg%), 48시간 후에 5.0mg%




Fig. 1. Light-microscopic photograph showing intact hepatic lobules and cell cords with mild degree of cholestasis (H-E stain, 400×).




Fig. 2. Electron-microscopic photograph showing increased lipofuscin granule and mildly dilated rough endoplasmic reticulum (12,000×2).

(포합형 0.8mg%) 로 그리고 2시간 후에는 5.0mg% (포합형 0.7mg%) 로 특히 비포합형의 의의있는 증가를 보였고 phenobarbital 을 60mg 매일 3회경구투여 하였더니 5일후에는 2.1mg% (포합형 0.6mg%) 로 감소되었다 (Fig. 3).

재 입원 당시의 임상경과: 환자는 경한 인후편도염의 증상이 있어 ampicillin 제제를 경구투여받았고 증상의 호전이 있었으며 phenobarbital 180mg을 가지고 퇴원 하였다.

고 안

본 증후군은 1901년 Gilbert가 처음 보고한 이래로 체질성간기능장애, familial nonhemolytic jaundice 그리고 icteurs intermittens 등으로 불리어진다⁸⁾⁹⁾. 본 증후군은 경증의 지속성 비포합형 고 bilirubin혈증을 나타내는 양성이나 만성경과를 취하는 질환으로 장기간의 단식이나 수술, 발열, 감염증, 과로 또는 음주등으로 황달이 심해진다. 공막황달은 어려서는 발견되지 않

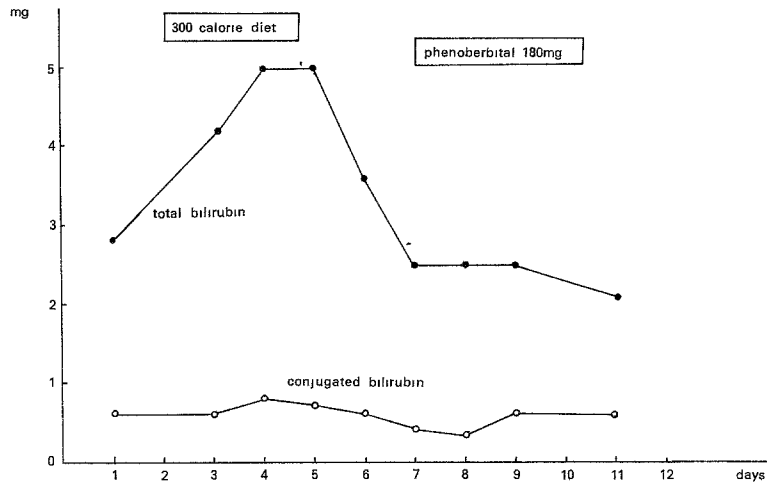


Fig. 3. Changes in serum bilirubin during a reduction in caloric intake and phenobarbital administration.

다가 성인이 되어서야 발견될 수 있을 정도로 경미한 데¹²⁾¹³⁾, 그 이유는 아직 밝혀지지 않았다. 본 환자의 경우도 상기도염에 의해 공막황달이 심해진 것으로 생각된다.

비포합형 고 bilirubin 혈증의 발생기전은 확실하지 않으나 간세포의 bilirubin 섭취장애나, glucuronyl transferase 활성의 감소등을 생각할 수 있다¹⁴⁾. 그러나 근래에는 Gilbert 증후군에서의 bilirubin의 hepatic clearance의 장애는 bilirubin-conjugating apparatus의 유전적 결함에서 기인한다는 보고가 많다. 이는 Gilbert 증후군인 환자에서는 거의 대부분의 경우에 hepatic bilirubin UDP-glucuronyl transferase activity가 의의있게 감소하고¹⁵⁾¹⁶⁾¹⁷⁾, bile 내의 bilirubin di-conjugates의 비율이 적으며¹⁸⁾, 이러한 변화가 Crigler-Najjar disease, neonatal hyperbilirubinemia 나 heterozygous Gunn rat 등의 bilirubin conjugation 장애가 있는 다른 질환에서도 발견되고 Gilbert 증후군이 Crigler-Najjar type II인 환자의 부모나 형제에서 빈도가 높다¹⁹⁾²⁰⁾²¹⁾는 점등으로 미루어 짐작할 수 있다.

Gilbert 증후군의 빈도는 외국에서는 전인구의 2~5%¹⁰⁾, 또는 성인인구의 3~7%이고 남자에 많다는 보고가 있다¹²⁾¹³⁾²²⁾. 이러한 성별의 차이와 본질환이 사춘기에 이르러 비로서 발견되는 점등으로 성호르몬의 영향에 의한²³⁾는 보고도 있으나 아직 확실한 근거는 없다. 환자의 약 15~40%에서 가족성 발생율은 나타낸다고 하며 1967년 Powell 등¹³⁾의 가족력에 의한 비포합형 bilirubin의 증가가 환자의 부모들중 16.1% (52명중 10명)에서 나타나고 형제들 사이에서는 27.5% (51명중 14명)에서 나타난다고 보고되었고

Alwall 등²⁴⁾에 의하면 환자의 부모들 중 26%에서 그리고 형제들 중에서는 55%가 보였다고 하였다. 본 증후군은 가족성 질환으로 상염색체우성으로 유전되며 환자들은 single mutant gene의 heterozygote 상태라는 설이 지배적이다¹⁴⁾²⁵⁾. 노재경 등²⁶⁾과 심찬섭 등²⁷⁾의 국내 보고예에서도 가족력이 있었고 두예 모두 20대남자였다.

일반적으로 본 증후군의 진단은 다른 모든 비포합형 bilirubin이 증가할 수 있는 조건들이 제외된 후에야 가능하며, 경도의 비포합형 bilirubin 혈증이 전신증상이 없고 용혈이 임상적으로 현저하지 않으며 bilirubin 증가를 제외한 간기능검사가 정상이고 광학적 간질환 검사견이 정상일 때에 진단내릴 수 있다¹²⁾¹³⁾.

총혈청 bilirubin은 Foulk 등¹²⁾은 81%에서 3mg% 이하였고 파로나 감염증 등에서 최고치에 달한다고 하였다²⁸⁾²⁹⁾. 또한 비포합형 bilirubin의 평균 최고치는 2.72mg%이고 평균 최저치는 1.57mg%라는 보고도 있다¹²⁾¹³⁾. 대체로 포합형 bilirubin치는 총혈청 bilirubin치의 20% 이하이다¹³⁾. 본 예에서도 비포합형 bilirubin의 경도의 증가외에는 혈청 및 생화학 검사가 모두 정상이었다.

본 예에서 간조직의 생검소견은 광학적으로는 경미한 정도의 cholestasis 소견외에는 정상적인 간소엽구조를 보였고, 전자현미경적으로는 lipofuscin granule이 증가하고 rough endoplasmic reticulum이 약간 비후되고 세포질내에 bile이 보였을 뿐 간세포 구조상의 병변은 없었다. McGee 등³⁰⁾은 본 증후군에서 간의 smooth endoplasmic reticulum의 비후가 의의있다고 보고하였으나 아직 분명치 않다³¹⁾. 또한 lipofuscin-lobe

pigment 가 간세포내에 증가한다는 보고가 있으나 이것 역시 그 의의가 분명치 않다³²⁾

종래에는 본 증후군에서는 전혀 용혈이 동반되지 않는 것으로 알려졌으나¹²⁾¹³⁾²⁶⁾²⁷⁾ 최근에 redi-bilirubin kinetics 와 erythrocyte half-life study 를 통해서 본 증후군에 용혈이 동반되는 경우와 용혈이 동반되지 않는 두 종류가 있음이 밝혀졌다¹¹⁾. 그러나 용혈은 임상적으로 심하지 않고 용혈과 본 증후군 사이에 인과관계가 성립되는 것은 아닌것으로 밝혀졌다³³⁾³⁴⁾. 본 예에서는 2년전의 첫번째 입원 당시부터 비장이 좌측 늑골하연으로 1 횡지정도 축지되고 말초혈액검사에서 정도의 빈혈이 있고 교정당상적혈구치가 증가된 소견이 있거나 다른 혈청학적검사상 특이한 사항이 없는 것으로 보아 임상적으로 현저하지는 않지만 occult hemolysis 가 동반되었던 예로 사료된다.

1906년 Gilbert 와 Herscher³⁵⁾가 정상인에서 공복시에 혈청 bilirubin치가 높아진다고 보고하였고, 근래에는 Calory deprivation test 로서 본 증후군과 다른 만성간질환과의 감별진단법으로 이용하고 있다³⁸⁾⁻⁴¹⁾. 1973년 Owens 와 Sherlock⁴⁰⁾에 의하면 Gilbert 증후군, 정상인 및 다른 간질환을 가진 환자들에게 Calory deprivation test 를 시행한 결과 Gilbert 증후군에서만 혈청비포합형 bilirubin 농도가 100%이상 현저하게 증가하는 것을 관찰하여 이를 진단에 응용하였다. 즉 성인의 경우 1일 음식섭취량을 300 Calory 로 제한하여 48시간후에 혈청의 bilirubin치가 1.5mg%이상 증가하고 특히 비포합형 bilirubin의 증가가 현저할 때에 Gilbert 증후군으로 진단할 수 있다고 하였다⁴²⁾. 본 예에서는 일일 음식섭취량을 300 Calory 로 제한하여 관찰한 결과 처음 총혈청 bilirubin치가 2.8mg% (포합형 0.6mg%) 이던 것이 24시간 후에 총혈청 bilirubin가 4.2mg% (포합형 0.6mg%) 48시간 후에 5.0mg% (포합형 0.8mg%) 그리고 72시간 후에는 5.0mg% (포합형 0.7mg%) 로 특히 비포합형 bilirubin치의 현저한 증가를 보였다. Calory deprivation시에 혈청 bilirubin치가 상승하는 것에 대하여 열량섭취의 저하보다는 식이의 내용인자가 관여한다는 보고⁴¹⁾가 있으나 반대로 식이의 내용인자와는 무관하고 열량섭취의 저하자체가 중요하다는 보고⁴²⁾도 있고 Gollan등⁴³⁾은 단식으로 인하여 혈청지방산이 증가하고 그 지방산이 간세포에서 bilirubin 분비에 결합한다고도 하여 이점이 분명하고 아직 정설이 없다.

이밖에도 간침생검표본에서의 간조직내 bilirubin glucuronyl transferase activity 의 측정이나⁴⁴⁾ 동위원소를 이용한 bile 의 역학적 검사를 하여 Gilbert 증후군의 진단에 이용한다고 하나 기술적인 면에서 검사가

용이하지 않아 본 예에서는 시행하지 못하였다.

Bettram 등³⁹⁾은 Gilbert 증후군 1예에서 저열량식이 섭취후 발생한 고 bilirubin혈증을 phenobarbital 500 mg 을 경구투여하여 감소시킬 수 있었다고 하였고 Black 과 Scherlock⁴⁵⁾은 13명의 Gilbert 증후군 환자에게 phenobarbital 180mg 을 2주간 경구투여하여 이들 중 6명에서 혈청내 bilirubin이 정상으로 되었고 7명에서는 현저한 감소를 관찰하였으나 투약중지 후 다시 혈청 bilirubin치의 증가를 관찰하였다고 하였다. 본 예에서는 phenobarbital 180mg 을 투여하였으나 충분한 기간 투여되지 않았어도 (5일간 투여) 투여전에는 총혈청 bilirubin치가 2.5mg% (포합형 0.4mg%) 이던 것이 투여 후 2.1mg% (포합형 0.6mg%) 인 것으로 보아 역시 phenobarbital 에 반응이 있었던 것으로 생각된다. Phenobarbital 은 장기투여시에 간세포의 smooth endoplasmic reticulum 내의 효소의 활성을 증진시키는 것이 동물실험에서 밝혀졌고⁴⁴⁾, Crigler 등⁴⁶⁾은 선천성 비용혈성 황달이 있는 유아에서 phenobarbital 을 사용하여 현저한 효과를 보았다고 보고하였으나 장기투여의 불편함과 그 효과에 대하여 확실치 않으므로 앞으로 더 연구되어야 한다.

현재까지는 본 증후군에 대한 특별한 치료는 필요없으며 일단 본 증후군으로 진단이 되면 환자에게 병의 특성을 설명하여 안심을 시키는 것이 중요하다.

결 론

저자들은 이화여자대학교 의과대학 부속병원 내과에 입원하였던 환자로 경한 용혈을 동반한 Gilbert 증후군으로 생각되는 27세 남자환자 1예를 경험하였기에 문헌고찰과 함께 보고하는 바이다.

REFERENCES

- 1) Gilbert A and Lereboullet P: La cholemie simple familiale. Sem. Med, 1901; 21: 241.
- 2) Israels LG, Sudermann HJ, and Ritzmans SE: Hyperbilirubinemia due to alternate path of bilirubin production. Am J Med, 1959; 27: 693-702
- 3) Accocella G, Nicolis FB, and Tenconi LT: Effect of intravenous infusion of rifampycin S.V. on excretion of bilirubin, bromosulphalein and indocyanine green in man. Gastroenterology, 1965; 49: 521-525.
- 4) Cox RP, Foltz FL, Raymond S, and Drewyer R: Novobiocin jaundice. New. Engl. J Med,

- 1959 ; 261 : 139 - 141.
- 5) Greenberger NJ, et al: Jaundice and thyrotoxicosis in the absence of congestive heart failure. *Am. J Med*, 1964 ; 36 : 840.
 - 6) Crigler JF, and Najjar VA : Congenital familial nonhemolytic jaundice with kernicterus. *Pediatrics*, 1952 ; 10 : 169 - 179.
 - 7) Aria IM: Chronic unconjugated hyperbilirubinemia without overt signs of hemolysis in adolescents and adults. *J Clin. Investigation*, 1962 ; 41 : 2233 - 2245.
 - 8) Damashek W, and Singer K: Familial nonhemolytic jaundice. Constitutional hepatic dysfunction with indirect van den Bergh reaction. *Arch. Intern Med*, 1941 ; 67 : 259.
 - 9) Meulengracht E: A review of chronic intermittent juvenile Jaundice. *QJ Med*, 1947 ; 16 : 83.
 - 10) Owens D, and Evans J : Population studies on Gilberts syndrome. *J Med Genet*, 1975 ; 12:152.
 - 11) Petersdorf RG, Adams RD, Braunward E, Isselbacher KJ, Martin JB, and Wilson JD : *Harrison's Principles of Internal Medicine*, 10th ed. McGraw - Hill International Book Company 1983; 1785 - 1786.
 - 12) Foulk WT, et al : Constitutional hepatic dysfunction (Gilberts disease) : its natural history and related syndromes. *Medicine*, 1959 ; 38 : 25.
 - 13) Powell LW, et al : Idiopathic unconjugated hyperbilirubinemia (Gilberts syndrome) : A study of 42 families. *New Engl. J Med*, 1967 ; 277 : 1108.
 - 14) Boack M, and Billing BM : Hepatic bilirubin UDP glucuronyl transferase activity in liver disease and Gilberts syndrome. *New Engl. J. Med*, 1969 ; 280 : 1266 - 1270.
 - 15) Goresky CA, Gordon ER, Schaffer EA, et al : Definition of conjugation dysfunction in Gilberts syndrome : studies of the handling of bilirubin loads and of the pattern of bilirubin conjugates secreted in bile. *Clin. Sci. Mol. Med*, 1978 ; 55 : 63.
 - 16) Berthelet P, and Dhumeaux D : New insights into the classification and mechanisms of hereditary, chronic, nonhemolytic hyperbilirubinemia. *Gut*, 1978 ; 19 : 474.
 - 17) Fevery J, Blanckaert, Heirwegh KPM, et al: Unconjugated bilirubin and an increased proportion of bilirubin monoconjugates in the bile of patients with Gilberts syndrome and Crigler - Najjar disease. *J Clin Invest*, 1977 ; 60 : 970.
 - 18) Duvaldestin P, Mahu JL, Metreau JM, et al : Possible role of defect in hepatic bilirubin glucuronidation in the initiation of cholesterol gallstones. *Gut*, 1980 ; 21: 650.
 - 19) Hunter TO, Tompson RPH, Dunn PM, et al: Inheritance of type 2 Crigler - Najjar hyperbilirubinemia. *Gut*, 1973 ; 14 : 46.
 - 20) Black M, et al : Effect of phenobarbitone in plasma (14C) clearance in patients with unconjugated hyperbilirubinemia. *Clin Sci. and Molec Med*, 1974 ; 45 : 1.
 - 21) Arias IM, et al : Chronic nonhemolytic unconjugated hyperbilirubinemia with glucuronyl transferase deficiency. Clinical, biochemical, pharmacologic and genetic evidence for heterogeneity. *Am. J. Med*, 1969 ; 47 : 395.
 - 22) Frezza M, and Tribelli C : The involvement of cytoplasmic BSP binding proteins in Gilberts syndrome. *Digestion*. 1974 ; 10 : 374.
 - 23) Werner M, Tolles RE, Hultin JV, et al : Influence of sex and age on the normal range of eleven serum constituents. *Z. Klin. Chem. Biochem*, 1970 ; 8 : 105.
 - 24) Alwall N : On hereditary non - hemolytic bilirubinemia. *Acta. Med. Scand*, 1946 ; 123 : 560.
 - 25) Baroody WG, and Simgart : Familial non - hemolytic icterus. *Am. J. Med*, 1956 ; 20 : 314.
 - 26) 노재경 · 이우형 · 전재운 · 강진경 · 박인서 · 최홍재 : Gilbert 증후군 1 예. *대한내과학회잡지*, 1977 ; 20 : 1125.
 - 27) 심찬섭 · 이명숙 · 현창욱 · 최진수 · 이진관 · 서석조 · 이동화 : Gilbert 증후군 1 예. *대한소화기병학회잡지*, 1980 ; 12 : 67.
 - 28) Fevery J, Heirwegh KPH, and De Groote : Unconjugated hyperbilirubinemia in achalasia. *Gut* 1974 ; 15 : 121.
 - 29) Quinn NW, and Gollan TL : Jaundice following oral surgery ; Gilberts syndrome. *Br. J. Oral Surg*, 1975 ; 12 : 185.
 - 30) McGee JOD, Allan JG, Russel RI, and Spatrack R : Liver ultrastructure in Gilberts syndrome. *Gut*, 1975 ; 16 : 220.

- 31) Jezequel AM, Mosca PG, Koch MM, et al: The fine morphology of unconjugated hyperbilirubinemia revisited with stereometry, in : Okolicsanyi, L. (ed.) : Familial disorders of hepatic bilirubin metabolism. Chichester, John Wiley and Sons Ltd, 1981 ; 69.
- 32) Barth RF, Grimley PM, Berk PD, et al : Excess lipofuscin accumulation in Constitutional hepatic dysfunction (Gilberts syndrome). Arch. Pathol., 1971 ; 91 : 41.
- 33) Frezza M, Perona G, Corrocher R, et al: Bilirubin - H³ kinetic studies : pattern of normals, Gilbert's syndrome and hemolytic states. Acta Hepatogastroenterol (Stuttg) , 1973 ; 20 : 363.
- 34) Auclair C, Feldmann G, Hakim J, et al : Bilirubin and paranitrophenol glucuronyl transferase activities and ultrastructural aspects of the liver in patients with chronic hemolytic anemias. Biomedicine, 1976 ; 25 : 61.
- 35) Gilbert NA, Lereboullet P, and Hersch M: Les trois cholemies congenitales. Bull. et mem Soc. med. d. hop. de Paris, 1907 ; 24 : 1203 - 1211. (cited from #22)
- 36) Redeker AG, et al : The reciprocal relationship between caloric intake and degree of hyperbilirubinemia in Gilbert's syndrome. Gastroenterology, 1970 ; 58 : 303.
- 37) Barrett PVD : Hyperbilirubinemia of fasting, JAMA, 1971 ; 217 : 1349.
- 38) Bloomer JR, et al : Studies on the metabolism of fasting hyperbilirubinemia. Gastroenterology 1971 ; 61 : 479.
- 39) Felsher BF, et al : The reciprocal relationship between intake and the degree of hyperbilirubinemia in Gilbert's syndrome. New Engl. J. Med, 1970 ; 283 : 170.
- 40) Owens D, and Sherlock S : Diagnosis of Gilbert's syndrome : role of reduced caloric thst. Med, J, 1973 ; 3 : 559.
- 41) Barrett PVD : Effect of calorir and noncaloric materials in fasting hyperbilirubinemia. Gastroenterology, 1975 ; 68 : 361.
- 42) Felsher BF : Effect of changes in dietary components on the serum bilirubin in Gilberts syndrome. AM J. Clin. Nutr, 1976 ; 29 : 705.
- 43) Gollan JL, Hole DR & Billing BH(1979) : The role of dietary fat in the regulation of unconjugated hyperbilirubinemia in Gunn rats. Clin. Sci, 1979 ; 57 : 327.
- 44) Catz C, and Yaffe SJ : Barbiturate enhancement of bilirubin conjugation and excretion in young and adult animals. Ped. Res, 1968 ; 2:301.
- 45) Black M, and Sherlock S : Treatment of Gilberts syndrome with phenobarbitone. Lancet, 1970 ; 1 : 1359.
- 46) Crigler JF, JR and Gold NI : Effect of sodium phenobarbital on bilirubin metabolism in an infant with congenital, nongenital, non-hemolytic, unconjugated hyperbilirubinemia and kernicterus. J. Clin. Invest, 1969 ; 48 : 42.