

## 고환 태생암 1례

이화여자대학교 의과대학 비뇨기과학교실

허 정 균・이 호 선

= ABSTRACT =

### A Case of Testicular Embryonal Cell Carcinoma

Chung Kyoon Hun, M.D. and Ho Sun Lee, M.D.

*Department of Urology, College of Medicine, Ewha Womans University*

Malignant testicular tumors in children are relatively rare and represent 1 per cent of all malignant one in them. Since seventy per cent of pediatric testicular tumors are of germinal origin and eighty per cent of these are malignant embryonal cell carcinoma, any solid scrotal mass in a child must be considered malignant until proved otherwise.

We observed one case of testicular embryonal cell carcinoma in 2 year-old male patient. The treatment was done by right inguinal radical orchiectomy and adjuvant chemotherapy with actinomycin D and vinblastine.

Herein we reported a case of testicular embryonal cell carcinoma with a review of the literatures.

### 서 론

소아에 있어서 고환의 악성종양은 소아의 전체 악성 종양의 1% 정도로 비교적 드문 질환으로서 58% 이상이 2살 세 이전에 발병하고 약 70% 정도가 배아세포에서 기원하며 이중 80%가 태생암이다<sup>1)16)</sup>.

본원 비뇨기과학교실에서는 최근 2세된 남아에서 발생한 고환 태생암 1례를 체험하였기에 문헌고찰과 아울러 보고하는 바이다.

### 증 례

환 자 : 김○○, 남자, 2세.

주 소 : 무통성 우측 음낭종물.

과거력 및 가족력 : 특기 사항 없음.

현병력 : 입원 2개월전부터 우측 고환에 종물이 촉지되었으나 별 치료없이 지내다 소아의 주먹크기로 커졌다.

이학적 소견 : 체격 및 영양상태는 양호하였으며, 혈

압, 체온, 맥박 및 호흡수는 정상이었다. 시진상 우측 음낭에 소아의 주먹크기 정도의 종물이 보였으며 촉진상 중등도의 경도를 나타내었고 표면은 원할(round) 하였으며 빛은 투과되지 않았고, 서혜부 임파결절의 비대도 없었다. 흉부 및 복부 청진상 특이 사항은 없었다.

검사소견: 혈액검사 및 요검사상 정상소견을 보였으며 생화학적검사상 alphafetoprotein(이하  $\alpha$ FP) 382.30 ng/mg로 증가되어 있었고, 혈청 human chorionic gonadotropin(이하 HCG)은 정상범위였으며 요 HCG는 검출되지 않았다.

x-선 검사: 흉부촬영 및 배설성요로 촬영상 특별한 소견은 없었다.

수술소견: 우측 고환종양을 의심하여 전신마취하에 우측 서혜부절개로 우측 고환을 노출한 바, 주위조직과 심한 유착을 보였으며 검고 피사된 조직들을 볼 수 있었다. 5 Fr. Nelaton 카테타로 상부결찰(high ligation) 하에 동결생검을 시행한바, 고환 태생암(Embryonal cell Ca, Infantile type)으로 판명되어 우측 고환적출술을 시행하였다.

병리조직학적 소견: 육안적 소견으로 우측 고환의 크기는  $4 \times 3 \times 3$  cm 이었고 내부는 전체적으로 진고동색과 흰색의 피사된 조직을 보였으며, 현미경적 소견으로, 비교적 잘 분화된 태생암세포가 대부분 분포되어 있었고 중심부위에 혈관을 함유한 소강(small cavity) 주위를 내피세포들이 둘러싸고 있는 특징적인 Schiller-Duval body를 보였다(Fig. 1).

병기 검사: 폐 단면 x-선촬영(lung tomogram)과 복부 및 골반부 전산화단층촬영상 전이 소견은 없었다.

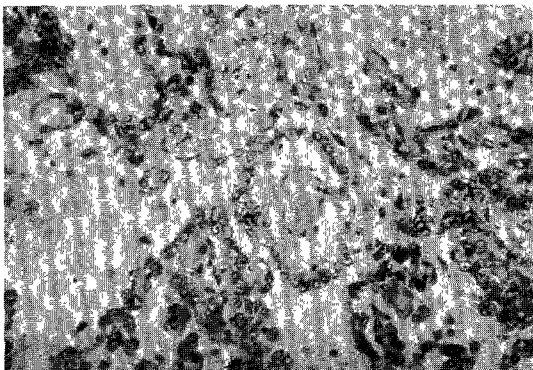


Fig. 1. Typical section of tumor shows Schiller-Duval body composed of perivascular endotheloid cells forming a mantle around a small cavity containing a central blood vessel (H-E. stain, 400x).

보존적 항암요법: 수술후 9일부터 5일간 Actinomycin D 0.2mg를 매일 정맥주사하였으며 수술후 14일에 vinblastine 20mg를 정맥주사하였다. 매 정맥주사전 혈액검사 및 수액요법을 시행하였으며 혈액검사상 모두 정상소견을 보였다.

추적 관찰: 수술후 1주일 간격으로 혈청  $\alpha$ FP을 조사하였으며 각각 180.43ng/ml, 129.41ng/ml, 63ng/ml로 점차 감소하였고 수술후 52일의 혈청  $\alpha$ FP은 68ng/ml였다. 수술후 1주일의 요검사상 HCG는 검출되지 않았다.

## 고 안

소아에 있어서 고환의 악성종양은 소아의 전체 악성종양의 1% 정도로 비교적 드문 질환으로서 58% 이상이 2살 세이전에 발생하고 약 70%정도가 배아세포에서 기원하며 이중 80%가 태생암이다<sup>1)16)</sup>. 환측은 정류고환에서와 같이 우측이 약간 많으며 1~2%에서는 양측에 나타나고 정류고환의 3.6~11.6% (정상고환의 20배)에서 발생한다<sup>2)</sup>.

고환종양의 주증상으로는 65%에서 무통성 음낭종물을 보이는데 출혈이나 경색에 의해 통증음 호소하기도 하고 14%에서는 전이암에 의한 요통, 복통, 오심, 구토 및 체중의 감소등을 나타낸다<sup>3)</sup>.

고환종양의 진단으로는 흉부촬영, 배설성요로촬영, 폐 단면 x-선촬영, 임파관조영 x-선촬영, 초음파촬영, 전산화단층촬영, 생검 및 종양표식자(tumor marker)등이 있는데, 흉부촬영상 85~90%에서 폐전이를 찾아낼 수 있으며<sup>4)</sup> 배설성요로촬영상 후복막 임파결절비대에 의한 요관의 편위를 볼 수 있고 초음파촬영으로 음낭내 종물을 진단하는데 96%의 정확도를 나타내니<sup>5)</sup> 최근 폐 단면 x-선촬영과 전산화단층촬영으로 더 작은 전이성 결절들을 발견해 낼 수 있게 되었다<sup>6)7)</sup>. 종양표식자로서 혈청 HCG와  $\alpha$ FP이 있으며, HCG는 태반의 정상 합포체영양세포(syncytiotrophoblastic cells)와 일부 종양세포에서 분비되는데 고환 태생암환자의 60%에서 증가를 보이고 반감기가 24시간으로 종양제거후 5일내에 정상으로 된다.  $\alpha$ FP은 난황세포(cells of the Yolk sac)와 태생기 초기의 간에서 분비되는데 고환 태생암환자의 75%에서 증가되고 반감기가 5일로 종양제거후 25일내에 정상으로 된다. 그러므로 종양세포를 완전히 제거했다 해도 이 기간동안에는 종양표식자들이 증가되어 있을 수 있으나 지속적인 증가는 전이를 의미한다<sup>8)9)</sup>.

치료 및 예후는 아직 논란이 많으나 임상적으로 Non-seminomatous germ cell tumor stage I 또는 A

(종양이 고환에 국한된 경우) 환자의 경우, 유럽에서는 고환적출술후 방사선치료를 하고 있으나 후복막삼유증식증, 장손상, 신장염, 골수저하 (Bone marrow depression) 등의 합병증으로 미국에서는 주로 후복막 임파선적출술을 시행하고 있다<sup>10)</sup>. 그러나 이 경우에도 7~15%에서 무기폐, 임파낭종, 장폐쇄등의 합병증이 발생할 수 있으며 더우기 사정 (ejaculation) 의 소실로 불임의 원인이 될 수 있고 병리학적으로 음성인 경우가 85~90% 나 되므로 소아에서 후복막 임파선적출술을 시행해야만 하는가는 논란이 되고 있다<sup>2)</sup>.

최근 고환적출술만으로도 좋은 결과를 얻고 있으며<sup>12)</sup> 후복막 임파선적출술후의 예후와 별 차이를 보이지 않았다<sup>13)14)15)</sup>. 재발하는 경우, 고환적출술 및 후복막 임파선적출술후 보존적 항암요법으로 Actinomycin D 를 사용하였으며<sup>16)</sup> Homsy 및 Demers<sup>17)</sup>는 고환적출술 Vincristine, Actinomycin D, Cytosin 을 사용하였고 계속 α FP 이 증가되는 경우에는 후복막 임파선적출술을 시행한 후 stage III에 준해서 치료하였다.

stage II 또는 B(종양이 후복막 임파결절에 전이된 경우)환자는 고환적출술 및 후복막 임파선적출술후 vinblastine 과 Bleomycin 을 사용하여 92%의 1년 생존율을 보였고<sup>18)</sup> Vinblastine, Actinomycin D, Bleomycin, chlorambucil 등의 사용으로 82%의 4년 생존율을 보였다<sup>19)</sup>.

Stage III 또는 C(종양이 전신에 전이된 경우) 환자는 cis-platinum, vinblastine Bleomycin 등의 사용으로 70%의 2년 생존율을<sup>20)</sup> vinblastine, Actinomycin D, Bleomycin Cytosin, cis-platinum 등의 사용으로 82%의 2년 생존율을 보였다<sup>21)</sup>.

## 결 론

최근 2세된 남아에서 발생한 고환 태생암 1례를 치험하였기에 문헌고찰과 함께 보고하는 바이다.

## REFERENCES

- 1) Hopkins G B, Jaffe N, Colodny A, Cassady, JR, Filler RM: The management of testicular tumor in children. J Urol, 1978 ; 120 : 96.
- 2) Smith DR: General Urology, 11th ed. Los Altos, California: Lange Medical Publications, 1984 ; pp. 306-404.
- 3) Johnson DE: Metastases from testicular carcin-

oma: Study of 78 autopsied cases. Urology, 1976 ; 8 : 234.

- 4) Fraley EE: Staging of early non-seminomatous germ cell testicular cancer. Cancer, 1980 ; 45 : 176.
- 5) Gottesman JE, Sample WF, Skinner DG and Ehrlich RM: Diagnostic ultrasound in the evaluation of scrotal masses. J Urol, 1977 ; 118 : 601.
- 6) Schaner EG: Comparison of computed and conventional whole lung tomography in detecting pulmonary nodules: A prospective radiologic-pathologic study. AJR, 1978 ; 131 : 51.
- 7) Bergman SM, Lippert M, Javadpour N: The value of whole lung tomography in early detection of metastatic disease in patients with renal cell carcinoma and testicular tumor. J Urol, 1980 ; 124 : 8-60.
- 8) Javadpour N: Tumor markers in urologic cancer. Urology, 1980 ; 16 : 127.
- 9) Klee GG, Go VLM: Serum tumor markers. Mayo Clin Proc, 1982 ; 57 : 129.
- 10) Donohue JP: Retroperitoneal lymphadenectomy: The anterior approach including bilateral supra-hilar dissection. Urol Clin N Amer, 1977 ; 4 : 509-523.
- 11) Babaian RJ, Johnson DE: Management of stage I and II non-seminomatous germ cell tumors of the testis. Cancer 1980 ; 45 : 1775.
- 12) Peckham MJ, Barrett A, Husband JE and Hendry WF: Orchlectomy alone in testicular stage I non-seminomatous germ cell tumors. Lancet, 1982 ; 2 : 678.
- 13) Castro, JR: Lymphadenectomy and radiation therapy in malignant tumors of the testicle other than pure seminoma. cancer 1969 ; 24 : 87.
- 14) Johnson DE, Bracken RB and Blight EM: Prognosis for pathologic stage I nonseminomatous germcell tumors of the testis managed by retroperitoneal lymphadenectomy. J Urol, 1976 ; 116 : 63.
- 15) Skinner DG and Leadbetter WF: The surgical management of testis tumors. J Urol, 1971 ; 106 : 84.
- 16) Kaufman JJ: Current Urologic Therapy, Philadelphia, London, Toronto: WB Saunders Co,

1980 ; pp. 372-377.

- 17) Homsy Y, Demers J : Role of retroperitoneal lymph node dissection and serum markers in yolk sac tumors. Presented to Section on Urology, American Academy of Pediatrics, New Orleans, October 31, 1981.
  - 18) Pearse HD, Fuchs ES : Adjuvant chemotherapy with vinblastine and bleomycin in stage B non-seminomatous germ cell tumor of the testis. J Urol, 1982 ; 28 : 712.
  - 19) Vugrin D, Whitmore WF Jr, Cvitkovic E and Golbey RB : Adjuvant chemotherapy in non-seminomatous testis cancer : "Mini-VAB" regimen : long term follow up. J. Urol, 1981 ; 126 : 49.
  - 20) Einhorn LH, Donohue JP : cis-Diamminedichloroplatinum, vinblastine and bleomycin combination chemotherapy in disseminated testicular cancer. Ann Intern Med, 1977 ; 87 : 293 - 298.
  - 21) Vugrin D, Whitmore WF Jr, Golbey, RB : VAB-6 combination chemotherapy without maintenance in treatment of disseminated cancer of the testis. Cancr, 1981 ; 51 : 211.
-