

Moya Moya 질환 치험 3예

이화여자대학교 의과대학 신경외과학교실
박향권 · 김성학 · 박동빈 · 신규만

= ABSTRACT =

Three Cases of the Moya Moya Disease

Hyang Kwean Park, M.D., Sung Hak Kim, M.D.,
Dong Been Park, M.D., Kyu Man Shin, M.D.

Department of Neurosurgery, College of Medicine, Ewha Womans University

Moya Moya disease is a rare chronic occlusive cerebrovascular disease of unknown etiology for which no effective treatment has been found. This disease has distinct angiographic features. These include 1) Either marked stenosis or complete occlusion of the distal internal carotid arteries. 2) Poorly visualized anterior and middle cerebral arteries at their proximal portions. 3) Well developed fine vascular networks at the base of the brain. These features are peculiar findings of this disease and the clue of the occlusion and its collateral circulation. Authors reported 3 cases of moya moya disease is discussed.

Key words : moya moya. Occlusive cerebrovascular Disease.

서 론

경동맥조영술상 내경동맥의 내경감소, 두개강내 양측 내경동맥의 supraclinoid portion 부근에서 돌연한 협착 또는 폐쇄를 보이면서 전대뇌동맥과 중대뇌동맥의 일부 또는 전부의 비조영과 함께 뇌기저부에 독특한 collateral circulation을 특징으로 하는 moya moya disease는 1961년 Takeuchi와 Suzuki¹⁾가 처음으로 문헌보고한 질환으로 초기에는 일본인에 극한된 질환으로 사료되었으나 follow-up study상 전세계적 분포

를 이루고 있으며, 한국에서도 최²⁾, 사³⁾, 영⁴⁾등에 의하여 보고되었으나 그 빈도는 아주 낮은 것으로 알려져 있다.

Moya moya라는 용어는 뇌기저 부위의 혈관분포가 마치 연기가 아른거리는 것 같은 망상체 모양을 보인다하여 1969년 Suzuki와 Takaku⁵⁾에 의해 사용되었으며, 이는 cortico-cortical anastomosis뿐 아니라 transdural external-internal carotid anastomosis을 보이므로 혈관조영술에 의거 Mount와 Taveras⁶⁾에 의해 rete mirabile라고도 기술되었다. rete mirabile는 Alexandria의 Herophilus (B.C 335~280)에 의해 양

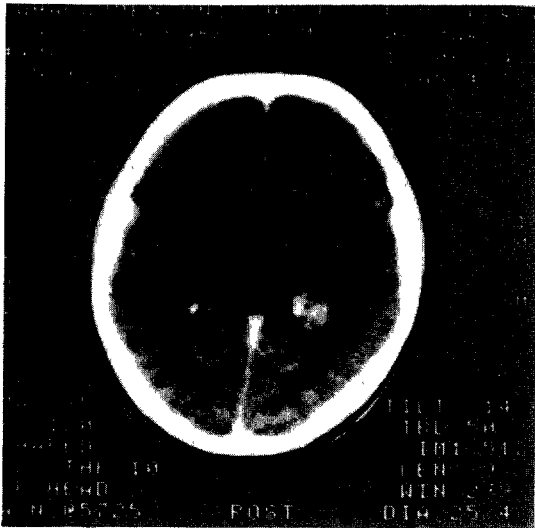
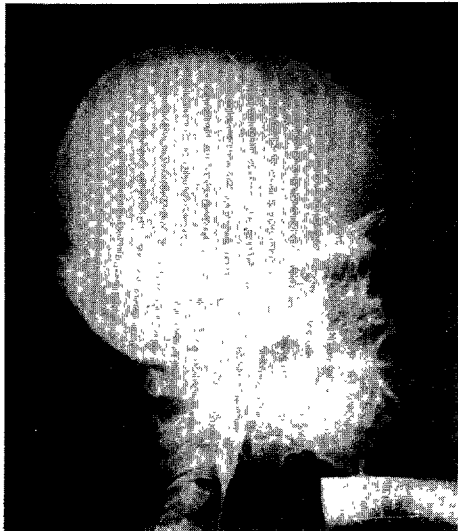
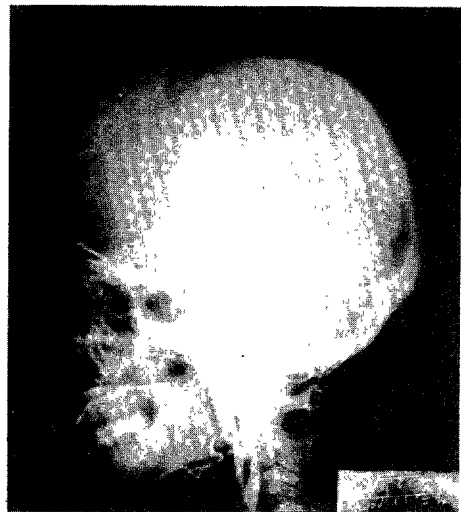


Fig. 1. CT during infusion of contrast medium in case 1. The irregular vessels are stained in the occipital area and low density seen in the both frontal and temporal area. There revealed at left lateral ventricular hemorrhage. The choroid plexi are stained.



2-a



2-b

Fig. 2. Angiogram.

2-a: Lateral projection of the right carotid angiogram. Showing occlusion of the intracranial portion of the ICA at Cl, and collateral circulation between MCA and superficial temporal a. (transdural anastomosis).

2-b: Lateral projection of the left carotid angiogram. Showing almost complete stenosis of the left ICA at Cl.

2-c: Vertebraal angiogram.

Lateral projection of the left vertebral angiogram. Extensive parenchymal collateral circulations are performed by post. Cerebral a., post. Choroidal a. and post. communicating a..

의 뇌에서 처음 기술되었고 이는 고양이, 양, 염소, 소, 돼지등에서는 정상적으로 존재하는 혈관구조이다.^{7) 8) 9)}

본 교실에서는 경동맥조영술로 *moya moya disease*로 진단된 3례를 치험하였기에 문헌고찰과 함께 보고하는 바이다.

증 례

증 례 1.

환 자 : 김 ○○, 남자, 31세.

주 소 : 1. 반혼수 상태

2. 우측 편부전 약화

과거력 및 가족력 : 특이사항 없음.

현병력 : 1985년 6월 10일 상기증상이 갑자기 발생하여 본원 응급실을 경유 신경외과에 입원하였으며 입원당시 의식은 반혼수상태였고 심부건반사는 증가되었고 경부강직, Kernig's sign은 양성반응을 보였다.

검사소견 : 말초혈액 소견상 이상소견이 없었고 소변검사, 간기능검사, 심전도검사 및 혈액응고검사는 정상범위였으며, 척수액검사에서 pinkish color였고 압력은 정상범위였다.

방사선 소견 : 두부전산화단층촬영상 전대뇌동맥의 비조영 및 좌측 측뇌실내 출혈소견을 보이고 있으며(Fig. 1) 경동맥조영술상 좌측 총경동맥 분지에서 7cm 상방의 내경동맥이 점진적인 협착 및 폐쇄를 보이고 있으며 superficial temporal artery에서 transdural anastomosis를 보이며 우측은 총경동맥분지에서 상방 3.5cm에서 내경동맥의 협착 및 폐쇄를 보이고 있고 척골동맥 및 후대뇌동맥은 심한비대를 보이고 있다.(Fig. 2) 혈관조영술상 동맥류는 발견되지 않고 있다.

경 과 : 환자는 입원 당일 뇌실-외로 배액술 (external ventricular drainage)을 시행하고, 85년 6월 26일 수술현미경하에서 EIAB을 시행한후 완전한 신경학적 상태회복을 보여 85년 7월 6일 퇴원하였다.

증 례 2.

환 자 : 조 ○○, 남자, 23 세

주 소 : 1. 반혼수상태

2. 제뇌강직

과거력 및 가족력 : 특이사항 없었음.

현병력 : 1985년 3월 25일 상기증상이 발생하여 여러병원을 거쳐 본원으로 전과된 환자로 내원시 의식은 반혼수 상태였으며 동공은 양측에서 moderate dilatation, 대광반사의 소실을 보였고 제뇌강직이 나타났으며 심부건반사의 증가 및 병적반사의 출현을 보였다.

검사 소견 : 말초혈액검사, 소변검사, 간기능검사 및 심전도검사에서 특이사항이 발견되지 않았음.

방사선 소견 : 두부전산화단층촬영상 제4, 3 및 양측 측뇌실에서 뇌실내 출혈소견이 발견되었고(Fig. 3) 경동맥조영술에서 전대뇌 및 중대뇌동맥의 폐쇄와 함께 뇌기저부 혈관에서 심한 collateral circulation을 보이고 있고 척골 및 후대뇌동맥의 심한 비후와 확장을 보이고 있다.(Fig. 4)

경 과 : 1985년 3월 26일 Ventricular tapping 으로 bloody CSF를 external drainage하였으나 3월 29일 사망하였다.

증 례 3.

환 자 : 성 ○○, 여자, 24세

주 소 : 1. 반혼수상태

2. 제뇌강직

과거력 및 가족력 : 특이사항 없음.

현병력 : 1985년 8월 4일 갑자기 두통 및 구토를 보이며 반혼수상태로 당일 본원 응급실을 내원 입원하였으며, 내원시 양측 동공산대, 대광반사의 소실 및 심부건반사의 증가를 보였다.

일반 검사소견 : 특이사항 없음.

방사선 소견 : 당일 시행한 두부전산화단층촬영상 모든 뇌실에 혈종이 발견되었고(Fig. 5), 경동맥조영술에서도 특이한 조영술 결과를 보였다.(Fig. 6)

경 과 : 내원 당일 뇌실-외로 배액술 (external Ve-

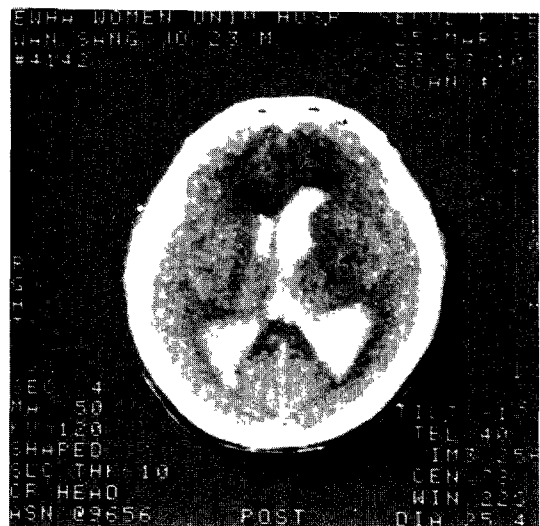
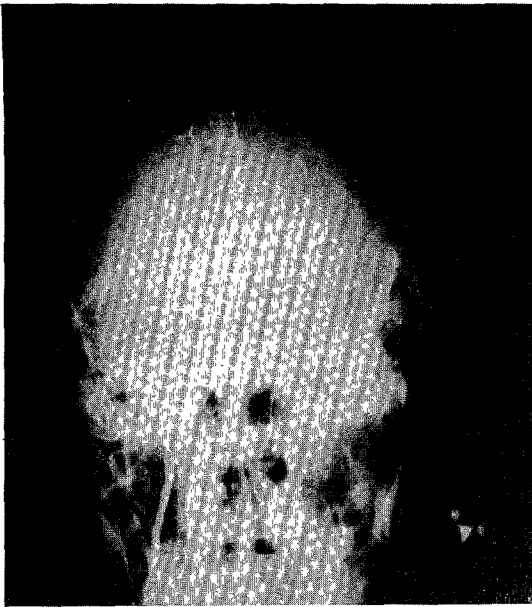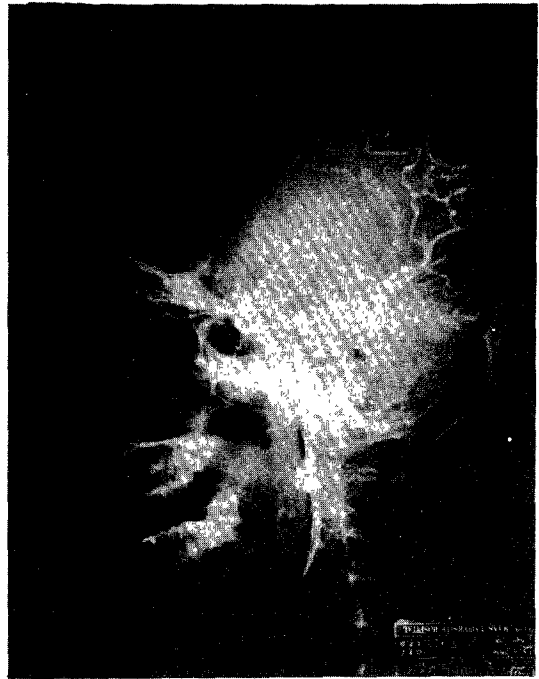


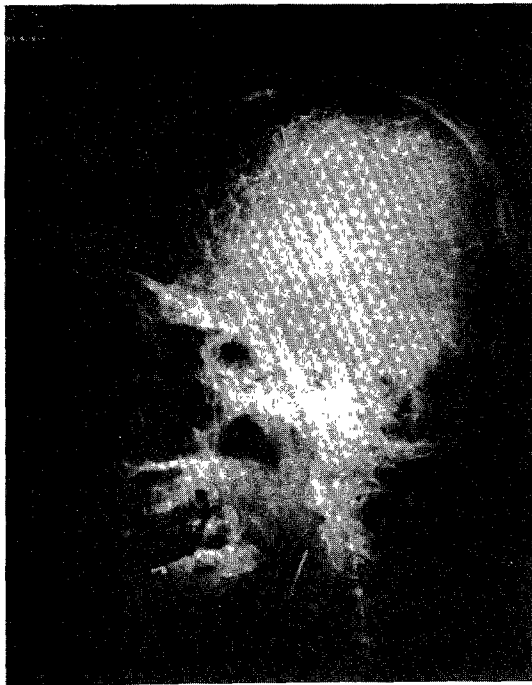Fig. 3. CT before contrast enhancement
There is hemorrhagic finding at 3rd and both lateral ventricles.



4-a



4-b



4-c

Fig. 4. Carotid angiogram.

- 4-a: Anteroposterior projection of the left carotid angiogram, demonstrating stenosis of left anterior and middle cerebral arteries and basal hypervascularized area.
- 4-b: Lateral projection of left carotid angiogram, showing of the left ICA at C1, posterior filling of the ACA and MCA, basal and temporooccipital moyas moyas.
- 4-c: Lateral projection of left carotid angiogram (late phase), showing extensive parenchymal collateral circulations. (corticocortical anastomosis).

고 안

Moya moya disease는 경동맥조영술상 특이한 소견을 보이는데

- 1) distal internal carotid artery의 현저한 협착이나 완전폐쇄.
- 2) 전대뇌동맥 및 중대뇌동맥의 poorly visualization.
- 3) 뇌 기저부에 well developed, fine vascular ne

entricular drainage)을 시행하였으나 8월 5일 자의퇴원하였다.

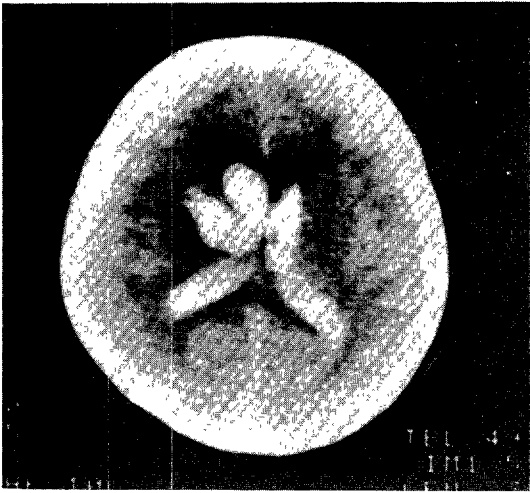


Fig. 5. CT before contrast enhancement.
There are hematoma at right basal ganglia & hematoma of lateral ventricle.

work 등이며 이 질환의 발생원인은 확실치 않으나 선천성 발생설과 후천성 발생설의 2가지 견해를 보이고 있다.

Nishimoto와 Takeuchi¹⁰⁾는 96예중 8예에서 가족적으로 발생했음을 보고했고 Austin¹¹⁾은 3예의 가족적 발생을 기술하였다. Suzuki⁵⁾, Ford¹²⁾, Shilloto¹³⁾ 등은 염증성 과정에 의해 생기는 소아의 마비증상을 보고하였고 부검상 내경동맥의 경화증이 발견되어 이 병과의 관련도 보고하였다.¹⁴⁾

또한 소아에서 radiation therapy에 의해서 비슷한 혈관장애를 초래한다는 보고도 있다.¹⁵⁾

협착 또는 폐쇄된 혈관의 병리소견은 비특이성이고 가장 특징적 소견은 1) intimal thickening 2) internal elastic lamina에서 hyperplasia, irregularities을 보인다. Vessel에 미세동맥류, fibrin형성, attenuation이 관찰되기도 하며 이상 조직학적 소견없이 intracerebral perforating artery, arterioles의 marked dilatation이 생성된다고도 한다.¹⁶⁾

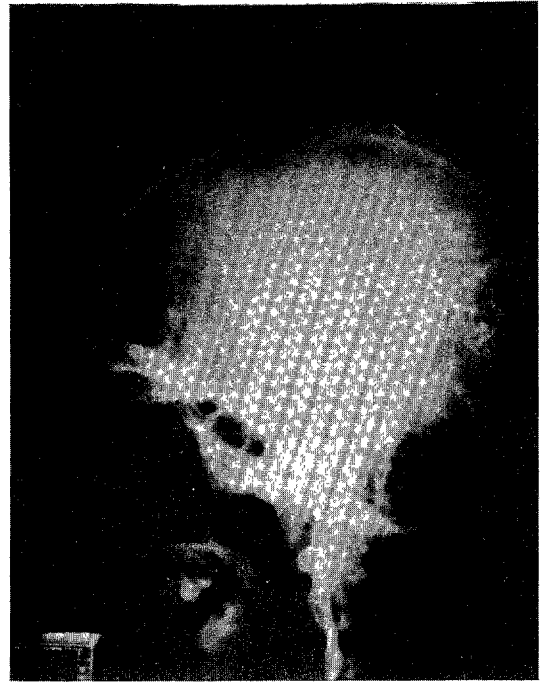
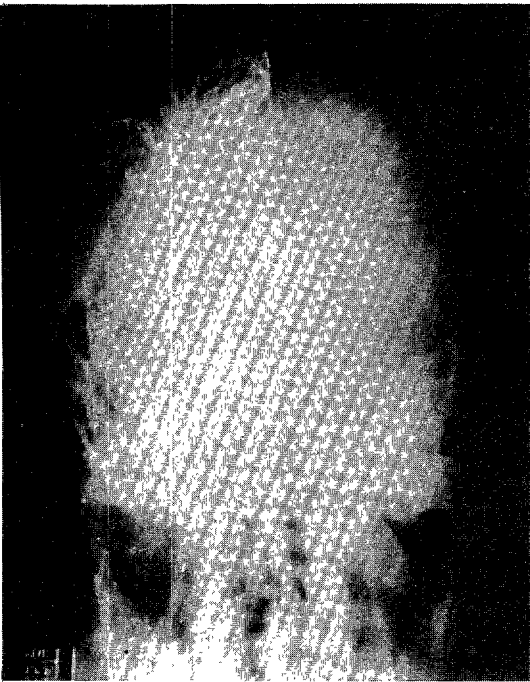


Fig. 6. Angiogram.

6-a: A-P projection of right carotid angiogram.

Showing occlusion of the supraclinoid portion of internal carotid artery and cortical anastomosis.

6-b: Lateral projection.

Showed that absent feature of the supraclinoid portion of ICA and moyamoya matous vessels, transcortical anastomosis, also.

Table 1. Possible channels of collateral circulation at human cerebral cortex.

1. circle of willis
2. vertebral-basilar anastomosis with the circle.
3. tectal plexus (tectal rami from posterior cerebral artery and sup. cerebellar arteries into a plexus)
4. anastomotic connections between the terminal branches of the three large cerebral (leptomeningeal) arteries.
5. pial arteriolar plexus.
6. arterial connections between the menigeal arteries of the dura mater and the cortical vessels.
7. orbital plexus
8. rete mirabile caroticum.

Table 2. The evolution of the Moya moya in the 6 stages.

1. Narrowing of the fork of the siphon.
2. Appearance of the basal Moya moya.
3. Basal Moya moya highly developed.
4. Reduction of the basal Moya by extension of the carotid occlusion to the posterior communicating artery. ECA의 BR와 ophthalmic a.가 뇌혈류에 깊이 관여.
5. Carotid siphon의 obstruction이 C2 segment까지 extend되고 ACA의 MCA의 proximal parts의 소실. basal Moya는 급격히 감소. ECA를 통한 collateral circulation은 현저히 증가.
6. Basal Moya 및 carotid siphon 은 소실되고 cerebral a. 의 circulation은 ECA br.에 의존하게 됨.

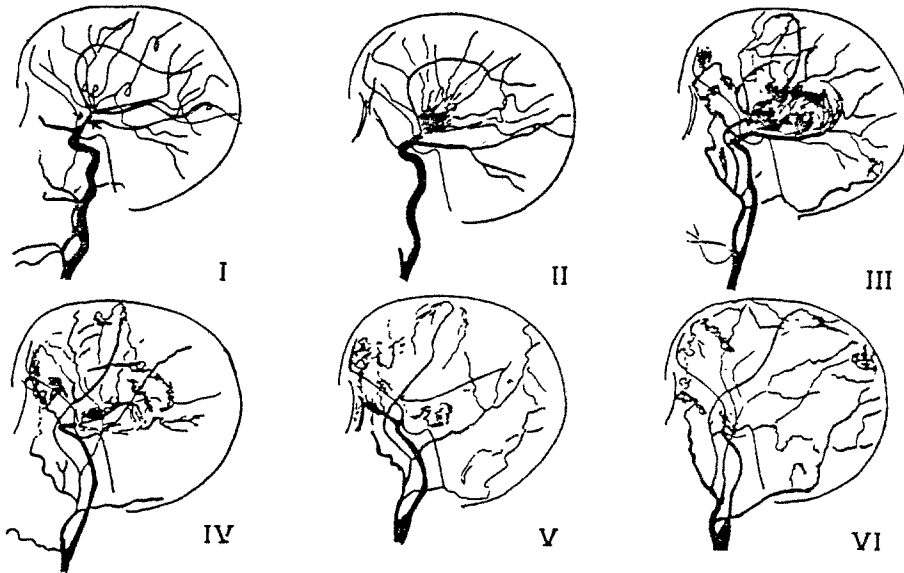


Fig. 7. Evolution of the moya moya according to Suzuki and Takaku.

발생빈도는 소아, 어른에 관계없이 전 연령층에서 오며 여자에서 좀더 많은 것으로 보고되고 있고^{5) 10)}, 지역적으로는 전 세계적 분포이나 일본인에게서 특히 많은 보고를 보이고 있다.^{10) 17)}

경동맥소전은 전술소전에서와 같이 특징적 소견을 보이며 이는 progressive internal carotid artery의 occlusion에 따르는 collateral circulation 때문이다.

Gillian¹⁸⁾에 따르면 인간의 cerebral cortex에서는 collateral circulation을 이룰수 있는 8개의 가능한 Channels을 갖는다고 했다. (Table. 1)

두부전산화단층촬영상 뇌 기저부에 multiple low

density와 전반적인 뇌위축증을 보이며 조영제 투여 시에는 뇌기저부위에서 curvilinear, tortuous density의 vessel을 보인다.^{16) 19)}

또 이 질환의 pathologic process때문에 두부전산화단층촬영상 전대뇌동맥 및 중대뇌동맥의 proximal portion이 poorvisualization을 보인다.

Suzuki와 Takaku의 보고 및 관찰에 따르면⁵⁾ moya moya의 evolution에서는 6 stage로 형성되어진다고 한다. (Fig. 7, Table 2)

임상증상으로는 뇌허혈증과 두개강내 출혈로 나타나나 대개 20대를 전후하여 2 group으로 나누어지는데

2group간에는 상이한 증상을 보이는 것으로 알려져 있다. 대개 소아에서는 뇌허혈증에 따른 국소신경증상으로 편부전마비, 운동 및 언어장애를 보이고 경련, involuntary movement disorder을 보이며 증상의 심도는 출현년령에 따라 다르나 유·소아에 증상이 나타나는 경우 운동장애, 지능장애를 현저하게 보인다고 한다.^{10) 16)} 20세 이상의 어른에서는 뇌허혈증에 따르는 증상 및 증후를 보이기도 하나 대개의 경우 출혈을 보이며 출혈을 일으키는 요소는

- 1) moyo moyo 혈관자체
- 2) 가성 동맥류 (pseudoaneurysm)
- 3) vertebro-basilar system의 낭성동맥류 (saccular aneurysm) 이라고 한다.¹⁶⁾

가성동맥류의 원인에 대해 Kodama등은²⁰⁾ 초기에 작은동맥이 뇌실근처에서 파괴되고 피가 뇌실속으로 들어가거나 작은 피덩어리 (blood clot), 즉 가성동맥류는 남는다고 하였다. 뇌실내로 들어간 피는 지주막하강을 따라 순환하면서 지주막하출혈의 증상을 나타내며 후에 피덩어리는 완전히 흡수되면서 소실된다고 설명하였다. Okuma등도²¹⁾ 혈관의 약한 부분이 파열되면서 생기는 가성동맥류라고 설명하고 있다. 따라서 moyo moyo disease의 경과중에 말초혈관이 변화하여 collateral circulation의 혈류증가에 말초혈관의 취약부가 확대되어 가성동맥류를 형성하거나 이것이 파열되어 큰 혈종을 만들기도 하고 또는 혈전증을 유발시켜 동맥류의 소실을 보이는 것으로 설명하고 있다. 내경동맥의 점진적인 폐쇄는 vertebro-basilar system으로 혈류의 증가를 유발하고 이로 인해 vessel의 medial defect가 있을때 동맥류의 생성이 촉발되고 moyo moyo disease의 발생전에 동맥류가 있을때 동맥류의 성장은 더욱 촉진되는 것으로 생각되어지고 있다.^{20) 22)} moyo moyo에 동반되는 동맥류에 대한 보고는 매우 낮아 전세계적으로 39 예에서 발표되었다.²³⁾ 이 질환은 60-70대에 흔히 호발하는 동맥경화증과는 뇌동맥조영술의 소견과 발생부위등으로 감별이 가능하다. 즉 동맥경화증의 경우는 atheroma plaque이나 협착되는 양상이 segmental narrowing이며 대개 총경동맥의 분기점에 생기는 것이 보통이고 capillary telangiectasis와는 발생부위가 대부분 뇌교이며 내경동맥에 이상을 초래하지않는 점으로 감별이 가능하다. 치료로는 원인이 확실치 않으므로 현재로 특별한 치료법이 없으며 증상요법, 항경련제, 혈관확장제, 출혈동반시 지혈제, 물료치료등 고식적 요법밖에 없다. Suzuki²⁴⁾등은 48pts에서 perivascular sympat hectomy와 superior cervical ganglion ectomy을 시행하여 소아의 61%, 어른의 47%에서 좋은 결과를 얻었다고

하나 용인되지 않고 있다.

Karasama²⁵⁾는 17례에서 23STA-MCA anastomosis, 7encephalomyosynangiosis을 시행하여 7례서 TIA의 소실, neurological deficit의 완전회복을 보였으며 5례에서 neurological deficit의 호전과 TIA의 감소를 보였으며 2례에서는 변화없었고 1례서 fair result을 보였다고 했으며 piegras¹⁶⁾는 bypass로 collateral channels의 감소를 보았다고 한다. 그러나 이러한 수술요법은 further neurological deterioration은 방지할수 있으나 영구적인 신경학적 장애 및 지능장애는 호전시킬수 없는 것으로 생각되어지고 있다.²⁵⁾ 경동맥조영술상 vertebro-basilar system에 동맥류가 발견되고 뇌지주막하출혈을 유발할때는 direct repair을 요하나^{16) 17)} 이때 moyo moyo vessel로 인해 뇌출이 제한되고 ischemic complication의 빈도가 높음을 기억해야 한다. 그리고 뇌실질내 혈종을 동반할때는 일반적인 뇌실질내 혈종의 수술때처럼 혈종을 제거하고 ventricular drainage을 시행한다.

결 론

본 교실에서는 비외상성 뇌실내 출혈 및 뇌지주막하강의 출혈을 보인 예에서 경동맥조영술을 시행하였으며 그 결과 moyo moyo disease로 진단하고 이를 치험하였기에 문헌고찰과 함께 보고하는 바이다.

REFERENCES

- 1) Occlusive diseases of the carotid artery. Recint Advances in research of the nervous system 5: 511-543, 1961.
- 2) 최중언: *Cerebral Rete Mirabile* 10예에 대한 임상관찰. 대한신경외과학회지 7권 1호 61-67, 1978.
- 3) 서중근: 양측성 *Persistent Primitive Trigeminal Artery*를 동반한 *Cerebral Rete Mirabile* 1예. 대한신경외과학회지 7권 1호 193-199, 1978.
- 4) 이영근: *Cerebral Rete Mirabile*의 임상관찰과 혈관조영상의 검토. 대한신경외과학회지 4권 1호 51-59, 1975.
- 5) Suzuki J, Takaku A: *Cerebrovascular "moyo-moyo" disease. Disease showing abnormal net-like vessels in base of brain.* Arch Neurol 20: 288-299, 1969.
- 6) Mount LA, Taveras JM: *Arteriographic demonstration of collateral circulation of cerebral hemispheres.* AMA Arch Neurol and Psychiat 78: 235

-253, 1957.

- 7) Han TH, Rhee BA, Soung BH : *A case of the cerebral rete mirabile*. *The New Med J* 15: 120-124, 1972.
- 8) Jones RR, Wetzel N : *Bilateral carotid vertebral rete mirabile*. *J Neurosurg* 33:518-586, 1970.
- 9) Leeds NE, Abbott KH : *Collateral circulation in Cerebrovascular disease in childhood via rete mirabile and perforating branches of anterior choroidal and posterior cerebral arteries*. *Radiology* 86 : 628-634, 1965.
- 10) Nishimoto A, Takeuchi S : *Abnormal cerebrovascular network to internal carotid arteries*. *J Neurosurg* 29: 255-260, 1968.
- 11) Austin etc : *Familial hypoplasia of both internal carotid arteries*. *Arch Neurol* 24: 1-10, 1971.
- 12) Ford FR, Schaffer AJ : *Etiology of infantile acquired hemiplegia*. *Arch Neurol and Psychiat* 18: 323-343, 1927.
- 13) Shillito J : *Carotid arteritis : Case of hemiplegia in childhood*. *J Neurosurg* 21: 540-551, 1964.
- 14) Beppu T, Arai Y : *An autopsy case of cerebral juxta-basal telangiectasia*. *Brain and Nerve* 23: 1381-1387, 1971.
- 15) Clark RM, Linell EA : *Prenatal occlusion of internal carotid artery : Case report*. *J Neurol Neurosurg and Psychiat* 17: 295-297, 1954.
- 16) Piegras P.G : *moyamoya DZ* McGraw-Hill Comp. 1254, 1985.
- 17) Krayenbuhl HA : *The moyamoya syndrome and the neurosurgean*. *Surg Neurol* 4: 353-360, 1975.
- 18) Gillian LA : *Potential collateral circulation of the human cerebral cortex*. *Neurol Minnep* 24: 941-948, 1974.
- 19) Takahashi M, Miyauchi T, Kowada M : *Computed tomography of moyamoya disease*. *Radiology* 134 : 671-676, 1980.
- 20) Kodama N, Suzuki J : *Moyamoya disease associated with aneurysm*. *J Neurosurg* 48 : 565-569, 1978.
- 21) Okuma A, Oshita H, Funakoshi T, et al : *A case of aneurysm in the cerebral moyamoya vessel -aneurysmal rupture during cerebral angiography and spontaneous regression of the aneurysm* *No Shinkei Geka* 8: 181-185, 1980.
- 22) Nagamine Y, Takabashi S, Sonobe M : *Multiple intracranial aneurysms associated with moyamoya disease. Case report*. *J Neurosurg* 54 : 673-676, 1981.
- 23) 이영배, 최택영, 임광세 : 뇌동맥류를 동반한 Cerebral Rete Mirabile 1예. *대한신경외과학회지* 12권 3호 465-470, 1983.
- 24) Suzuki J, Takaku A, Kodama N, et al : *An attempt to treat cerebrovascular "moyamoya" disease in children*. *Childs Brain* 1: 193-206, 1975.
- 25) Karasawa J, Kikuchi H, Furuses, et al : *Treatment of moyamoya DZ with STA-MCA by pass*. *JNS* 49: 679-688, 1978.