

## 소년기의 저류성 다발성 용종의 1예 보고

이화여자대학교 의과대학 방사선과학교실

이 경 자 · 임 옥 순 · 이 정 식

=Abstract=

### A Case Report of Juvenile Polyposis

Kyung Ja Lee, M.D., Ok Soon Yim, M.D., Chung Sik Rhee, M.D.  
*Department of Radiology, College of Medicine, Ewha Womans University,  
Seoul, Korea*

Most juvenile polyps develop as isolated colonic lesions in children less than 12 years of age and average age is 4-year-old.

Rectal bleeding is the most common symptom and family history is generally negative and malignant potentiality is absent.

On barium enema, the polyps are identified roundish filling defect, often pedunculated, which are located most commonly in the rectum or sigmoid.

Juvenile polyps are retention or inflammatory polyps and predominant histological feature is an abundant connective tissue stroma which contains cystic structures lining by simple epithelium and numerous inflammatory cells may be present.

A 12-year-old boy has been complained of rectal bleeding and rectal prolapse during defecation for 6 months and Juvenile polyposis has been confirmed by radiological (complete double contrast barium enema) and pathological findings.

#### 주 소

12세의 소년이 8년간의 혈변과 3년간의 대변시에 직장탈(rectal prolapse)을 주소로 하여 본병원 외과에 내원하였다.

검사소견에서 Hb이 8.2gm/100ml인 것 외에는 모두 정상이었다.

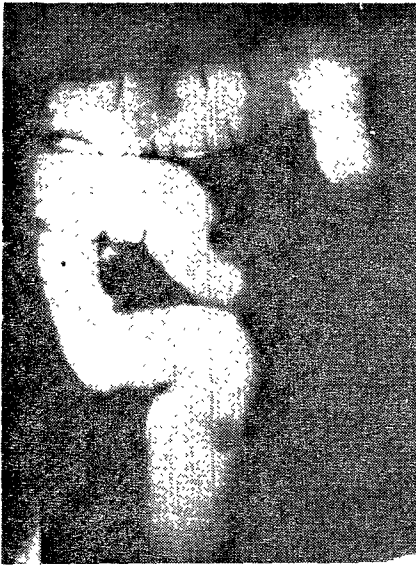
S상결장경 검사와 대장 이중조영술을 행하였으며 수술은 left hemicolectomy를 시행하였다.

#### 해 설

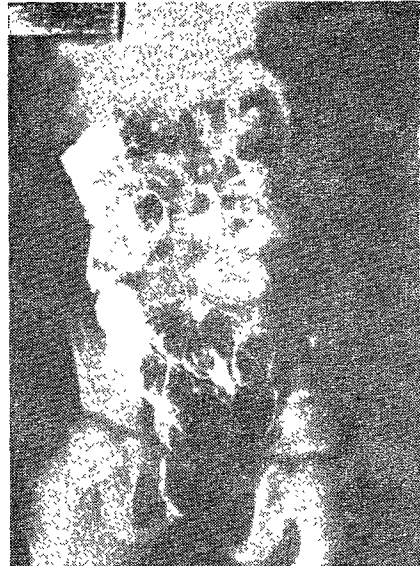Juvenile polyp은 McColl(1964)이 처음으로 보고한 질환으로 진정한 종양성 병변이 아니고 저류성(Retention), 혹은 염증성 polyp으로서 양성질환이라고 하였다<sup>1)</sup>.

소아에서 대장 polyp중에서 juvenile polyp이 가장 많으며 주로 12세에 호발하고 평균연령은 4세이다.


Roth와 Helwig는 juvenile polyp의 발생원인은 장 점막에 염증과 괴양의 변화로 오며 또 대장의 선(gland)이 확장되어 온다고 하였다<sup>2)</sup>.



**Fig. 1.** Filling state film of barium enema shows a large walnut-sized smooth round radiolucent filling defect in the rectum and a small finger tip-sized round radiolucent filling defect in the rectosigmoid junction and a peanut-sized round radiolucent filling defect in the distal descending colon and a large walnut sized round radiolucent filling defect in the mid-transverse colon.



**Fig. 2.** Double-contrast barium enema film shows a walnut-sized round radiolucent filling defect with long pedicle in the rectum and a peanut-sized round radiolucent filling defect in the descending colon and a large walnut-sized round radiolucent filling defect in the mid-transverse colon.



**Fig. 3.** Compression spot film shows round smooth radiolucent filling defect in the rectum, rectosigmoid junction and distal descending colon.

Juvenile polyp은 75%에서 고립성으로 있고, 25%에서는 다발성이며, 대개 5~6개 정도로 발생한다<sup>8)</sup>.

가족력은 없으며, 가장 흔한 임상증상은 혈변이고, 미확령기에 혈변의 가장 많은 원인이 되기도 한다. 그 외에 직장탈(rectal proapse)과 복통 및 설사가 온다.

남자가 여자보다 더 많이 발생하며 호발부위는 직장

에 가장 많고, 다음으로 S 상결장, 횡행결장, 비곡(splenic flexure), 하행결장, 상행결장의 순서로 오며, 주로 좌측대장에서 발생한다. 드물게는 소장과 위장에도 올 수 있으며 이런 경우를 "generalized juvenile gastrointestinal polyposis"라고 부른다.

병리학적 소견은 pedunculated polyp과 sessile polyp이 있으며 육안적 소견은 원형으로 표면은 매끄러우며 표면성 궤양을 볼 수 있다. 단면은 cystic, lattice-

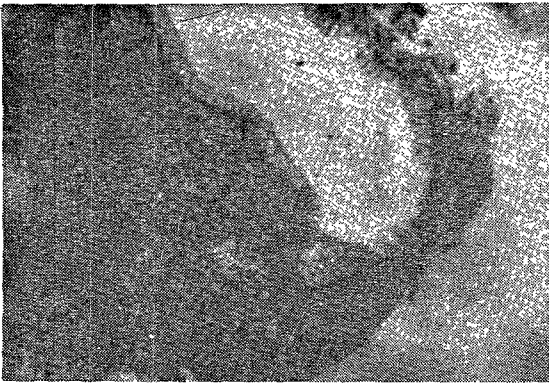


Fig. 4. A histological section(H&E  $\times 60$ ) of tissue removed from the polypoid lesion of the colon shows erosion and marked inflammatory cell infiltrations in the stroma and a few normal glands.

**Gross finding;** Colon with seven pedunculated polyps measuring approximately from  $3 \times 2.5 \times 2.5$  to  $0.5 \times 0.5 \times 3$  in diameter. On cutsection shows cystic change with hemorrhagic necrosis.

like하며 현미경적 소견은 표면에 염증성 변화가 있고 결합조직이 많으며 염증세포 및 eosinophil도 많이 분포되어 있다. 증양성 병변이 아니며 악성화 되는 변화는 볼 수 없다.

진단은 대장조영술과 직장 S상결장경 검사법(sigmoidoscopy)으로 가능하며 polyp의 발견에는 대장조영술이 가장 중요하나 철저한 관찰을 하지 않으면 놓치는 경우가 많으며 Fischer(1923)에 의해 대장 이중조영법(double-contrast barium enema)을 사용한 이래로 polypoid tumor의 진단에 많은 도움이 되어왔다<sup>4)</sup>. 대장조영술을 더욱 효과적으로 하기 위해서는 48시간전부터 가벼운 음식을 먹게하고, 하루전날 밤에는 castor oil을 40~50cc 먹이며, 또한 희석된 barium(18% suspension)을 사용하고 high kilovoltage(125~135 KVP)를 이용하여 polyp의 발견율을 높일 수 있다고 하였다<sup>5)</sup>.

Giaurco등은 High Kilovoltage Radiography와 직장경 또는 직장 S상결장경을 사용하여 polyp의 발견율을 8~10%에서 10~15%로 증가 시켰다고 한다<sup>6)</sup>. 대장 이중조영법은 barium을 대장과 S상결장까지 넣은후, 공기를 주입시키고, 환자를 여러번 회전 시킴으로써 대장벽에 barium이 잘 묻게 한후에 supine, supine left posterior oblique, prone, left lateral rectum, Both lateral decubitus position 및 upright film을 촬영하므로써 hepatic flexure와 splenic flexure까지 잘 관찰할 수 있다. 투시하는 동안에 barium column의 상행부위를 잘 관찰해야 하며, polyp의 결

손부위를 순간적으로 나타나고, lead-glove로 촉진하며 압박함으로써 공기나 대변과 감별이 잘되어 polyp의 발견율이 높아지게 된다.

방사선학적으로 polyp은 radiolucent filling defect로 나타나고 그 가장자리는 매끈하며 주위와 구별이 확실하다.

Sessile polyp의 발견은 더욱 어려우며 pedicle이 있는 polyp은 polyp의 head부위가 Barium으로 채워지고, 배설되는 동안에 움직여서 촉진하던 이동된다. Pedicle은 stalk-like defect로서 부착된 부위의 장벽은 약간 들어가지 되며 pedicle의 길이는 대개 4~5cm 정도이며 stalk의 발견은 polyp의 진단에 매우 중요한 점이다. 특히 barium을 배설한 후의 사진이 중요하며 수축된 상태에서는 barium의 thin layer가 접막에 묻게 되어 가는 주름의 망처럼 보인다. Polyp은 또한 barium으로 coating되어서 원형의 증양으로 정상점막을 이동 시키기도 한다<sup>7)</sup>. Polyp의 크기는 직경이 3mm~1.5cm이상까지 있으며 1.2cm 보다 큰 polyp은 악성일 가능성이 높다고 하였다<sup>8)</sup>. 방사선학적으로 할 수 있는 최소한의 크기는 0.7~1.0cm이다.

Polyp의 진단에 또한 도움이 되는 방법으로 직장 S상결장경이 있다. Polyp은 주로 직장과 S상결장에 많이 생기므로 직장 S상결장경 검사로 진단이 가능한율은 70~85%로서 대장조영술보다 발견율이 높다고 하겠다. Bockus는 polyp의 진단에 이중조영술의 정확도는 26.4%에 불과하다고 하였다<sup>9)</sup>.

Thoenie에 의하면 210명의 환자에서 대장조영술과 직장경검사를 하여 polyp의 발견을 못하는율을 비교해 본 결과, single-contrast barium enema만으로는 45.2%, double-contrast로는 11.7%, 직장경검사는 2.7%에서 각각 발견 못했고 10%에서는 직장경이 닿지 못하는 곳에 있었다. 그러므로 polyp의 발견은 이중조영술과 직장경을 같이 겹쳐서 사용하는 것이 좋다고 한다. 대장조영술에 의해 가장 놓치기 쉬운 부위는 S상결장의 가장 자이진 부위로서 37.5%, 다음은 비곡(25%), 횡행결장(16.6%), 상행결장(12.5%)의 순서이다. 대부분 직경이 1cm미만 이었으며 장이 특히 긴 부위(redundancy)에서 놓치기 쉽다고 한다<sup>5)</sup>.

Polyp이 맹장이나 우측대장 보다 직장에 많이 발생하는 원인은 하행장일수록 대변의 수분이 없으며 단단해지고, 맹장에서 직장으로 갈수록 장의 직경이 점점 좁아지기 때문이고, 또한 대변이 하행장으로 갈수록 연동운동이 더 강해지기 때문이라고 했다<sup>10)</sup>.

Polyp의 10%는 자연히 소실되기 때문에 사춘기 이후에서는 적어지게 된다.

치료는 colonoscopy하에 polypectomy하거나 상부에 있는 것은 colostomy와 polypectomy한다. 또 드

물게 발생하는 선천성 juvenile polyposis coli에는 colectomy가 필요하게 된다.

대장조영술에서 polypoid lesion이 있을 때는 Juvenile polyp외에 다른 gastrointestinal polyposis syndrome을 생각해야 한다.

Gastrointestinal polyposis syndrome의 분류는 여러가지가 있겠으나 여기서는 2가지만으로 분류해 보기로 한다.

첫째는 선천성과 비선천성으로 구분하고(Table 1)<sup>2)</sup> 둘째는 병리학적으로 구분한다(Table 2)<sup>1)</sup>.

**Table 1.** Classification of gastrointestinal polyposis syndrome

- 
- (A) Hereditary
1. Familial multiple polyposis
  2. Gardner's syndrome
  3. Peutz-Jeghers syndrome
  4. Turcot's syndrome
- (B) Nonhereditary
1. Cronkhite-Canada syndrome
  2. Juvenile polyposis (sometimes hereditary)
- 

**Table 2.** Classification of colorectal polyps

- 
1. Neoplastic:
    - Adenomatous (polypoid adenoma)
    - Villous (papillary adenoma)
    - Villoglandular (mixed adenoma)
    - Adenomatous familial polyposis syndrome
      - Familial multiple polyposis
      - Gardner's syndrome
    - Other hereditary syndrome
      - Turcot's syndrome
      - Oldfield syndrome
      - Cronkhite-Canada syndrome
    - Leiomyoma, lipoma, carcinoid, neurofibroma, hemangioma
  2. Inflammatory:
    - Pseudopolyposis: Ulcerative colitis
      - Granulomatous colitis (Crohn's disease)
    - Inflammatory (nonspecific)
    - Lymphoid polyp
    - Colitis cystica profunda
  3. Hamartomatous:
    - Juvenile polyposis coli (familial)
    - Peutz-Jeghers syndrome
  4. Unclassified:
    - Hyperplastic (metaplastic) polyp
    - Pneumatosis cystoides intestinalis
- 

여기에 몇가지 polyposis syndrome에 대해 간단히 요약 기술하여 본다.

**1) Familial multiple polyposis**

Familial multiple polyposis는 Menzel(1721)에 의하여 처음 임상적으로 인식되기 시작했으며, 그후 Luschka와 Lebut(1861)에 의해 더욱 자세히 상술되었고, Virchow(1862)에 의하면 대장암의 선행질환이 아닌가 하고 생각하게 되었다. 그후 Cripps(1882)가 처음으로 gastrointestinal polyposis syndrome으로 보고했으며<sup>12)</sup> Lockhart-Mummery(1934)와 Dukes(1952)에 의해 유전성이 있다는 것과 암의 선행질환임이 명백해졌다<sup>13)14)</sup>. 이 질환은 Mendelian 우성계열 (autosomal dominant)에 의해 유전되며 비정상인자 (abnormal gene)이 80% penetration됨으로써 대장의 polyp이나 대장암의 가축력이 있는 사람의 2/3에 나타나며 나머지 1/3에서는 산발적으로 발생된다고 하였다. 발병율은 1 : 20,000<sup>15)</sup>, 혹은 1 : 8,300<sup>16)</sup>으로 보고 되어 있다.

임상증상은 15~20세에 나타나기 시작하여 평균 30세에 모두 발현된다. 희귀하게는 10세 이전이나 40세 후에 발현될 수도 있다고 한다.

주증상으로는 설사가 가장 초기에 나타나고 처음에는 경하거나, 간헐적으로 오다가 차츰 심해지며, 중극에는 혈변, 등통, 체중감소 및 빈혈이 초래되고, polyp자체가 직장으로부터 나오는 경우도 있다. 어린아이에서는 장중첩증이나 장폐쇄증이 초래될 수 있다. 때로는 protein-losing enteropathy로서 hypoalbuminemia와 부종이 온다. 임상증상이 있는 환자의 과반수 이상에 이미 대장암이 있거나, 2년내에 대장에 악성종양이 생긴다고 한다. Polyp의 직경은 1~2mm 정도의 점막용기 정도의 크기부터 대장의 전공을 채울만큼의 크기의 pedunculated polyp이거나 sessile polyp이다. 숫자적으로는 헤아릴 수 있는 정도로 적은 수가 있거나, 오더열매처럼 밀집하여 정상 대장점막표면의 식별이 불가능한 예도 볼 수 있다. 주로 직장과 S상결장 및 좌측대장에 많으며 소장이나 위장에 오는 경우는 5% 미만이다.

병리학적 소견으로는 대개 adenoma이고 solitary adenomatous polyp과 구별이 안되는 경우가 있으며 villous adenoma나 inflammatory polyp일 수도 있다.

처음 polyp이 생기는 나이는 1~10세 혹은 11~20세이며 사춘기 이후에 확실해지는 경우가 많다. polyp이 생긴지 15년 후에는 대장암이 생기며 주로 20~40세에 오고, polyp이 없는 사람에서 대장암이 생기는 평균연령에 비해 20년이나 빠르다고 한다. 치료하지 않으면 100%가 대장암이 발생하여 사망하는 평균연령은 42세

로서 nonpolypoid군에서 암이 생겨 사망하는 68세보다 26년이나 빠르다고 보고하였다. Familial polyposis 환자의 3/4은 50세전에 암으로 죽으며 5년 생존율은 57%이다.<sup>17)</sup>

대장조영술상에서는 다발성으로 “punctate, eminence, serrated or sawtooth contour of intraluminal column of barium” 혹은 직경이 1~2cm 정도의 “large filling defect”로서 보인다. 대부분 좌측대장에 있으며 작은 polyp(1~2mm)은 잘 보이지 않으나 이중조영술로 발견율이 높아진다. 대장암은 “polypoid filling defect”로서 “symmetrical, segmental narrowing” 혹은 “typical annular lesion with overhanging margin”으로 나타난다. 다발성으로 오는 암도 많이 볼 수 있다. 대부분의 환자에서 암이 발생되기 때문에 familial multiple polyposis의 가족은 screening test하여 조기진단과 치료함으로써 생명을 연장시킬 수가 있다. 또한 젊은 연령층에 대장암이 올 경우는 polyposis가 있는지 의심해 볼만 하다. 감별질환으로는 adult acquired polyp, Gardner’s syndrome 및 대장에 만성염증으로 인한 pseudopolyposis, 등과 다른 intestinal precancerous lesion, juvenile polyposis 및 Peutz-Jeghers syndrome 등이다.

Juvenile polyposis와 Peutz-Jeghers syndrome과는 조직소견으로 쉽게 구별이 되나 intestinal precancerous lesion과는 조직소견으로 크게 감별이 되지 못한다. Adult acquired polyp은 polyp의 수가 적으며 만기에 이르러 발생하는 경우가 많고 직장 및 S상결장에 국한되어 분포되는 점이 familial multiple polyposis와 다르다.

Gastrointestinal polyposis가 의심되면 우선 가족력 및 soft tissue tumor, mucocutaneous pigmentation 과 다른 ectodermal lesion이 있는지를 관찰해야 한다. 전 G-I tract의 X-선학적 검사하여 polyp의 숫자, 크기 및 분포를 보며 악성변화의 여부를 관찰함으로써 감별이 가능하며 치료에 도움이 된다.

## 2) Gardner’s syndrome

1950~1953년 사이에 Gardner등은 “Autosomal dominant inheritance, multiple, soft tissue tumor, osteomatosis, polyposis coli and potential for colon malignancy”로서 처음 발표했다.<sup>18)</sup>

임상증상은 familial multiple polyposis와 비슷하며 파잉반흔형성(keloid), 혹은 복막유착에 의한 장폐쇄의 증상이 나타난다.

(1) **Cutaneous lesion:** Sebaceous나 inclusion cyst가 두피(scalp), 등(back)이나, 얼굴 및 사지에 오며 benign mesenchymal tumor로서 fibroma, lipoma, lipofibroma, leiomyoma나 neurofibroma등을 들 수

있다. 드물게는 malignant sarcoma (fibrosarcoma, leiomyosarcoma)가 생길 수 있다. 섬유조직의 과대증식하는 경향이 많아서 결국에는 desmoid tumor, keloid, hypertrophic scar, mammary fibromatosis, peritoneal adhesion, mesenteric fibrosis와 Retroperitoneal fibrosis가 초래된다.

(2) **Bone lesion:** 국소적으로 dense bone(osteoma)으로서 외골종(exostosis)나 내골종(enostosis)이 주로 상악골 하악골 및 두개골에 생긴다. 장골에는 cortical thickening이나 외골종이 와서 골이 짧아지거나 만곡이 될 수 있다.

(3) **Dental anomaly:** Odontoma, unerupted supernumery teeth, Hypercementosis 및 Numerous caries등이 온다.

(4) **Intestinal polyposis:** 대장에만 오며 소장이나 위장에 발생하는 경우는 5%미만이라고 한다.

회장(Terminal ileum)에 임파선의 증식이 와서 “cobblestone appearance”로서 보인다. polyp은 대개 10세대에 오고 20~30세에는 감소된다. 전장에 퍼져 있으며 조직소견은 familial multiple polyposis와 구별이 안된다. 거의 대부분에서 대장암이 오며 duodenal, periampullary와 pancreatic malignancy가 되는 경우도 드물게는 있다.

치료하지 않는 환자의 평균사망 연령은 41세로서 familial multiple polyposis와 동일하다.

## 5) Peutz-Jeghers syndrome

Hutchinson(1896)은 처음으로 identical twin girl에서 입술에 특이한 melanin색소 침착이 있음을 보고했으며<sup>19)</sup>, 그후 Peutz씨는 한 가족의 3세대에 입술 및 구강점막에 melanin색소와 intestinal polyposis가 같이 동반되는 경우를 보고 했다<sup>20)</sup>. 그후에 Jeghers씨와 Müküsick 및 Katz(1949)씨가 familial disease로서 mendelian dominant로 유전 된다고 발표한 이래 familial disease로 확실화 되었다.<sup>21)</sup>

점막피부의 색소침착은 유아나 유년기에 거의 모든 환자에서 볼 수 있다. 갈색 혹은 흑색의 원형으로 약간 불규칙한 반문(macule)이 1~5mm의 크기로서 아랫입술의 점막에 주로 오고 간혹 얼굴이나 손, 발의 안쪽면에 온다. 임상증상은 복통, 장중첩증 혹은 소장폐쇄증을 일으킨다. 30%에서 혈변이 나타나고 chronic hypochromic anemia가 초래된다.

직장의 polyp이 밖으로 나오는 경우도 있으며 소화기계통의 polyp이 오나 드물게는 비노기 혹은 호흡기계통에도 발생한다. 주로 소장에 95%에서 볼 수 있으며 대장과 직장은 30%, 위장에 25%나 polyp이 있다. Polyp은 다발성으로 있고 크기는 0.1~3cm까지 있으며 소장에 1~2mm의 크기로 무수하게 퍼져 있고

조직소견으로는 "Hamartomatous malformation"이며 악성화되지 않는다.

드물게 얇은 위장이나 십이지장에 올 수 있으며 소장에는 거의 없다. 방사선학적 소견은 공장과 회장에 polyp이 있으며 장층첩증이 초래되기도 한다. 대장의 polyp의 숫자는 2~12개 혹은 그 이상으로 pedunculated polyp이 많다. Sessile polyp이 1~1.5cm이고 성장이 빠르거나 annular lesion이 있을 때는 암을 의심해야 한다.

#### 6) Turcot's syndrome

Turcot(1959)등은 polyposis coli와 신경계통에 종양(CNS tumor)이 같이 동반되는 질환이라고 처음 발표했으며 autosomal recessive로 유전된다<sup>22)</sup>.

임상증상은 10세 전후에 주르 설사가 오며 CNS tumor에 의한 발작이 동반된다. polyp은 다발성이며 크

기가 0.5~3cm정도이며 직장과 대장에 국한되며 "Benign adenomatous neoplasm"이다. 그러나 드물게 대장암이 올수도 있다. CNS tumor는 supratentorial glioblastoma가 대부분이며 이것에 의해 대개 10~20세에 사망한다.

#### 7) Cronkhite-canada syndrome

Cronkhite와 Canada(1955)씨가 "Generalized gastrointestinal polyposis"와 "Ectodermal abnormality"가 같이 동반되는 질환이라고 처음 보고했다. 발생 연령은 42~75세이며 평균연령은 62세이며 성별이나 가족별, 인종별 혹은 지리적인 특징은 없다고 하였다<sup>23)</sup> 가장 많은 증상은 설사이며 수개월간 지속되고 대변은 가끔 혈변이며 점액이 같이 배출된다. 오심, 구토, 복통 및 체중감소가 심하다. 심한 전해질 손실과 칼슘결핍증으로 인한 tetany가 초래되며 단백질결핍으로 hy-

Table 3. Summary of features characterizing gastrointestinal polyposis syndromes

Syndrome	Symptoms onset usual age (Yrs)	Hereditary transmission	Distribution			Histology	Additional features	Prognosis
			Stomach	small bowel	colon			
Familial multiple polyposis	15~30	Dominant	Less than 5%	Less than 5%	100%	Adenomas	Colon ca	
Gardner's	15~30	Dominant	Less than 5%	Less than 5%	100%	Adenomas	Soft tissue tumors, Osteomatosis	Colon ca
Peutz-Jeghers	10~30	Dominant	25%	95%	30%	Hamartoma	Pigmented skin	With or without G-I ca
Turcot's	Teens	Recessive	—	—	100%	Adenoma	CNS tumors	CNS tumor
Cronkhite-Canada	40~70	None	100%	Less than 50%	100%	Inflammatory glandular dilatation	Alopecia, Onychia, Hyperpigmentation, Diarrhea, with protein and electrolyte loss	Death of cachexia
Juvenile polyps	less than 10	Usually none	—	—	100%	Inflammatory	Diarrhea with protein loss	Regression Autoamputation

poalbuminemia가 온다. Ectodermal abnormality로는 탈모증(alopecia), 갈색색소 침착과 손톱과 발톱의 위축이 온다. 방사선학적 소견은 다발성으로 대장에 polyp이 있으며 1/2이상에서 작은 polyp과 점막의 종창과 장액의 증가가 동반되기도 한다. 드물게는 식도에 polyp이 있기도 한다. 조직학적으로는 polyp은 열 증성 polyp이며 villous atrophy나 gland의 cyst-like dilatation이 있기도 한다.

악성화되는 경향은 없고 여러환자에서는 절사가 있은지 6~18개월에 cackexia로 사망하나 남자환자에서는 경해지는 경향이 많다.

이상의 gastrointestinal polyposis syndrome의 특징을 요약해 보면 Table 3<sup>2)</sup>과 같다.

그외에 대장과 소장애 방사선학적으로 multiple filling defect을 일으킬 수 있는 질환은 각각 Table 4와 Table 5에 요약해 보기로 한다<sup>2)</sup>.

**Table 4.** Differential diagnosis of multiple colonic filling defects

1. Retained fecal material or air bubbles
2. Polyposis syndromes
  - (a) Familial multiple polyposis
  - (b) Gardner's syndrome
  - (c) Peutz-Jeghers syndrome
  - (d) Turcot's syndrome
  - (e) Cronkhite-Canada syndrome
  - (f) Juvenile polyposis
3. Inflammatory pseudopolyps
  - (a) Ulcerative colitis
  - (b) Granulomatous colitis
  - (c) Schistosomiasis
  - (d) Amebiasis
  - (e) Occasionally with Hirschsprung's disease
4. Lymphoid hyperplasia
  - (a) Benign lymphoid hyperplasia
  - (b) Lymphonodular hyperplasia (often associated with Giardiasis)
5. Neurofibromatosis
  - (a) Ganglioneuromatosis
6. Lipomatous polyposis
7. Hemangiomas
8. Cystic fibrosis
9. Pneumatosis cystoides intestinalis
10. Colonic urticaria
11. Malignant lymphomas
12. Multiple metastases

**Table 5.** Differential diagnosis of multiple polypoid lesions of the small bowel

1. Polyposis syndromes
  - (a) Peutz-Jeghers syndrome
  - (b) Cronkhite-Canada syndrome
  - (c) Diffuse intestinal polyposis (variant of familial multiple polyposis)
  - (d) Generalized juvenile intestinal polyposis (variant of juvenile polyposis)
2. Crohn's disease
3. Lymphonodular hyperplasia (often associated with Giardiasis)
4. Lymphangiectasia
5. Neurofibromatosis
6. Nodular lipomatosis
 

Multiple lipomas
7. Hemangiomas
8. Systemic mastocytosis
9. Whipple's disease
10. Waldenstrom's macroglobulinemia
11. Malignant lymphomas
12. Metastases
  - (a) Especially melanoma

—References—

- 1) Mccoll, I., Bussey, H.J.R., Veale, A.M.O., and Morson, B.C.: Familial polyposis Proc. Roy. Soc. Med., 57 : 896, 1964.
- 2) Roth, S.I., and Helwig, E.G.: Juvenile polyps of colon and rectum Cancer, 16 : 468, 1963.
- 3) Margulis, A.R.: Alimentary tract Roentgenology 2nd edition Vol.2 : The C.V. Mosby Co., 1973, p 1062.
- 4) Simpkins, K.C., and Young, A.C.: The radiology of colon and rectal polyps. British J. of Surgery 55 : 731, 1968.
- 5) Thoeni, R.F.: Comparison of barium enema and colonoscopy in the detection of small colonic polyps, Radiology 124 : 631~635, 1977.
- 6) Gianturco, C., and Miller, G.A.: Program for detection of colonic and rectal polyps. J.A.M.A. 153 : 1429, 1953.
- 7) Paul, L.W., and Juhl, J.H.: The essentials of Roentgen 3rd edition, The Happer and Row, publisher 1972, p 613~618.
- 8) 이성희 : 대장의 종양에 대한 고찰. 대한 방사선의

- 9) Bockus, H.L., Tachdjian, V., Ferguson, L.K., Mouhron, Y., and Chamberlain, C.: Adenomatous polyps of colon and rectum: its relation to carcinoma. *Gastroenterology* 41 : 225, 1961.
- 10) Snyder, W.H., and Pollouk, W.F.: *Pediatric surgery* Vol. 2, Chicago, Year Book Medical, publisher., 1969.
- 11) Hardy, J.D.: *Textbook of surgery* 5th edition J.B. Lippincott company 1977. p 2014.
- 12) Cripps H.: Two cases of disseminated polyps of the colon. *Trans pathol, Soc Lond* 33 : 165 ~168, 1882.
- 13) Lockhart-Mummery, H.E. et al: The Surgery of familial polyposis of the colon. *Brit. J. Surg.*, 43 : 476, 1956.
- 14) Dukes CE: Familial intestinal polyposis *Ann. E. Coll. Surg. Engl* 10 : 292~304, 1952.
- 15) Bunphy, J.E., et al.: Etiologic factors in polyposis and carcinoma of colon. *Ann. Surg.*, 150: 488, 1959.
- 16) Wangenstein, O.H., et al.: Primary Resection of colon and rectum with particular reference to cancer and ulcerative colitis. *Ann. J. Surg.*, 75 : 383, 1948.
- 17) Morson, B.C. and Russey, H.J.R.: Predisposing causes of Intestinal cancer Current problem in Surgery. Year Book Med. publisher., Chicago. 1970. Feb.
- 18) Gardner, E.J., and Richard, R.C.: Multiple cutaneous and subcutaneous lesions occurring simultaneously with hereditary polyposis and osteomatosis. *Amer. J. Hum. Genet.* 5 : 139, 1953.
- 19) Hutchinson, J.: Pigmentation of lips and mouth, *Arch. Surg.*, 7 : 290, 1896.
- 20) Peutz, J.L.A.: Over een Zeer Merkwaardige, Gecombineerde familiale polyposis Van de slijmvliezen Van den tractus intestinalis met die Van de neuskeelholte en gepaard met eigenaardige pigmentatie Van huid geneerk., 10 : 134, 1921.
- 21) Jegher, H., Mckusick, V.A., and Katz, K.H.: Generalized intestinal polyposis and melanin spots on oral mucosa, lips and digits: Syndrome of clinical significance, *Mew Engl. J. Med.*, 241 : 993 (Dec. 22) and 1031(Dec 29), 1949.
- 22) Turcot, J., Despres, J., and St. Pierre, F.: Malignant tumor of the central nervous system associated with familial polyposis of the colon: Report of two cases, *Dis. Colon, rectum* 2 : 465, 1959.
- 23) Cronkhite LW Jr. Canada WJ: Generalized gastrointestinal polyposis: An unusual syndrome of pigmentation, alopecia, and onychotrophia. *N. Engl J. Med.* 252 : 1011~1015, 1955.
- 24) Dodds, W.J.: Clinical and Roentgen features of the intestinal polyposis syndromes *Gastrointestinal Radiology* 1, 127~142, 1976.