

경화성 혈관종 1예*

이화여자대학교 의과대학 피부과학교실
최혜영 · 함정희 · 국홍일

= ABSTRACT =

A Case of Sclerosing Hemangioma

Hae Young Choi, M.D., Jeong Hee Hahm, M.D., Hong IL Kook, M.D.

Department of Dermatology, College of Medicine, Ewha Womans University Seoul, Korea

We present herein a case of sclerosing hemangioma which developed in a 36-year-old woman. She has had a pea sized bluish black firm nodule for 1 year. Histopathological findings revealed a noncapsulated dermal infiltration of histiocytes and fibroblasts, characterized by numerous capillaries with prominent endothelial cells, and large amounts of hemosiderin.

KEY WORDS: Sclerosing hemangioma.

서 론

경화성 혈관종(sclerosing hemangioma)은 피부 섬유종 초기에 볼 수 있는 양성 종양으로 피부 섬유종과 같은 것으로 간주되었다¹⁾. 피부 섬유종은 섬유아세포와 조직구의 증식 및 병변 상부에 표피 증식을 특징으로 하는 진피 종양이며, 임상적으로 직경 2cm 이하의 단일 결절이 사지의 신축부에 호발하고, 이중 병리조직학적으로 다수의 혈관과 혈관벽의 비후 및 혈철소의 침착을 보이는 경우를 특히 경화성 혈관종²⁾이라 한다.

저자들은 36세 여자에서 암청색의 둥근 결절로 특징적인 병리조직 소견을 보인 경화성 혈관종 1

예를 경험하고 문헌고찰과 함께 보고한다.

증 례

환 자 : 조○○, 36세, 여자.
초진일 : 1985년 5월 17일.
주 소 : 우측 대퇴부의 결절.
가족력 : 특기 사항 없음.
과거력 : 특기 사항 없음.
현병력 : 1년전 우측 대퇴부에 쌀알 크기의 암청색 결절이 발생하였고 다소 크기가 증가되며 압통이 동반되었다.
피부소견 : 우측 대퇴부에 완두 크기는 흑청색

* 본 논문의 요지는 1986년 4월 18일 대한 피부과학회 제 38차 춘계학술대회에서 발표하였음.

결절이 관찰되었다. 표면은 매끄럽고 움기되었으며, 엄지와 검지로 병변의 주변부를 압박하였을 때 병변이 함몰되는 dimple sign이 관찰되었다(Fig. 1).

병리조직학적 소견 : 표피는 경한 과각화증과 극세포증을 보이며 진피중간층에 원형 또는 방추형의 핵을 가진 세포로 구성된 종괴를 볼 수 있었다. 종괴 중심부에서는 다수의 혈관 증식, 혈관 내피세포의 현저한 돌출 및 혈관의 확장을 보였고, 적

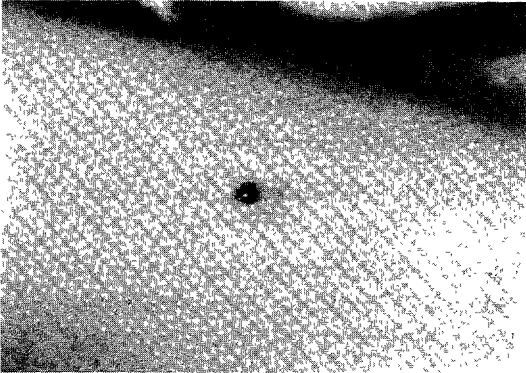


Fig. 1. A pea sized bluish black firm nodule with smooth surface on the right thigh.

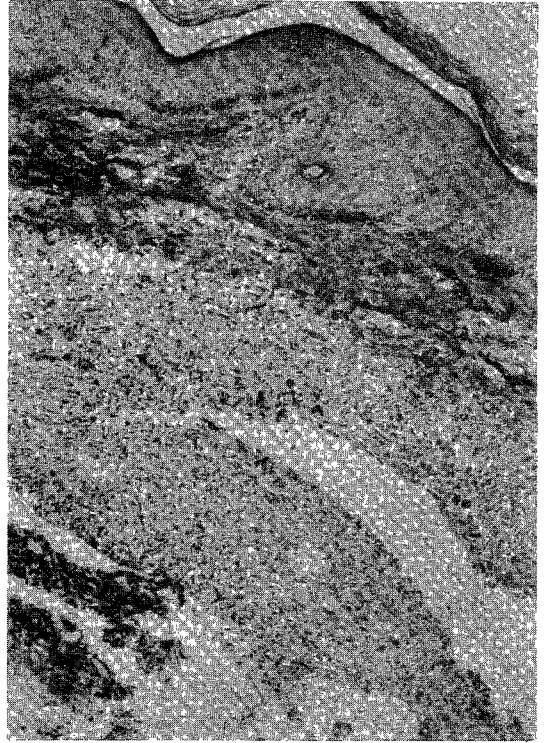

Fig. 2. Unencapsulated dermal tumor composed of numerous capillaries, fibroblasts and histiocytes (H & E×40).

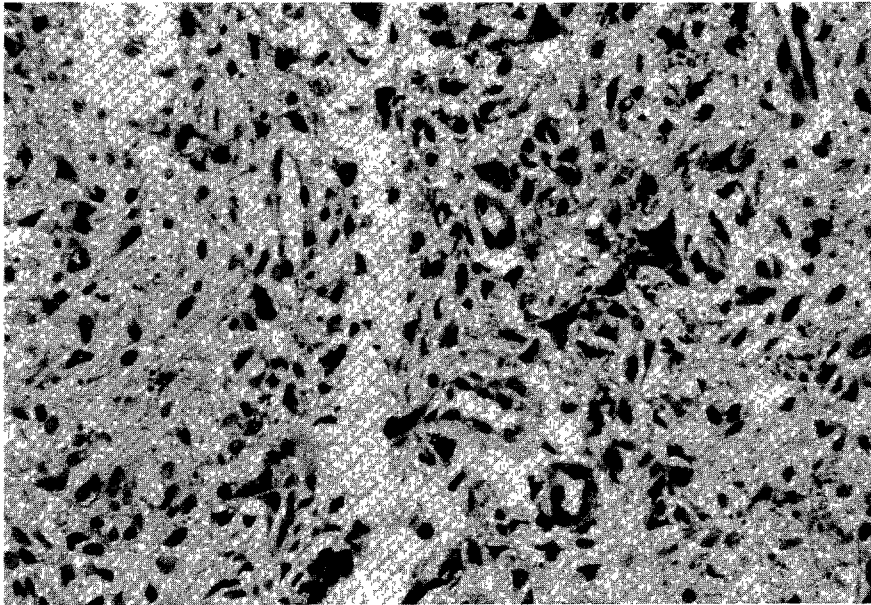


Fig. 3. Numerous capillaries with prominent endothelial cells and scattered brownish pigments (H & E×400).




Fig. 4. Large amounts of hemosiderin both intracellular and extracellular (Perl's potassium ferrocyanide stain $\times 400$).

혈구의 혈관의 유출과 perl's potassium ferrocyanide 염색에 양성을 보이는 다수의 갈색 색소가 산재해 있었다(Fig. 2, 3, 4).

치료 및 경과 : 병변을 제거수술로 절제하였고, 현재까지 추적관찰 중이며 재발소견은 보이지 않았다.

고 찰

피부 섬유종은 병리조직학적으로 섬유형과 세포형으로 나누어지며 이 두가지 형태 중 다수의 혈관 증식, 혈관 내피세포의 현저한 돌출 및 적혈구의 혈관외 유출의 특징적인 병리조직학적 소견을 보이는 경우를 경화성 혈관종이라 한다²⁾.

경화성 혈관종은 1896년 Unna³⁾가 단순 섬유종으로 처음 기술하였고, 1932년 Traube와 Monash⁴⁾이 피부 섬유종이라 명명하였다. 1943년 Gross와 Wolbach⁵⁾는 피부 섬유종, 조직구종, 그리고 황색종은 혈관종의 경화과정에서 볼 수 있으며, 이러한 경화과정은 결체조직의 증가와 이에 따르는 혈관의 폐쇄로부터 시작한다고 하였다. 또 혈관 내

피세포에서 혈철소 및 지질을 볼 수 있으며, 이를 탐식한 거대세포가 형태학적으로 혈관 내피세포와 유사하므로 이러한 거대세포는 혈관내피세포로 구성된다고 하여, 피부 섬유종, 조직구종 및 황색종을 혈관내피세포에서 기원한 종양이라 하였다. 1970년 Niemi⁶⁾는 피부 섬유종은 주로 교원섬유로 구성되었으며 조직구종은 종양세포내에 혈철소나 지질이 침착된 것으로 두 종양을 설명하였으며, 이를 다분화 능력을 가진 혈관 주위세포에서 기원한 신생물이거나 또는 선천성, 국소적인 조직의 기형이라고 하였다. 그 후 1974년 Carstens와 Schrod⁷⁾는 전자 현미경 소견상 Weibel-palade body의 존재를 관찰하므로써 혈관 내피세포에서 기원한다는 이론을 뒷받침하였다. Burdorf와 Moreland⁸⁾은 조직 화학 반응검사로 조직구에서 lysozyme을 관찰할 수 없는 점으로 미루어 섬유아세포와 조직구 모두 다분화능력을 가진 간엽세포에서 기원한다고 하였다.

Fitzpatrick과 Gilchrest⁹⁾는 피부 섬유종 환자 1,000명을 대상으로 이들 모두에서 dimple sign을 관찰하므로써 흑청색의 양성 색소성 피부 병변을

악성 흑색종과 감별하였으며, 1975년 이래 피부 섬유종 상부의 표피에서 기저세포 상피암양 소견 및 기저세포 상피암이 보고되어 왔다¹⁰⁻¹²⁾.

본 증례에서는 임상적으로 악성 흑색종의 소견을 가지며 dimple sign을 보이는 흑청색 결절을 보이며, 병리 조직학적으로 다수의 혈관 증식과 적혈구의 혈관외 유출 등의 경화성 혈관종의 특징적 소견을 보였다.

결 론

36세 여자에서 임상 및 병리조직학적 소견상 경화성 혈관종의 특징적인 소견을 보이는 1예를 경험하여 문헌 고찰과 함께 보고한다.

REFERENCES

- 1) Freedman RG: *Dermatofibroma. In dermatology. Demis DJ, McGuire J (eds). 11th ed. Harper & Row, Philadelphia, 1984; 24-5*
- 2) Lever WF, Schaumberg-Lever G: *Histopathology of the skin. 6th ed. pp.597-600, Philadelphia, JB Lippincott Co, 1983*
- 3) Unna PG: *The histopathology of the disease of the skin translated by Walker N, 1896; 836, cited from ref. 4)*
- 4) Traub EF, Monash S: *Dermatofibroma, report of cases. Arch Dermatol Syphilol 1932; 26: 250-255*
- 5) Gross RE, Wolbach SR: *Sclerosing hemangioma, their relationship to dermatofibroma, histiocytoma, xanthoma and to certain pigmented lesions of the skin. Am J Pathol 1943; 19: 533-551*
- 6) Niemi KM: *The benign fibrohistiocytic tumors of the skin (review). Acta Dermatovenereol (Suppl 63) 1970; 50: 1-66*
- 7) Carsten PHB, Schrodt GR: *Ultrastructure of sclerosing hemangioma. Am J Pathol 1974; 77: 377-386*
- 8) Burgdorf W, Moreland A: *Negative immunoperoxidase staining for lysozyme in nodular subepidermal fibrosis. Arch Dermatol 1982; 118: 241-243*
- 9) Fitzpatrick TB, Gilchrist BA: *Dimple sign to differentiate benign from malignant pigmented cutaneous lesions. N Engl J Med 1977; 30: 1518*
- 10) Detlef K, Goette MC, Helwig EB: *Basal cell carcinoma and basal cell carcinoma like changes overlying dermatofibromas. Arch Dermatol 1975; 111: 589-592*
- 11) 이일수 · 신창식 · 우종철 : 피부섬유종 34예에 대한 임상 및 병리조직학적 관찰. 대한 피부과학회지 1984; 22: 163-169.
- 12) 백승언 · 강원형 · 전수일 : 다양한 표피변화를 동반한 피부 섬유종 1예. 대한 피부과학회지 1985; 23: 531-535.