

백판증에서 이행한 것으로 사료되는 편평상피세포암 1예*

이화여자대학교 의과대학 피부과학교실
최혜영 · 함정희 · 국홍일

= ABSTRACT =

A Case of Squamous Cell Carcinoma Arising from Leukoplakia

Hae Young Choi, M.D., Jeong Hee Hahm, M.D., Hong Il Kook, M.D.

Department of Dermatology, College of Medicine, Ewha Womans University, Seoul, Korea

We present herein a case of squamous cell carcinoma arising from leukoplakia which developed in a 51-year-old male. He has had a walnut sized whitish plaque with a central ulceration for one year. Histopathologic findings revealed grade II of squamous cell carcinoma. Ten months after irradiation, he died.

KEY WORDS : Squamous cell carcinoma, Leukoplakia.

서 론 증 례

편평상피세포암은 표피세포에서 유래하는 악성 표피종양이며 원인 인자로는 일광, X선 치료, 장기 비소섭취, 일광 각화증, Bowen병, 백판증, 세포독성약제, 면역억제제, PUVA, 화상반흔, 심상성 루프스, 타르, 유전적 인자를 들 수 있다¹⁾. 이들 중 백판증의 경우 7내지 13%에서 편평상피세포암이 발생한다²⁾.

본 교실에서는 51세 남자의 협부 점막에 발생한 백판증에서 이행된 것으로 사료되는 편평상피세포암 1예를 경험하여 보고한다.

환 자: 최○○, 51세, 남자.

초건일: 1985년 8월 16일.

주 소: 협부 점막에 발생한 궤양

과거력: 특기 사항 없음.

가족력: 특기 사항 없음.

현병력: 내원 1년 전 우치(caries)로 자극받은 협부 점막에 밤알 크기의 백색판이 발생하였으며, 1년동안 서서히 크기가 증가하였고 2개월 전부터 중심부에 궤양이 발생하였다.

전신소견: 일반 건강상태는 양호하였으며, 경부

* 본 논문의 요지는 1986년 4월 18일 대한 피부과학회 제 38차 춘계 학술대회에서 발표하였음.

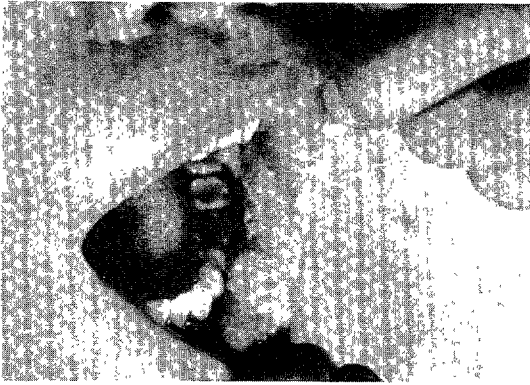


Fig. 1. One walnut sized whitish plaque with central ulcer was recognized on buccal mucosa.



Fig. 2. There is invasion of the dermis by epidermal masses. Several horn pearls are present and the dermis shows a moderate inflammatory reaction(H & E stain, $\times 100$).

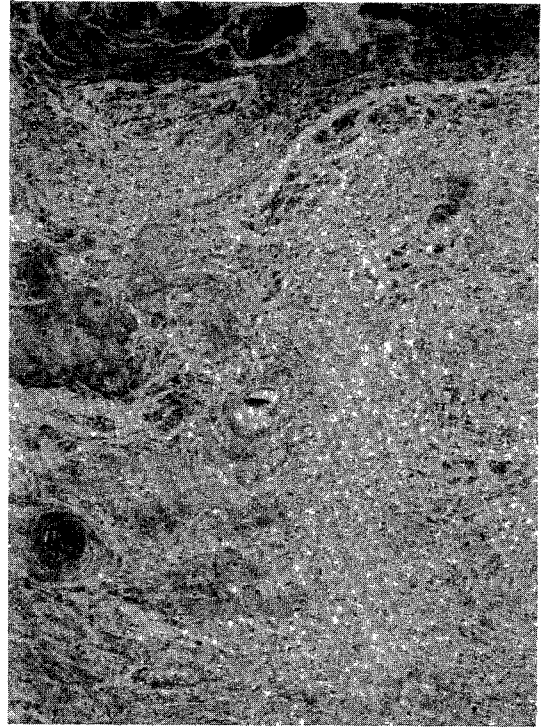


Fig. 3. In the deep dermis, there are several horn pearls with incompletely keratinized centers. Atypical cells are predominant(H & E stain, $\times 400$).

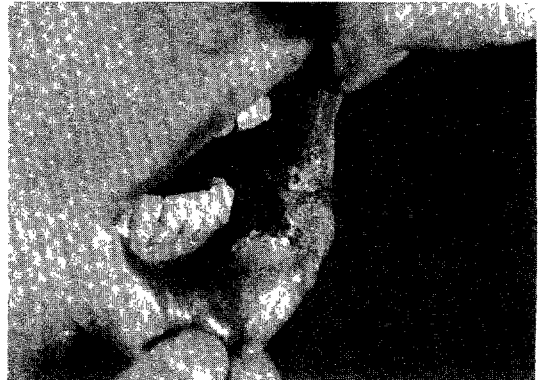


Fig. 4. Hyperedema and ulceration was revealed on the site of previous lesion.

의 국소 임파절은 축지되지 않았다.

피부소견: 협부 점막에 비교적 경계가 명확하며 표면이 불규칙한 3×4cm 크기의 백색판이 관찰되었고 병변의 중심부에 얇은 궤양을 볼 수 있었다 (Fig. 1).

검사소견: 일반혈액검사, 뇨검사, 대변검사, 흉부 X선 검사 및 간기능 검사는 모두 정상이었다.

병리 조직학적 소견: 내원 당시 궤양부위에서 시행한 조직검사 소견상 표피세포는 불규칙하게 진피로 침범하여 내려가며, 진피에서도 여러개의 horn pearl 및 크고 짙은 핵과 비전형 세포 분열




Fig. 5. Rebiopsy specimen shows invasion of entire dermis and muscle by the tumor masses (H & E stain, $\times 40$).

을 보이는 종양세포 종괴의 침범을 볼 수 있으며, 진피 전반에 걸친 염증세포의 침윤을 볼 수 있다 (Fig. 2, 3).

치료 및 경과: T₃NoMo의 편평상피세포암으로 6Megavoltage 선상 가속기(linear accelerator)로 구강과 국소 임파절에 각각 6,400rad와 5,000rad를 59일간 조사하였다. 치료 후 심한 염증반응과 비후된 병변이 관찰되었고 궤양의 크기가 커졌으며, 재조직검사 결과 종양세포가 근육층까지 침범된 것이 관찰되었다(Fig. 4, 5). 그 후 타병원에서 수술을 받았으나 사망하였고 그 시기는 본원 방사선 치료 10개월 후였다.

고 찰

편평상피세포암은 피부 및 점막에 발생하는 악성 종양으로 전이율은 2내지 3%이며, 일광노출 부위에서 발생하는 경우 0.5%에서 전이하는데 비

하여²⁾ 구강 등 점막에 발생하는 경우 11%에서 전이한다³⁾.

구강암은 혀에 가장 빈번하게 발생하며 구강저, 협부 점막의 순으로 발생한다⁴⁾.

구강 편평상피세포암의 원인 인자는 담배, 술, 매독, 구강 패혈증, 칸디다증, 그리고 단순 포진 바이러스이며 이들 중 백판증 특히 칸디다백판증의 경우 악성 종양의 발생율이 다른 형의 백판증에 비해 높다⁵⁾. 구강암의 44%에서 만성 기계적 외상의 과거력을 찾아볼 수 있으며, 본 환자는 우치에 의하여 국소자극을 받아왔다.

Charles 등⁶⁾은 백판증 3256예 중 12.2%에서 경하거나 중등도의 상피 이형성을, 3.1%에서 침윤성 상피세포암을 관찰하였고 임상양상과 병리조직학적 변화의 정도는 비례하지 않음을 보고하였다. 특히 병변이 구강저에 있는 경우 42.9%에서, 혀에 발생한 경우 24.2%에서, 입술에 있는 경우 24.0%에서 이형성 내지 암의 악성도의 빈도가 높았음을 보고하였다.

Mashberg⁷⁾는 증상이 없는 구강암 병변의 86.3%에서 홍색 비후증이 선행됨을 관찰하므로써 홍색 비후증이 무증상 구강암의 초기 징후임을 보고하였다.

구강 편평상피세포암의 주된 치료는 방사선 치료와 외과적 절제이며, Pointon⁸⁾은 564예의 구강 편평상피세포암을 방사선 치료하여 5년 생존율이 40%임과 T₃군의 경우 방사선 치료후 5년 생존율이 35%임을 보고하였다.

구강암의 방사선 치료후 궤양성 궤양이 나타날 수 있으며, 협부 점막에서 발생한 편평상피세포암의 경우 34%에서 궤양이 초래되었음을 보고하였다⁹⁾. 40내지 70%에서 골 및 연조직의 합병증이 발생하며 방사선 치료 후 합병증은 방사선 치료량에 비례하며 악성암 발생 부위에 따라 좌우된다¹⁰⁾. 본 환자는 협부 점막에 발생하였으며 방사선 치료 후 점막의 궤양 및 입파선 전이가 발생하였고 치료 10개월후 사망하였다.

결 론

저자는 51세 남자에서 임상 및 병리조직소견상 백관증에서 이행한 것으로 사료되는 편평상피세포암 1예를 경험하였기에 문헌고찰과 함께 보고하는 바이다.

REFERENCES

- 1) Moshella SI, Hurley HJ : *Dermatology 2nd ed*, Philadelphia WB Saunders Co, 1985, pp1548~1554
- 2) Lever QF, Schaumburg LG : *Histopathology of the skin. 6th ed*, Philadelphia JB Lippincott Co, 1983, pp494~503
- 3) Fulling IJ : *Cancer development in oral lichen planus. Arch Dermatol* 1973, 108 : 667~705
- 4) Skilyszewski J, Reinfuss M : *Results of radiation therapy in oral squamous cell carcinoma. Acta Radiologica Oncol* 1983, 22 : 113~117
- 5) Binne WH, et al : *Etiology of oral squamous cell carcinoma, J of Oral Pathol* 1983, 12 : 11~29
- 6) Charles A, et al : *Leukoplakia revisited, A dimorphic pathologic study 3256 oral leukoplakia. Cancer* 1975, 36 : 1386~1392
- 7) Mashberg A : *Erythroplasia, the earliest sign of asymptomatic oral cancer. J Am Dent Assoc* 1978, 96 : 615~620
- 8) Pointon RCSy *The management of oral cancer, radiotherapeutic aspects. J Laryngol* 1977, 91 : 929~933
- 9) William S : *Necrosis in treatment of intraoral cancer by radiation therapy. Am J Rad* 1962, 87 : 431~440
- 10) David LL, et al : *Major complication of radiotherapy in cancer of the oral cavity and oropharynx Am J Surg* 1983, 146 : 531~536