

방사선조사와 마이크로파온열요법이 흰쥐의 간에 미치는 효과에 대한 실험적 연구

이화여자대학교 의과대학 방사선과학교실

정 은 철

= Abstract =

An Experimental Study on the Effect of X-ray and Microwave Hyperthermia on the Liver of Rats

Eun Chul Chung

Ewha Womans University, Medical College, Department of Radiology

Hyperthermia can enhance the radiation effect as a synergistic effect in combination of X-ray irradiation and hyperthermia.

Hyperthermia sensitizes radioresistant S-Phase cells in cell cycle and inhibits cellular recovery from sublethal damage.

Author fabricated 100 watt, 2450 MHz microwave applicator for hyperthermia, planned the methods and conditions of heating, and measured the temperature by using Agar phantom as a preliminary test.

For biological examination, 90 rats were divided into 4 groups as hyperthermia, X-ray irradiation (6, 8, and 10 Gy), X-ray irradiation with hyperthermia, and normal control groups.

Histologic examination of the liver was done. The results were as followings :

- 1) In hyperthermia group, there was mild degeneration of hepatocyte and mild degree of edema in portal tracts.
- 2) Mild degeneration of hepatocyte was appeared in the liver after 15 days of 6 Gy X-ray irradiation, and mild necrosis of hepatocyte with disarray after 60 days of 8 Gy irradiation. the findings were more severe in the group of 10 Gy irradiation.
- 3) In the group of combined modality of irradiation plus hyperthermia, mild degeneration of hepatocyte was appeared after 15 days of 6 Gy irradiation, and mild necrosis of hepatocyte with disarray after 60 days of 8 Gy irradiation.
- 4) The thermal enhancement ratio (TER) of the liver, which was calculated at the end point of disarray and necrosis of hepatocyte, was 1.0 in the group of combined modality.

서 론

조직에 40°C 범위의 열을 가하는 온열요법이 방사선조사의 효과를 상승시킬수 있다는 보고가 많이 있으며^{1,4)} 최근 방사선생물학적 연구가 발전되고 국소온열요법이 개선되어짐으로서 악성종양에 대한 높은 치유효과가 증명되고 있다^{5,6,7)}.

세포에 열을 가함으로 방사선조사의 효과가 상승되게 되는 기준은 아직 확실히 밝혀지지 않았으나, 온열요법이 방사선에 저항성이 큰 DNA-합성기 세포에 예민하게 작용하며 방사선조사에 의한 준치상 손상(sublethal damage)의 회복을 방해하고 치사 손상(lethal damage)을 증가시킴으로 방사선치료의 효과를 상승시키는 것으로 생각된다^{8,9)}. 최근 악성 종양을 치료하는데 있어서 온열요법, 방사선치료 및 화학요법을 병행하여 치료효과를 증가시키는 것이 새로운 관심의 대상이 되고 있다. 그러나 임상에 적용하는데 있어서 온열방법과 조직의 종류에 따라서 열증강율이 다양하다는 점과, 조직이 온도를 40°~43°C로 30분간 유지하는 기술적인 문제점이 아직 해결해야 할 과제로 남아있다.

이에 저자는 온열요법이 복잡한 과정을 감소시키고 통일된 병행요법을 임상 치료에 응용하기 위하여 100watt, 2450MHz의 마이크로파 온열기구와 조직 등가인 판톰(phantom)을 이용하여 예비측정을 한후, 흰쥐의 간에 온열요법과 방사선조사를 시행하여 조직학적 변화를 관찰하여 정상조직의 열증강을 변화에 따른 효과를 비교평가하여 방사선생물학적 기초 자료를 얻고자 본 실험을 시행하였다.

실험재료 및 실험방법

A. 온열장치의 제작과 열분포 측정

마이크로파 온열장치는 전자오븐을 이용하여 진동수가 2450MHz이고 출력이 100watt까지 조절이 가능하도록 제작하였다(Photo. 1).

제작한 온열장치의 기본구조는 마이크로파를 발생시키는 발전회로, 마그네트론, 변압기 및 타이머가 부착된 본체와 마이크로파를 분배하는 배분기, 마이크로파를 전달시키는 송달형 동축전선과 방열안테나로 구성되었다.

열을 조직내로 전달시키는 마이크로파 방열기는 코일모양의 안테나 방사 cone형으로 제작되었으며 안테나의 길이를 마이크로파 파장의 1/4이 되도록 제작하였고 6cm ϕ 의 원형 cone을 사용하였다.

열용량과 조직내 온도측정은 두께가 18Gauge이고 길이가 1m인 열전대(copper constantan thermocouple)를 사용하였으며 측정된 온도의 오차는 0.1°C였다.

마이크로파에 의한 열분포, 출력 및 온도상승 관계를 관찰하기 위한 고형판톰은 인체조직과 밀도가 유사한 Agar판톰(0.24% NaCl+Gelidium jelly)을 제작하여 사용하였다. 실험에 적합한 깊이까지 균일하게 열이 미치게 하지 위하여 20cm ϕ ×10cm두께의 Agar판톰 위에 표면방열기를 고정시키고, 20 watt로 10분간 가열하여 측정한 결과 깊이 2cm, 축 4cm ϕ 내의 온도가 42°~44°C로 흰쥐의 간에 적절한 가온이 가능하였다.

B. 열분포와 가열속도

열에 의한 세포의 생존반응은 42~43°C 일때 가장 급격한 변화를 가져오며 열활성화 임계점이 43°C 이므로 복부 전체의 온도가 42~45°C로 유지되도록 마이크로파의 전력을 조절하면서 조직의 온도변화를 측정하였다.

판톰에서의 측정은 표면방열기를 이용하여 마이크로파의 전력을 20watt로 4분간 가열한후 18watt로 11분간 가열한 결과, 표면, 피하 2cm 및 4cm 깊이에서 각각 44°C 42°C 및 40°C로 측정되었고 같은 온도로 일정기간 유지하는 것이 가능하였다(Fig. 1).

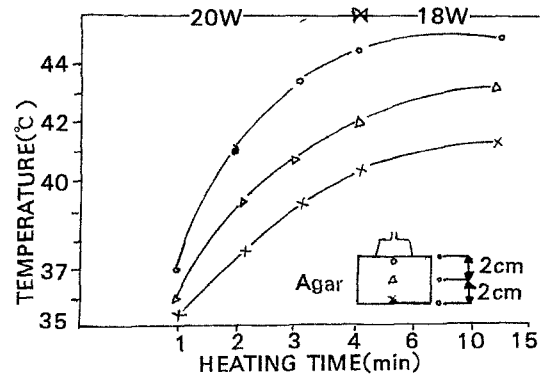


Fig. 1. Distribution of heat in an agar phantom with surface hyperthermic applicator.

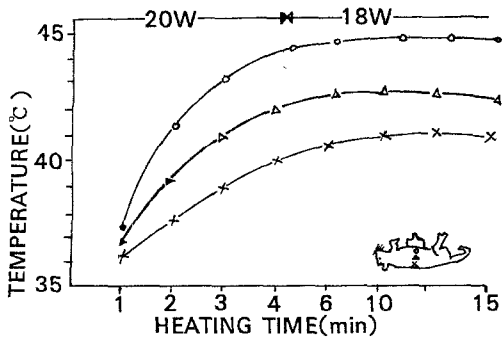


Fig. 2. Distribution of heat in rat's tissue with surface hyperthermic applicator.

흰쥐의 조직내 열분포는 마이크로파 전력을 20 watt로 40분간 가열한후 18watt로 감소시켜 일정기간 같은 온도로 유지할 수 있었고 피부표면, 피하 2cm 및 4cm깊이에서 각각 44°C, 42°C 및 40°C로 측정되었다(Fig. 2).

마이크로파 출력과 깊이에 따른 분포는 17, 20 및 22watt로 10분간 가열시 피하 2cm깊이까지 42~44°C로 유지할 수 있었다(Fig. 3).

온열요법은 흰쥐를 에테르로 흡입마취시킨후 고정틀에 밀착시키고 6cm ϕ 의 방열기의 방사구를 피부에서 1cm거리에 고정시켜 양와위에서 복부를 가열하였으며 간장의 온도는 흰쥐의 직장에 열전대를 삽입하여 측정하였다.

온열요법은 방사선조사 직후에 30분간 1회 가온하였다.

C. 방사선 조사방법

방사선조사는 6MV 선형가속기를 사용하였고

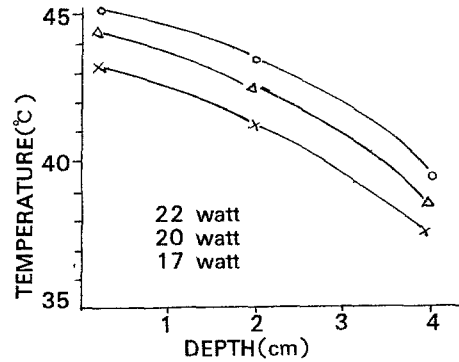


Fig. 3. Distribution of thermal depth dose by heat power with 2450MHz microwave after 10 minute's heating.

(Photo. 2), 조사거리는 50cm, 조사선량은 분당 2 Gy이었다. 조사범위는 4.0cm \times 8.0cm로 양와위에서 복부전체를 조사하였으며 간에 미치는 선량분포를 고르게 하기 위하여 피부에 1cm의 볼루스(bolus)를 사용하였다. 조사선량은 실험군에 따라 6Gy, 8Gy 및 10Gy의 3개 소군으로 구분하여 단일조사하였다.

D. 실험동물

성별의 구별없이 생후 5~6개월된 체중 150~200 gm의 흰쥐(Sprague Dawley) 90마리를 사용하였으며 정상대조군 6마리, 온열요법군 12마리, 방사선조사군 36마리, 온열요법과 방사선조사 병행군 36마리의 4군으로 사용하였다.

온열요법군은 15일군과 60일군으로 구분하여 각 소군에 6마리를 사용하였고 방사선 조사군 및 병행군은 조사량에 따라 6Gy, 8Gy 및 10Gy의 3개 소군

Table 1. Grouping of experimental animals

Group	Radiation Dose(Gy)	Observation		Total Number of Rats
		15 days	60 days	
		(No. of Rats)		
Normal Control				6
Hypothermia		6	6	12
Radiation	6	6	6	12
	8	6	6	12
	10	6	6	12
Radiation+Hyperthermia	6	6	6	12
	8	6	6	12
	10	6	6	12
Total No. of Rats		42	42	90

으로 구분하여 각 소군에 12마리를 사용하였고 15일군에 6마리, 60일군에 6마리를 각각 사용하였다 (Table 1).

실험동물은 해당시기에 희생시켜 개복한후 간을 적출하고, 육안적관찰후 과학현미경 검사를 위하여 1cm 두께로 절편을 파라핀에 파묻어 6 μ 으로 얇게 썰어 kematoxyloneosin 염색을 하였다. 전자현미경 검사를 위하여 1mm³크기의 조직을 1% OsO₄ in phospho buffer 용액에 두시간 고정후 알코올 탈수하고 Epon 812에 파묻어 얇게 썰어 uranyl acetate와 lead citrate로 염색하여 전자현미경(Hitachi Hu-600)으로 관찰하였다.

광학현미경 및 전자현미경의 조직학적 변화를 토대로 온열요법이 방사선 조사에 의한 간조직의 변화에 미치는 영향을 관찰하기 위하여 열증강을 구하였다.

실험 성적

총 90마리의 흰쥐 간의 광학현미경 및 전자현미경적 병리조직 소견은 다음과 같았다(Table 2).

A. 광학현미경 소견

1. 정상대조군

정상대조군의 간조직의 소견은 중등도의 울혈과 간소엽내에 경한 부분적 염증세포의 침윤을 볼 수 있었고 kupffer세포는 중등도로 관찰되었으며 문맥 부 소견상 경한 염증세포의 침윤이 있었다(Photo. 3).

2. 온열요법군

온열요법군의 간조직 소견은 15일군과 60일군 모두 정상대조군에 비해 특이한 변화가 없었으나 간

Table 2. Histopathologic findings of the liver

Pathology	Groups(Days)	Lobule				Portal tracts				
		Disarray	Congestion	Hepatocytes Degen.	Necrosis	Duffer cells	Inflamm. cells	Edema	Inflam. cells	
Normal Control	*	- #	++	-	-	++	-	-	+	
Hyperthermia	15	-	+	+	-	++	-	-	+	
	60	-	++	+	-	++	-	+	+	
Irradiation	X-6 Gy@	15	-	+	+	-	++	-	+	+
		60	-	++	+	-	++	+	+	+
	X-8 Gy@	15	-	++	+	+	++	+	+	+
		60	-	++	++	+	++	+	++	+
	X-10 Gy@	15	+	++	++	+	++	-	++	+
		60	+	++	+++	++	+++	+	+++	+
Irradiation + Hyperthermia	6 Gy+	15	-	+	+	-	++	-	+	+
		60	-	++	+	-	++	+	+	+
	8 Gy+	15	-	+	++	-	++	+	+	+
		60	+	++	++	+	++	+	++	+
	10 Gy+	15	+	++	++	+	++	+	++	+
		60	+	++	+++	++	+++	+	+++	+

* Normal control : 1day

@ X-6 Gy : Irraiation 6 Gray

- : Absence, + : Mild, ++ : Moderate, +++ : Severe

세포의 변성이 경하게 나타났으며 60일군에서 문맥부에 경한 부종이 관찰되었다(Photo. 4).

3. 방사선조사군

1) 6Gy 조사군

6Gy 방사선 조사후 간세포의 변성이 경하게 보였으며 문맥부 및 간소엽의 부종이외에는 형태학적으로 큰 변화는 없었다.

2) 8Gy 조사군

8Gy방사선 조사군에서는 6Gy조사군에 비해 간세포의 변성이 정도가 좀더 심하였으며 60일군에서 간세포의 흐트러짐과 괴사가 경하게 관찰되었으며 문맥부의 부종이 심하였다.

3) 10Gy조사군

10Gy 방사선 조사군은 간세포의 흐트러짐은 8Gy와 흡사하였으며 간세포의 괴사와 문맥부의 부종이 더욱 심하였다(Photo. 5).

4. 방사선조사와 온열요법 병행군(이하 병행군으로 약함)

1) 6Gy병행군

간세포의 변성과 문맥부의 부종이 경하게 나타났으며 방사선조사 단독군과 큰 차이가 관찰되지 않았다.

2) 8Gy병행군

8Gy방사선 조사후 60일군에서 간세포의 흐트러짐과 괴사가 경하게 나타났으며 그 정도가 방사선조사 단독군과 유사하였다.

3) 10Gy병행군

10Gy 방사선 조사후 15일군에는 8Gy 병행군과 유사한 정도의 간세포의 괴사가 관찰되었으며 60일군에서는 중등도의 괴사가 나타났다. 문맥부의 부종은 중등도로 보임으로서 10Gy 방사선조사 단독군과 유사한 변화를 보였다(Photo. 6).

B. 전자현미경 소견

1. 정상대조군

정상대조군의 간세포는 평활한 핵막을 지나며 비교적 핵염색질이 고르게 분포된 핵과 세포질내에는 원형 내지 타원형의 사립체가 다수 관찰되었으며 평행으로 배열된 조면세포질내세망과 과립상의 당원물질이 관찰되었다.

2. 온열요법군

정상대조군의 간세포 미세 소견과 대동소이 하였으며 세포질내 소량의 전자밀도가 높은 입자를 관찰할 수 있었다(Photo 7).

3. 방사선조사군

방사선조사군에서는 다소 핵이 증대되었고 핵염색질의 농축이 관찰되었으며 뚜렷한 핵인이 나타났다. 간혹 세포내 두개의 핵을 지닌 간세포도 나타났다.

세포질에서는 서로 평행으로 밀집 배열된 판상의 조면세포질세망이 현저히 증가되어 나타났고 과전자밀도의 입자들이 관찰되었다. 일부의 세포에서는 조면세포질내세망의 확장, 공포형성, 과전자밀도의 입자들의 증가를 보였다. 이러한 미세구조의 변화는 방사선조사량이 증가되고 관찰기간이 갈수록 더욱 현저하였다.

4. 방사선조사와 온열요법 병행군

방사선조사와 온열요법 병행군에서의 간세포 미세구조 변화는 핵증대 및 핵염색질의 농축등 방사선조사군과 유사한 핵소견이 관찰되었으며 세포질내에서는 공포형성, 많은 과전자밀도의 입자, 조면세포질내세망의 확장등이 나타났다. 이러한 변화는 방사선조사량의 증가와 관찰기간이 길수록 더욱 현저하게 나타났다(Photo. 8).

고 안

열에 의해 악성종양을 치유하거나 완화시킬수 있다는 가능성은 1866년 Busch가 안면에 발생한 육종이 발열후 소실됨을 보고한 이래 많은 실험적 및 임상적 연구가 진행되어왔다.¹⁰⁾¹¹⁾¹²⁾

온열요법은 조직에 40~43℃의 열을 가함으로써 방사선치료 및 화학요법과 병행하여 치료효과를 증대시키는 것으로 실험적연구를 토대로 하여 임상적으로 악성종양의 치료에 이용되고 있다.¹³⁾¹⁴⁾

온열요법에는 고주파유도, 초음파, 초단파 또는 마이크로파 온열이 있으며 전신요법으로는 온수욕이 있다. 이중 마이크로파는 적은 출력으로서 온열효율을 높이고 표면 2~3cm이내의 온열이 가능하며 온열면적이 5~6cm \emptyset 로 주로 피부 표면이나 강내온

열에 적용된다.

저자가 제작한 마이크로파 온열기구는 2400MHz 마이크로파로서 15-20watt의 출력으로 2-10cm 반경에서 3cm 깊이에서 40~44°C 까지 가열시킬 수 있었다.

열에 의한 간손상에 대해서는 1937년 Saffert¹⁵⁾에 의해 기술되었다. 열을 가한후 조직학적변화는 13일후에는 중심소엽(centrilobule)의 괴사와 간세포의 부종이 보였고 4주후에는 회복이 되었다고 하였다. 이러한 변화는 저산소증과 열에 의한 직접 손상때문이라고 생각된다¹⁶⁾.

저자의 실험결과로는 온열요법군의 병리조직학적 변화는 가열후 15일에는 거의 정상과 비슷하였으며 60일후에는 문맥부에 경한 부종만이 관찰되었다.

온열요법 단독으로는 정상세포에 변화를 일으키지 않는다는 보고가 많이 있다¹⁷⁾¹⁸⁾. Storm등에 의하면 개에서 국소온열요법을 실시한 결과 피부에는 화상을 일으켰으나 사지 및 복부장기에는 조직학적 변화가 없었으며 이는 정상세포는 온열에 의해 혈류가 증가함으로 열의 방산이 일어나 열에 대하여 생물학적 적응을 하기 때문이라고 밝혔다¹⁹⁾.

간은 방사선조사에 비교적 저항성이 높은 기관으로 간주되어 왔으나 1963년부터 방사선에 의한 간손상에 대해 알려지기 시작하였다¹⁹⁾.

1965년 Ingold등²⁰⁾은 전이성간암에서 간전체에 방사선치료를 시행한 40예의 환자중 13례에서 간비대, 복수 및 황달의 소견과 alkaline phosphatase의 증가가 관찰되어 “방사선간염”이라고 명명하였다. Reed등²¹⁾이 간의 방사선손상의 병리조직학적 변화를 증명하였으며, 병변의 특징은 혈관의 손상으로 특히 간정맥의 상피세포의 탈락과 섬유침착으로 점차 교원질조직(collagen tissue)에 의해 혈관이 막히게 된다고 하였다. 이런 veno-occlusive disease (VOD)는 중앙정맥에 현저하게 2개월에서 6개월후에 나타난다고 하였다²²⁾.

저자의 실험결과 6Gy의 방사선조사후 60일 경과한 군에서 간세포의 내엽이 흐트러지고 괴사가 경하게 나타나기 시작하였으며 10Gy 조사후에는 중등도의 괴사가 관찰되었다. 간세포의 변성은 6Gy 조사후 경하게 나타나서 조사선량이 증가할 수록 점차 심해졌고, 간문맥부의 부종은 6Gy 조사후 15일군에서 경하게 나타나기 시작하여 8Gy 조사후에는

중등도로 10Gy에서 심하게 나타남으로서 조사선량과 비례하였다.

온열요법을 방사선조사와 병행한 경우에 온열이 방사선효과를 증가시킨다는 많은 보고가 있다¹⁴⁾.

열증강율이란 온열요법과 방사선조사를 병행한 경우와 동일한 효과를 나타내는 방사선단독 조사시의 방사선량의 비를 말한다.(즉 방사선단독시의 선량÷병행시 방사선량). 열증강율은 방사선조사와 온열요법의 간격에 따라 상당히 변화하므로 두가지 요법을 거의 동시에 시행할수록 조직반응의 효과가 높고 병용시킨 간격이 4시간 이상되면 그 효과가 저하된다²³⁾.

Hills 및 Denekamp²³⁾에 의하면 열증강율은 온도가 상승할수록 증가하여 40°C 에서 1.2, 43°C 에서 2.0이고 조직의 종류와 실험방법에 따라 차이가 있어 1.6~2.9의 범위에 있다.

열증강율에 대한 연구는 대부분 피부, 소장 및 연골에 대한 것이었으며 간에 대한 것은 그 보고가 아직 없다²⁴⁾²⁵⁾²⁶⁾.

저자의 실험결과로는 X-선 6Gy, 8Gy 및 10Gy 조사후 즉시 42°C 로 유지하여 30분간 가열하면, 간세포의 흐트러짐과 괴사가 나타나고 문맥부의 부종, 간세포의 변성이 나타났는데, 이것은 방사선단독조사군과 방사선 온열요법 병행군과 병변의 발생시기와 정도에 큰 차이를 찾아 볼 수 없었다. 이때의 열증강율은 8Gy에서 1.0이었다. 이는 Stewart 및 Denekamp가 피부와 소장을 이용하여 얻은 열증강율 1.7~1.9의 차이가 있었다.

그러나 Kim등¹⁴⁾과 Scott등²⁷⁾이 피부의 흑색종을 병행요법으로 치료한 결과 정상조직의 열증강율은 1.0~1.3이고, 종양은 1.3~2.3으로서 저자의 실험결과와 유사하였다. 정상조직과 종양조직의 열증강율의 차이는 종양이 정상조직보다 열에 더욱 예민하기 때문이라고 보고되고 있다¹³⁾¹⁴⁾²⁷⁾²⁸⁾²⁹⁾. 종양은 정상조직보다 혈류가 느리기 때문에 열의 정체현상으로 정상조직보다 2~3°C 높은 온도분포를 갖게 되는데 이 원인은 확실히 밝혀지지는 않았지만 종양조직의 유산(lactic acid)이 선택적으로 침착되기 때문이라고 생각된다³⁰⁾³¹⁾.

앞으로 정상조직과 종양조직간의 온열요법의 효과에 대한 차이점에 대한 더욱 깊은 연구가 되어짐으로서 악성종양의 치료효율을 높일 수 있을 것으로

사료된다.

결 론

온열요법은 방사선과 병용하였을때 상호보완작용을 하여 세포의 합성기(S-phase)에서 세포의 방사선감수성을 증가시키며 준치사손상의 회복을 저지시킴으로 방사선효과를 상승시키는 것이다.

저자는 100watt, 2450MHz의 마이크로파 온열기구를 이용하여 흰쥐 90마리를 대상으로 온열요법, 방사선요법 및 온열요법과 방사선요법을 병행하여 간의 병리조직학 변화를 관찰하여 다음과 같은 결론을 얻었다.

- 1) 온열요법은 간세포의 경한 변성과 문맥부의 경한 부종을 일으키는 것이 관찰되었다.
- 2) 방사선조사군에서 간세포의 호트러짐과 괴사가 관찰되었고 조사량이 증가함에 따라 그 정도가 심해졌다.
- 3) 방사선 조사군과 온열요법 병행군에서 6Gy 조사후 간세포의 변성이 나타났으며, 8Gy 조사후 간세포의 변성과 문맥부의 부종이 관찰되었다.
- 4) 열증강율은 간세포의 호트러짐과 괴사가 가장 심한 경우의 조사선량을 방사선조사 단독군과 병행군을 비교하여 계산한 결과 1.0이었다.

References

- 1) Robinson JE, Wizenberg MJ, McCready WA : *Radiation and hyperthermal response of normal tissue in situ. Radiology 1974 : 113 : 195-198*
- 2) Hume SP, Field SB : *Hyperthermic sensitization of mouse intestine to damage by X-ray : the effect of sequence and temporal seperation of the two treatments. Br J Radiol 1978 : 51 : 302-307*
- 3) Leith JT, Milker RC, Gerner EW et al : *Hyperthermic potentiation : Biologic aspects and application to radiation therapy. Cancer 1977 : 39 : 766-769*
- 4) Falk P : *The effect of radiation alone and of radiation followed by hyperthermia on the vasculature of mouse intestine. Br J Radiol 1984 : 57 : 709-715*
- 5) Gerweck LE, Gillette EL, Dewey WC : *Effect of heat and radiation on synchronous chinese hamster ce-*

- lls : killing and repair. Radiation Res 1975 : 64 : 611-623*
- 6) Dewey WC, Hopwood LE, Sapareto SA, Gerweck LE : *Cellular respons to combination of hyperthermia and radiation. Rad 1977 : 123 : 463-474*
- 7) Sapareto SA, Hopwood LE, Dewey WC, Raju MR, Gray JW : *Effect of hyperthermia on survival and progression of chinese hamster ovary cells. Cancer Res 1978 : 38 : 392-400*
- 8) Overgaard J : *Simultaneous and sequential hyperthermia and radiation treatment of an experimental tumor and its surrounding normal tissue in vivo. Int J Radiat Oncology Biol Phys 1980 : 6 : 1507-1517*
- 9) Song CW, Kang MS, Rhee JG, Levit SH : *The effect of hyperthermia on vascular function, pH, and cell survival. Radiology 1980 : 137 : 795-803*
- 10) Ben-Hur E, Elkind MM, Bronk BV : *Thermally enhanced radioresponse of cultured chinese hamster cells : Inhibition of repair of sublethal damage and enhancement of lethal damage. Radiation Res 1974 : 58 : 38-51*
- 11) Rohdenberg CL, Prime F : *Effect of combined radiation and heat on neoplasm. Arch Surg 1921 : 2 : 116-129*
- 12) Crile GJ : *The effect of heat and radiation on cancers implanted on the feet of mice. Cancer Res 1963 : 23 : 372-380*
- 13) Storm FK, Harrison WM, Elliot RS et al : *Normal tissue and solid tumor effects of hyperthermia in animal models and clinical trials. Cancer Res 1979 : 39 : 2245-2251*
- 14) Kim JH, Hahn EW, Tokita N : *Combination of hyperthermia and radiation therapy for cutaneous malignant melanoma. cancer 1978 : 41 : 2143-2148*
- 15) Saffert CA : *Heat hyperthermia. Minn Med 1937 : 77 : 106 Cited by Leonard Bianchi*
- 16) Leonard B, Helmut O, Kurt B, May EN : *Liver damage in heatstroke and its response. Human Pathology 1972 : 3 : 237-248*
- 17) Henle KJ, Dethlefsen LA : *Heat fractionation and thermotolerance : A review. Cancer Res 1978 : 38 : 1843-1851*

- 18) Raymond U, Noell KT, Woodward KT, Worde BT et al : *Microwave induced local hyperthermia in combination with radiotherapy of human malignant tumors. Cancer* 1980 : 45 : 638-646
- 19) Ogata K, Hizawa K, Yoshida M et al : *Hepatic injury following irradiation : A morphological study. Tokuishiwa J Exp Med* 1963 : 9 : 240-251
- 20) Ingold JA, Reed GB, Kaplan HS et al : *Radiation hepatitis. AJR* 1965 : 93 : 200-208
- 21) Reed GB, Gor AJ : *The human liver after radiation injury. A form of veno-occlusive disease. Am J Pathol* 1966 : 48 : 597-612
- 22) Fajardo LF, Colby TV : *Pathogenesis of veno-occlusive liver disease after radiation. Arch Pathol Lab Med* 1980 : 104 : 584-588
- 23) Hills SA, Denekamp J : *The response of mouse tumors to combined heat and radiation. Brit J Radiol* 1979 : 52 : 209-218
- 24) Suit HD, Gerweck LE : *Potential for hyperthermia and radiation therapy. Cancer Res* 1970 : 39 : 2290-2298
- 25) Stewart FA, Denekamp J : *Sensitization of mouse skin to irradiation by moderate heating. Radiology* 1977 : 123 : 195-200
- 26) Law MP, Ahier RG, Field SB : *The response of mouse skin to combined hyperthermia and X-rays. Int J Radiat Oncol Biol Phys* 1977 : 32 : 153-163
- 27) Scott RS, Johnson RJR, Kowal H et al : *Hyperthermia in combination with radiofrequency : A review of 5 years experience in the treatment of superficial tumors. Int J Radiat Oncol Biol Phys* 1983 : 9 : 1327-1333
- 28) Kim JH, Hahn EW : *Clinical and histological studies of localized hyperthermia. Cancer Res* 1979 : 39 : 2258-2261
- 29) Hornback NB, Shupe RE, Shidnin H et al : *Preliminary clinical reports of combined 433 MHz microwave therapy and radiation therapy in patients with advanced cancers. Cancer* 1977 : 41 : 2854-2863
- 30) Gerweck LE : *Modification of cell lethality of elevated temperature : The pH effect. Radiat Res* 1977 : 70 : 224-235
- 31) Lig c, shn EZ, Hahn CM : *Recovery of cells from heat induced potentiating lethal damage : Effects of pH and nutrient environment. Int J Radiat Oncol Biol Phys* 1980 : 6 : 577-582

Legend for Photographs

- Photo. 1. Hyperthermia induced by 2450MHz, 10 watt microwave applicator on the abdominal surface of the rat.
- Photo. 2. Irradiation of rat using 6MV Linear accelerator.
- Photo. 3. Light microscopic finding of liver of normal control showing focal infiltrations of inflammatory cells.
- Photo. 4. Light microscopic finding of liver of 15 days after hyperthermia, showing cellular degeneration of hepatocytes.
- Photo. 5. Light microscopic finding of liver of 10Gy irradiation only, showing necrosis of hepatocyte and moderate edematous change of portal tracts.
- Photo. 6. Light microscopic finding of 60 days after combination treatment of hyperthermia and 10Gy irradiation, showing necrosis of hepatocytes and severe edematous change of portal tracts.
- Photo. 7. Electron microscopic findings of hyperthermia group showing smooth nuclear membrane, many round or ovoid mitochondrias and a droplet of fat globule($\times 10,000$).
- Photo. 8. Electron microscopic findings of 60days after 10Gy irradiation with hyperthermia showing wrinkled nuclear membrane, abundant round mitochondrias, vacuoles and many electron dense particles($\times 10,000$).

□ 정은철 논문 사진부도 ① □




Photo. 1.




Photo. 2.

□ 정은철 논문 사진부도 ② □

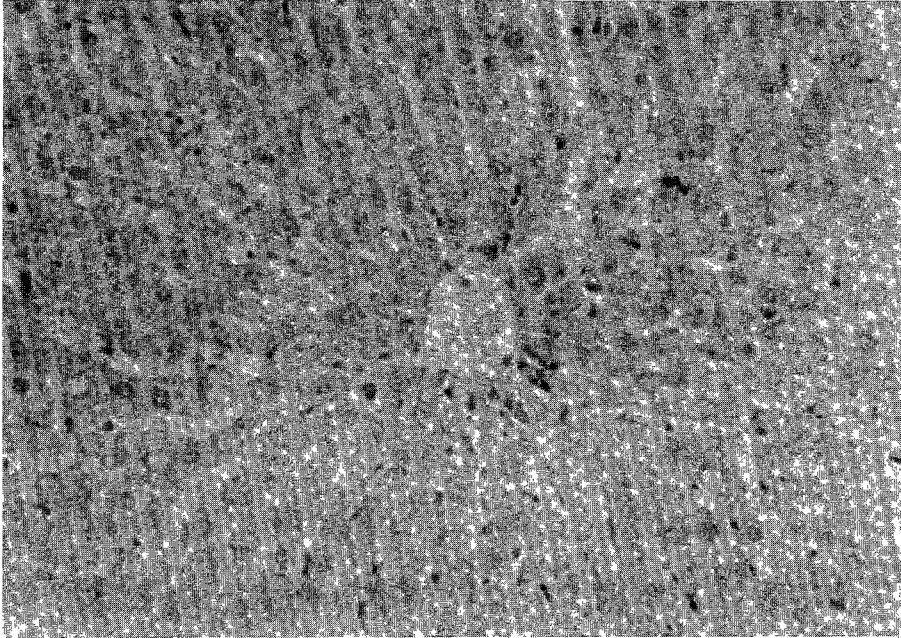


Photo. 3.




Photo. 4.

□ 정은철 논문 사진부도 ③ □




Photo. 5.




Photo. 6.

□ 정은철 논문 사진부도 ④ □

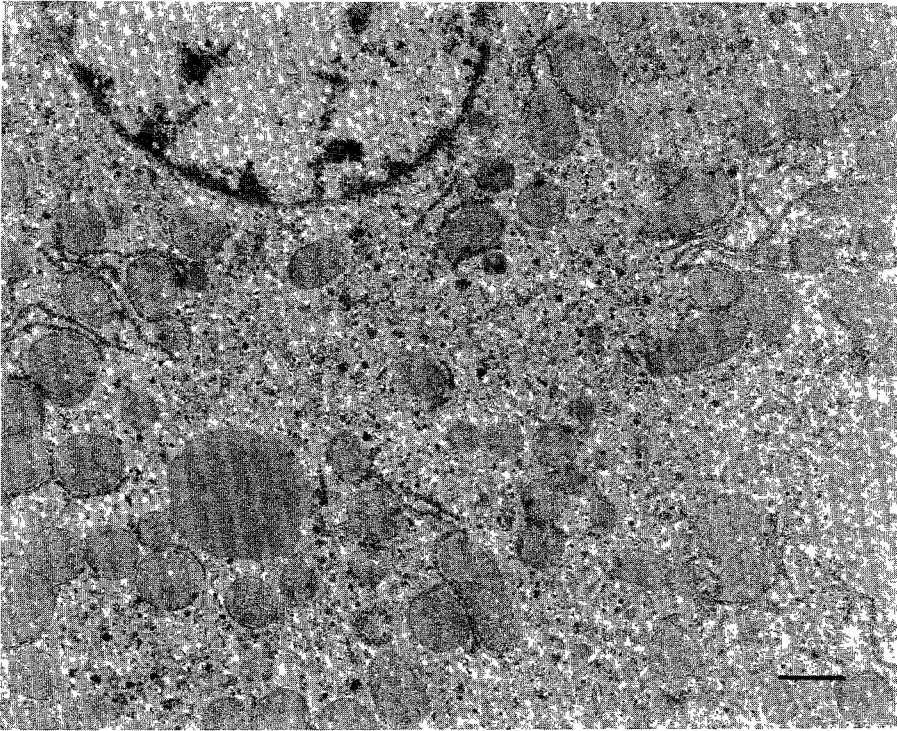


Photo. 7.

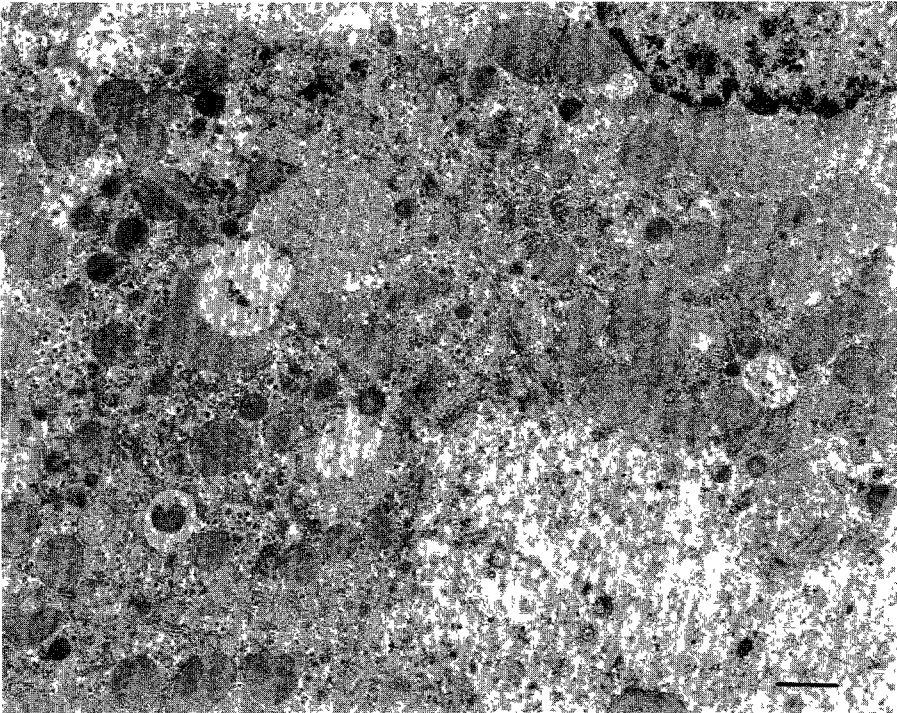


Photo. 8.