

척추에 전이된 악성 간암의 수술적 치험

— 2례 보고 —

이화여자대학교 의과대학 정형외과교실

최기홍 · 강충남 · 왕진만 · 노권재 · 김철신*

= Abstract =

Surgical Treatment for Metastatic Hepatocarcinoma of the Spine

— Two Cases —

Ki Hong Choi, Chung Nam Kang, Jin Man Wang,
Kwon Jae Roh and Chul Shin Kim

Department of Orthopedic Surgery, College of Medicine, Ewha Womans University

Metastatic tumors of the spine often cause severe pain and paralysis because of deformity and neural encroachment. As oncology now extends the life expectancies of these patients, spinal decompression and stabilization are necessary.

2 patients who had vertebral metastases of hepatocarcinoma were operated on by decompressive corporectomy and firm stabilization. They had significant neural recovery and pain relief immediately.

Now, 2 cases are presented with a brief review of literatures.

KEY WORDS : Vertebral metastasis · Hepatocarcinoma.

서 론

척추는 악성 종양의 골전이에 있어 가장 호발하는 부위다. 최근 종양치료의 현저한 발전으로 환자의 평균여명이 증가함에 따라 척추 전이종양의 빈도는 더욱 늘어나고 있다. 전이성 척추종양의 가장 큰 문제는 통증 및 하반신마비이며 이를 해결하기 위하여 최근에는 보다 적극적인 수술적 방법이 요구된다.

본 교실에서는 최근 척추 전이된 악성 간암으로 심한 국소동통 및 하반신 마비를 동반한 2례에서 척추체부 절제술(Corporectomy), 골시멘트 대치, 견고한 내고정을 시행하여 좋은 결과를 얻었기에 문헌고찰과 함께

보고하는 바이다.

증례보고

증례 1:

61세 여자로 약 2달간의 심한 요통 및 양측성 하반신마비를 주소로 입원하였다. 이학적 검사상 간종대, 우상복부 및 요추부의 압통, 양측 슬관절이하 근력의 감소(trace), L4 피판이하의 감각둔화가 있었다. 혈액학적 검사상 AFP은 13,000ng/ml로 현저한 증가를 보였다. 단순 X-선 검사상 제 4요추의 우측체부 및 척추경에 심한 파괴와 50%의 붕괴가 관찰되었다(Fig.

1). 척추조영검사상 제 4-5요추부에서 완전 차단을 보였으며(Fig. 2) Tc 99m을 이용한 골주사검사상 제 4요추에서 cold area가 보였으며 이것은 급격히 자라는 종양의 존재를 암시하였다(Fig. 3). 제 4요추 전산화 단층촬영에서 우측 체부, 척추경, 추궁관, 횡돌기의 심한 파괴와 척추관 및 후복막강으로 침투하는 커다란 연부조직이 보였다.

수술은 우선 전방도달로 제 4요추의 부분 체부절제를 시행하였으며 종양조직으로 생각되는 연부조직을 최대한 제거한 후 제 3요추와 제 5요추에 걸쳐 골결손 부위를 골시멘트로 대치하였다. 2차적으로 후방도달로 제 4요추에서 제 1천추까지 추궁관절제술을 시행한 후 Luque기구를 이용 골반까지 고정하였다(Fig. 4).

수술시 채취한 조직의 현미경 소견상 소주(trabecu-

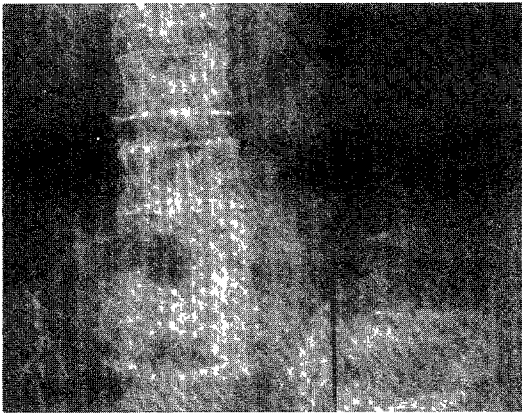

Fig. 1. Roentgenogram of lumbar spine shows severe destruction and collapse of L4 vertebra.

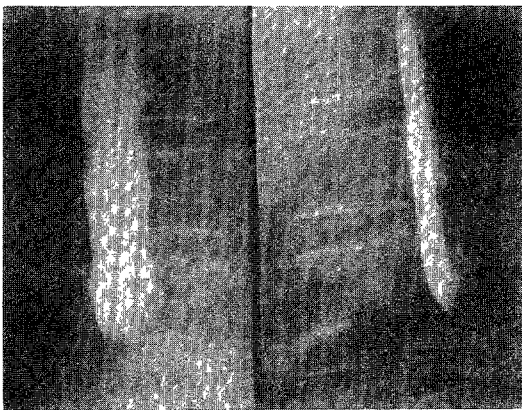


Fig. 2. Myelogram that shows complete block at the level of L4 vertebra.

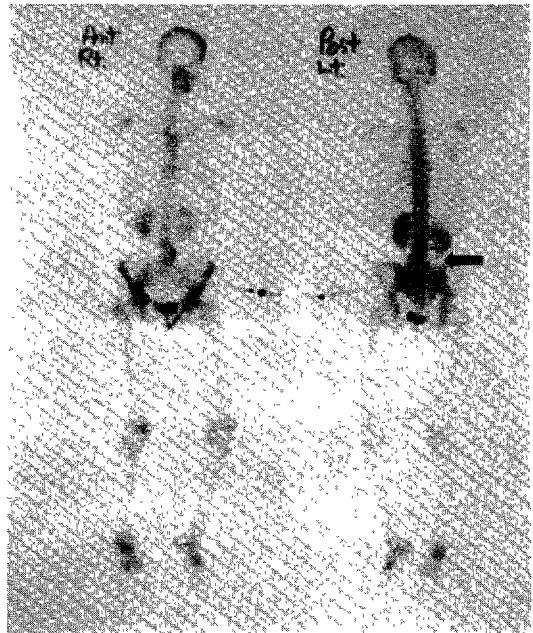


Fig. 3. Cold area is visible at the right side of L4 vertebra.

lae) 형성이 비교적 잘된 간세포를 보였으나 핵이 hyperchromatic하고 세포분열이 많은 악성소견을 보였다(Fig. 5).

술후 1주에 요통은 완전 소실되었으며 근력은 trace에서 fair 정도로 호전되었으며 감각둔화의 완전 회복을 볼 수 있었다. 술후 2주에 근력은 good으로 증가하여 척추보조기를 착용한 후 보행기 보행을 시행하였으며 3주부터는 약 2주간에 걸쳐 3,000 rads의 방사선치료를 한 후 퇴원하였다. 술후 6개월인 현재 환자의 요통은 완전히 소실되었으며 목발보행이 가능하게 되었으며 추후 관찰하고 있다.

증 례 2:

52세 남자가 약 20일간의 흉추부 통증 및 급격한 양측 하지마비를 주소로 입원 하였다. 이학적 검사상 간종대 및 우상복부의 압통이 있었으며 양측 하지의 근력은 Zero였고 T7 피판이하의 완전 감각마비가 있었다. 혈액검사상 Alkaline phosphatase : 500m μ /ml, AFP : 3,900ng/ml, CEA : 6.2ng/ml로 현저한 증가 소견을 보였다. 단순 X-선 검사에서 제 7흉추의 우측 체부와 척추경의 파괴와 함께 경미한 붕괴소견을 보였다(Fig. 6). 척추조영검사상 제 7흉추에서 완전 차

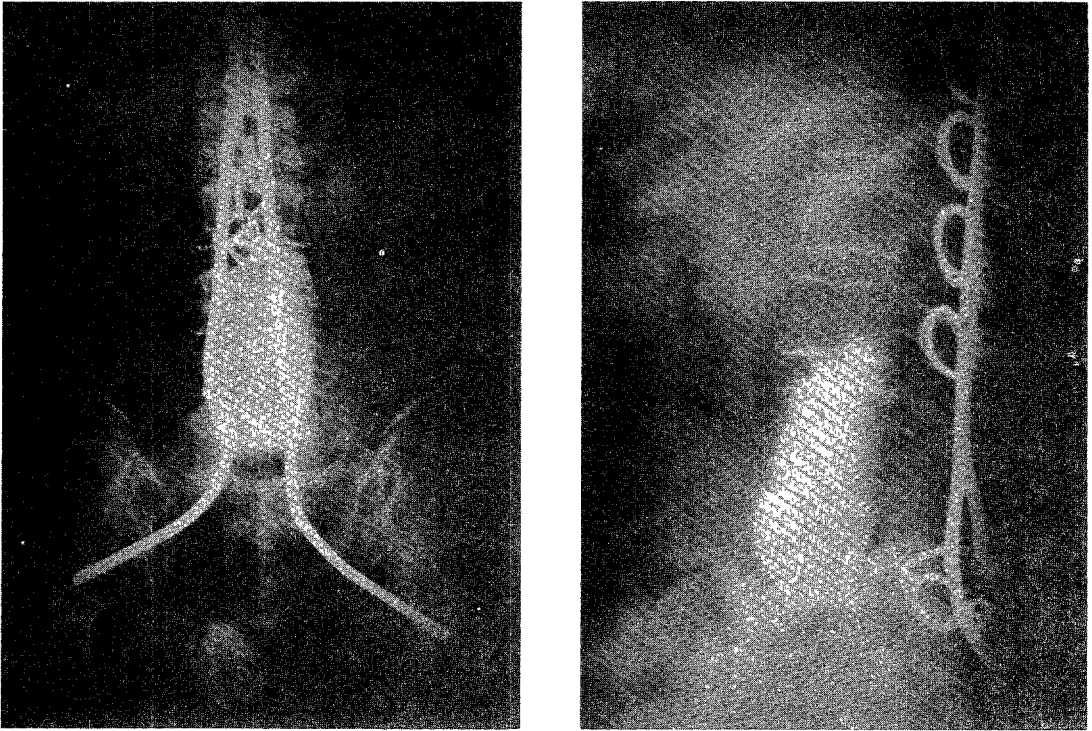


Fig. 4. Roentgenograms after operation.

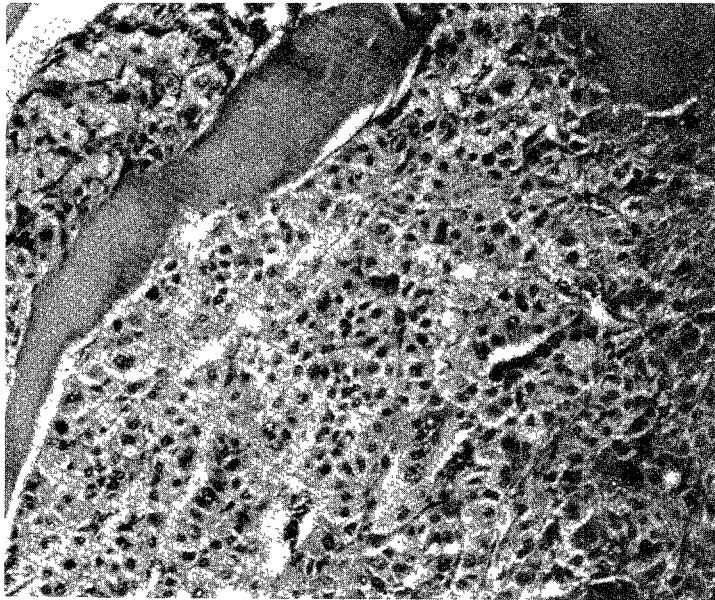


Fig. 5. Malignant hepatocytes with trabeculae formation(H & E, $\times 200$).

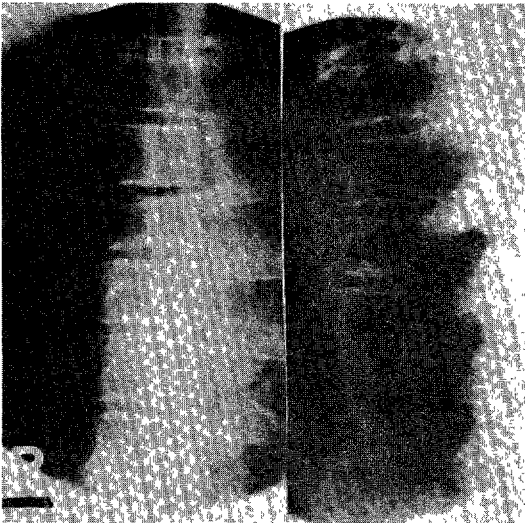


Fig. 6. Roentgenogram of thoracic spine shows destructive change at the right side of T7 vertebra.

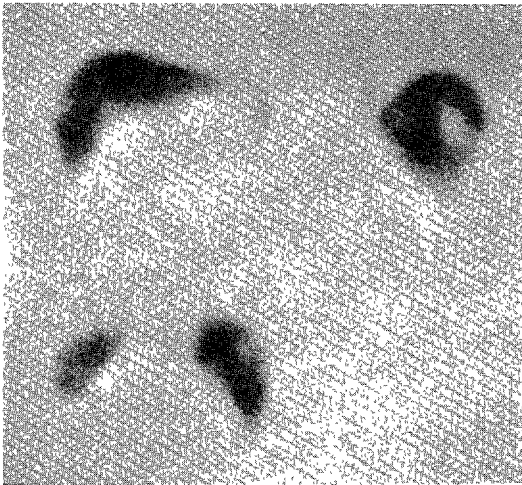


Fig. 7. Cold area is shown at the right lobe.

단이 관찰되었으며 Tc 99m 골주사에서 제 7흉추의 hot uptake가 그리고 간주사에서 우엽에 커다란 cold area가 관찰되었다(Fig. 7). 제 7흉추전산화 단층촬영에서 우측 체부 및 척추경의 심한 파괴와 함께 척추강으로 퍼져가는 연부조직이 보였다.

입원 5일에 수술을 시행하였다. 전방도달법으로 제 7흉추의 체부절제를 하였으며 종양조직을 가능한 한 최대 제거하였다. 골결손 부위는 골시멘트로 대체하였으며 제 6흉추와 제 8흉추에 걸쳐 knodt정으로 견고한 고정을 하였다(Fig. 8).

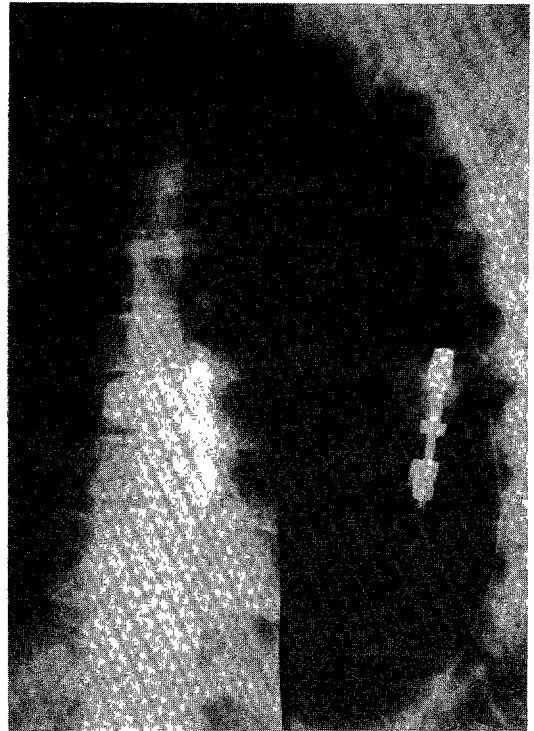


Fig. 8. Roentgenograms after operation.

수술시 채취한 조직은 증례 1과 동일한 병리소견을 보였다.

술후 2주에 흉추부 통증의 소실 및 T9 피판까지의 감각회복을 보였으나 근육의 호전은 없었다. 술후 3주부터 2주에 걸쳐 3,000rads의 방사선치료를 하였으나 술후 6개월경 환자는 우측 폐전이로 사망하였다.

고 찰

최근 종양치료의 발전으로 환자의 생존율이 현저히 증가하고 있으며 이에 이전의 잠재적이던 척추전이가 임상적으로 중요한 문제가 되고 있다.

척추전이의 빈도에 대하여 Black³⁾과 Siegal²¹⁾은 악성종양 환자의 약 5%에서 척추전이로 인한 신경증상을 나타낸다고 하였으며 Schaberg 및 Gainor²⁰⁾는 척추전이 빈도를 2.2%에서 크게 31%까지 보고한 바 있다. Kawabata와 Sugiyama¹²⁾에 따르면 전이성 종양을 가지고 있는 것으로 판명되어 부검을 시행한 3,800여 환자 중 약 2%가 이전에 척추전이증상을 호소하였으나 부검 후 척추전이는 21%에서 크게는 48%까지 증가

Table 1. Spinal malignancies classification

Class	Definitions
I	Destruction ; no deformity ; moderate pain. 1. Less than 50% destruction of the vertebral body. 2. More than 50% destruction of the vertebral body. 3. Destruction of one or both pedicles.
II	Moderate deformity and collapse ; immune competent.
III	Moderate deformity and collapse ; immune suppressed.
IV	Marked deformity and collapse ; paralysis ; immune competent.
V	Marked deformity and collapse ; paralysis ; immune suppressed.

하였다. 서구의 경우 전이성 척추종양의 대부분은 유방암, 폐암, 전립선암으로 보고되며 1983년 Jean Paul¹¹⁾ 등은 전체 전이성 척추종양에서 간암의 비율을 0.67%로 보고하였으나 국내의 경우 이보다는 훨씬 높은 것으로 사료된다.

전이성 척추종양의 국소적 치료는 1. 방사선치료 2. 수술 3. 수술과 방사선 치료의 병행으로 구분할 수 있다. 1977년 Cobb⁶⁾ 등은 유방암의 척추전이로 신경증상이 나타난 환자에서 방사선치료로 66%에서 증상 및 보행능력의 호전을 보고하였으며 1982년 Memorial Hospital Series⁵⁾에 따르면 추궁판절제술과 방사선치료를 병행한 군과 단독 방사선치료군의 비교에서 성적의 차이는 없다고 하였다. 비록 방사선 치료가 병의 진행과 통증해소에서 우수하지만 종양의 방사선감수도 (radiosensitivity)에 따라 제한을 받을 수 있으며 또한 근래에 환자의 생존율이 증가하는 상황에서 척추의 안정(Spinal Stability)을 꺾거나 유지시키는 능력이 없다는 점에서 한계를 가진다.

수술적 치료의 장점은 통증해소 및 신경증상의 회복이 빠르고 후만 변형에 따른 척추의 압박을 풀어 줄 수 있다는 점이다¹⁸⁾. 사실 Boland⁴⁾ 등과 Raycroft¹⁹⁾ 등에 의하면 척추전이에 의한 중등도의 통증은 골파괴에 의하여 그리고 심한 통증은 척추의 붕괴나 불안전성에 기인하며 마비는 종양의 척추강내 침범이나 후만변형에 의한 척추 압박에 그 원인이 있을 수 있으므로 방사선치료는 한계를 가질 수 밖에 없다.

고전적 수술방법은 추궁판절제술이다. 하지만 결과는 일정치 않다. 몇몇 저자들⁹⁾¹⁵⁾은 추궁판절제술은 통증해소에는 효과적이거나 신경증상의 회복에는 회의적이라 하였다. Nather와 Bose¹⁷⁾는 추궁판절제술로 42례에서 12례가 증상의 호전이 있다고 하였고 Hall과

Mackay⁹⁾는 단지 10%에서 신경증상의 호전을 보고하였다. 더군다나 추궁판절제술은 그자체에 의한 불안전성(iatrogenic instability)을 유발한다. Harrington¹⁰⁾은 척추체부에 전이된 경우 특히 불안전성이 증가한다고 하였다. 따라서 Barron²⁾ 등은 추궁판절제한 후 후방안정을 도모하기 위하여 Harrington rods나 Roy-Camille plate를 사용하였고 Arcq¹⁾ 등 및 Kawabata¹²⁾ 등은 골시멘트를 사용하였다. 다른 저자들⁸⁾¹⁶⁾은 골이식 및 osteosynthesis를 이용하였고 보다 최근에는 전방도달에 의한 골시멘트 사용이 보편화되었다. 이에 저자들은 2례에서 전방도달법에 의한 골시멘트 대치술을 시행하였다.

Onimus¹⁸⁾ 등은 체부전이(Corporal metastasis)로 인하여 기계적인 붕괴 및 척수압박이 있을 경우에는 전방도달에 의한 절제 및 안정화수술이 효과적이거나 척수주변전이(pericordal metastasis)인 경우는 수술보다 방사선치료가 효과적이라 하였다. Dewald⁷⁾ 등은 수술 후 결과를 예측하기 위하여 Table 1과 같은 분류법을 이용하였다.

Class I에서는 b와 c에 해당하는 경우에 수술을 고려하였으며 Class II는 수술에 대한 good risk로 Class IV는 greater risk Class IV는 relative surgical emergency로 각각 규정하였으며 Class V에 해당되는 경우에는 수술을 하지 않도록 하였다. 또한 Dewald는 술전 화학요법으로 골수가 억압된 경우(WBC<1,000, platelet<80,000), 마비가 3주 이상 지속된 경우, 이전에 추궁판절제술을 시행한 경우에는 수술결과가 나쁘다고 하였다.

저자들은 증례에서는 2례 모두에서 양측하지 마비가 있었기 때문에 Class IV에 해당하는 relative surgical emergency였다.

Dewald 이전에 Kennedy¹⁴⁾ 등은 추궁판절제술을 시행할 경우 완전마비에서는 생존기간을 술후 2.5개월 부분마비에서는 3.5개월로 보고하여 완전마비시에는 수술하지 않도록 하였다. Kawabata¹³⁾ 등은 예상 생존기간이 6개월 이상일 경우에 수술할 것을 권유하였다. 즉 유방암이나 감상선암처럼 진행이 더딘 경우에는 감압적 추궁판절제술 및 전방도달에 의한 체부절제술 등이 효과적이거나 폐암이나 비뇨생식계통의 종양처럼 진행이 빠른 경우에는 치료의 목적을 신경증상의 호전보다는 통증해소에 두어야 한다고 하였다.

결 론

저자들은 척추에 전이된 악성간암으로 인하여 심한 통증 및 하반신마비가 있는 2명의 환자에서 척추체부절제, 골시멘트대치, 견고한 내고정을 시행하여 좋은 결과를 얻었기에 보고 합니다.

References

- 1) Arcq M and Door WM : *La fusion vertebrale postérieure a l'aide du ciment acrylique dans le traitement des tumeurs du rachis. Acta Orthop Belg* 1974 ; 40 : 210-222
- 2) Barron KD, Hirano A, Araki S and Ferry RD : *Experience with metastatic neoplasms involving the spinal cord. Neurosurgery* 1959 ; 9 : 91-106
- 3) Black P : *Spinal metastasis : Current status and recommended guidelines for management. Neurosurgery* 1979 ; 5 : 726-746
- 4) Boland PJ, Lane JM and Sundaresan N : *Metastatic disease of the spine. CORR* 1982 ; 169 : 95
- 5) Carabell SC and Goodman RL : *Spinal cord compression, Principles & Practice of Oncology. Edited by VT De Vita Jr, S Hellman, SA Rosenberg. Philadelphia, JB Lippincott Company* 1982 ; pp1589-1593
- 6) Cobb CA, Leavens ME and Eccles N : *Indications for nonoperative treatment of spinal cord compression due to breast cancer. J Neurosurgery* 1977 ; 47 : 653-

658

- 7) Dewald RL, et al : *Reconstructive spinal surgery as palliation for metastatic malignancies of the spine. Spine* 1985 ; 10 : 21
- 8) Fielding JW, Pyle RN and Fietti VG : *Anterior cervical vertebral body resection and bone grafting for benign and malignant tumors. J Bone Joint Surg* 1979 ; 61A : 251-253
- 9) Hall AJ and Mckay NS : *The result of laminectomy in compression of the cord or cauda equina by extradural malignant tumor. J Bone Joint Surg* 1973 ; 55B : 497-505
- 10) Harrington KD : *The use of methyl methacrylate for vertebral-body replacement and anterior stabilization of pathologic fractures-dislocations of the spine due to a metastatic malignant disease. J Bone Joint Surg* 1981 ; 63A : 36-46
- 11) Jean PC, et al : *Spinal metastases with neurologic manifestations. J Neurosurgery* 1983 ; 59 : 111-118
- 12) Kawabata M, Sugiyama M, Suzuki T and Kumano K : *The role of metal and bone cement fixation in the management of malignant lesions of the vertebral column. Int Orthop* 1980 ; 4 : 177
- 13) Kawabata M, Suzuki T, Hirose K, Nakamura S, Nanjo B and Hashimoto I : *Acrylic occipito-cervical fixation for malignant upper cervical lesion. Kanto Seisai-sha* 1975 ; 6 : 34-37
- 14) Kennedy JC and Stern WE : *Metastatic neoplasms of the vertebral column producing compression of the spinal cord. Am J Surg* 1962 ; 104 : 155-168
- 15) Livingston KE and Perrin RG : *The neurological management of spinal metastases causing cord and cauda equina compression. J Neurol* 1978 ; 49 : 839-843
- 16) Louis R, Casanova J and Baffert M : *Techniques chirurgicales des tumeurs du rachis. Rev Chir Orthop* 1976 ; 62 : 57-70
- 17) Nather A and Bose K : *The results of decompression of cord or cauda equina compression from metastatic extradural tumors. Chin Orthop* 1982 ; 169 : 103-108

- 18) Onimus M, et al : *Surgical treatment of vertebral metastasis. Spine 1986 ; 11 : 883-891*
- 19) Raycroft JF, Hockman RP and Southwick WO : *Metastatic tumors involving the cervical vertebrae : Surgical palliation. J Bone Joint Surg 1978 ; 60A : 763*
- 20) Schaberg J and Gainor BJ : *A profile of metastatic carcinoma of the spine. Spine 1985 ; 10 : 19*
- 21) Siegal T and Tiqva P : *Vertebral body resection for egudural compression by malignant tumors : results of 47 procedures. J Bone Joint Surg 1985 ; 67A : 375*