

50代 後半에 발생한 髓芽細胞腫 1例

이화여자대학교 의과대학 신경외과학교실
유동진 · 김성학 · 박동빈 · 신규만

= Abstract =

A Case of Medulloblastoma in Late Fifties

Dong Jin Yoo · Sung Hak Kim · Dong Been Park · Kyu Man Shin
Department of Neurosurgery, College of Medicine, Ewha Womans University

Medulloblastomas constitute 4 per cent of all intracranial tumors and 7 to 8 per cent of all intracranial neuroepithelial tumors.

Although medulloblastomas are generally considered to be tumors of childhood, about 30 per cent of patients are at least 16 years old when first seen. Four fifths of these adult patients are between 21 and 40 years old and after the age of 50, the incidence of these tumors are extremely rare.

Herein the authors report on one case of medulloblastoma in 56 years old patient with the brief review of literatures.

서 론 증 례

수아세포종은 1925년 Bailey와 Cushing이 육종 및 다른 후두개와의 교종을 구별하여 처음 기술한 종양¹⁾으로 모든 중추계 종양의 4% 정도를 차지한다²⁾. 이 종양은 제4뇌실의 배아세포에서 기원하며 주위 조직 및 지주막하강을 침윤하고 흔히 뇌척수액을 따라 전이한다. 이 종양은 특히 소아에서 호발하여 소아의 두개강내 종양의 약 20%를 차지하며³⁾⁴⁾ 일반적으로 빨리 자라 소아에서는 치명적인 뇌종양으로 간주되어 왔으며 40대 이후에는 드물게 발생하며 더욱이 50대 이후에는 극히 드물게 발생하는 질환이다⁵⁾⁶⁾.

저자들은 50대 후반에 발생한 수아세포종 1예를 치험하였기에 문헌고찰과 함께 보고하는 바이다.

환 자 : 여○○, 56세, 남자.

주 소 : 두통 및 보행장애.

현병력 : 내원 2개월 전 부터 발생한 두통, 어지럼증, 구토, 보행장애등으로 내원하였다.

가족력 및 과거력 : 특이사항 없음.

이학적 및 신경학적 검사 : 전신이 상당히 쇠약해 있었고 탈수상태를 보였으나 의식은 명료하였고 지남력장애도 없었으며 운동기능 및 감각기능도 정상이었으나 소뇌기능 이상소견, 즉 운동조정 곤란, 교호운동기능장애 및 Romberg 검사상 양성 등의 소견을 보였다.

검사소견 : 특이사항 없음.

방사선학적 소견 : 단순 두개골 X-선 촬영상 두

개내압 상승증의 소견 및 두개판이 얇아진 소견 등은 보이지 않았으며 두부 전산화 단층촬영상 소뇌의 층부에 음영농도가 증가되었으며 균일한 원형의 대조강화된 음영을 보였다(사진 1, 2).

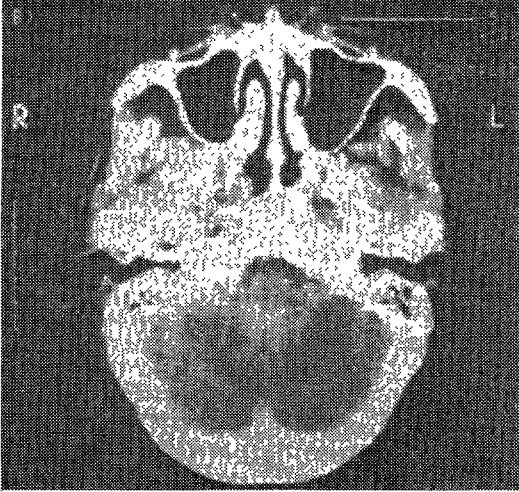


Fig. 1. The centrally located vermian tumor is slightly denser than cerebellum & surrounds the 4th ventricle. There is enhancement throughout nearly all of the tumor.

병리학적 소견 : 세포충실성(cellularity)이 상당히 높은 종양세포가 보이며 고배율에서 미분화된 세포가 당근모양을 하고 있어 수아세포종의 특징적인 소견을 보이고 있었다(사진 3, 4).

수술소견 : 종양수술은 후두개와의 개두술을 시행한 후 종양을 전적출 하였다.

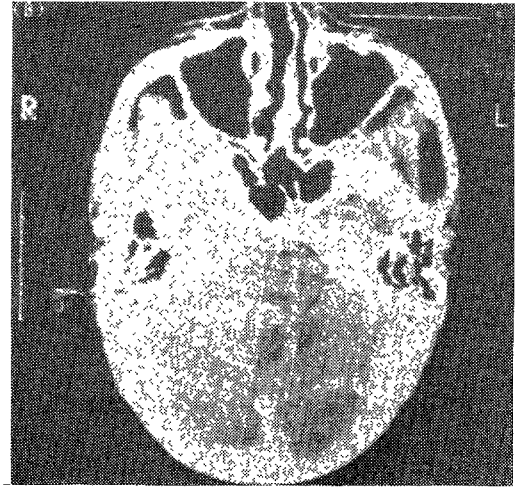


Fig. 2. The enhancing tumor consists of necrotic or cystic components.




Fig. 3. <Low power> : There are seen highly cellular tumor cells on low power field view.

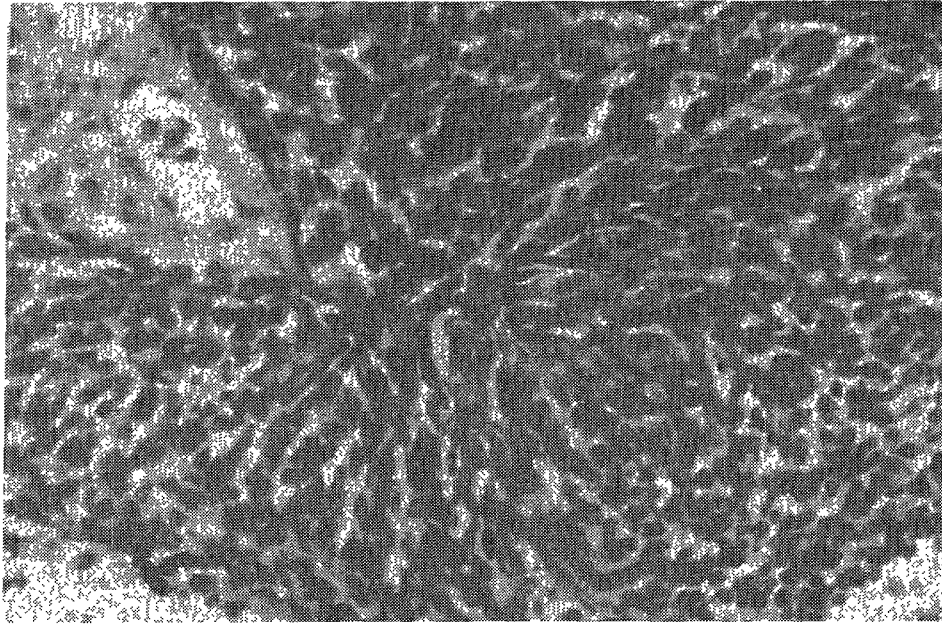


Fig. 4. <High power> : There are seen atypical cells with carrot shape on high power field view

고 찰

수아세포종은 중추신경계 종양의 4%를 차지²⁾ 하며 16세 미만의 소아에서는 전체 두개강내 종양의 약 20% 정도를 차지³⁾⁴⁾하고 있는 것으로 알려져 있고 후두개와 종양의 30% 이상을 차지한다고 한다. 호발연령은 3~10세로 전체 수아세포종에서 소아가 차지하는 비율은 성인의 5.5배이고⁸⁾ 성인에서 0.6%만 발생한다고 보고되고 있다³⁾⁷⁾.

남녀간 발생빈도는 소아에서 수아세포종의 경우 2:1 정도로 보고된 바있다³⁾⁹⁾.

증상발현부터 내원까지의 발병기간은 대개 6개월 이하로¹⁰⁾¹¹⁾ 본 예에서는 약 2개월 이었다.

수아세포종의 병리학적 소견은 종양세포가 조밀하여 그 세포들은 진하게 염색되는 구형, 타원형, 또는 극형으로, 뚜렷한 구조적 또는 특징적 배열이 보이지 않고 원형질의 경계가 불분명하다. 또한 "pseudorosette"의 특징적인 소견을 볼 수 있으나 세포의 분화도, 핵의 변형정도, 세포분열의 빈도에 의거한 조직학적 악성정도와 예후사이에 상관성이 없다³⁾¹¹⁾고 보고되었다.

임상증상 및 증후는 제4뇌실이 흔히 침범되어 뇌척수액 순환의 장애를 초래하며 2차적 뇌수두증

을 발생시킴으로서 뇌압상승의 증상인 두통, 구토, 유두부종등의 증상이 나타난다. 그 외에 보행장애, 전신발작, 현훈, 의식변화 및 시각장애등이 나타날 수 있는데 본 예에서는 이상소뇌증후가 주로 나타났다.

종양의 발생부위는 소아의 경우 대개 소녀의 층부에서 호발하고 성인의 경우 50%에서 소녀반구에서 발생한다고¹²⁾하는데 본 예에서는 층부에 발생하였다.

방사선학적 검사상 단순두개골 X-선 촬영소견에서 뇌압상승에 의한 봉합선 열개 및 지압흔등이 보이며, 뇌동맥 및 추골동맥 촬영상에선 뇌수종과 제4뇌실의 압박 및 폐쇄소견, 두부전산화단층촬영에서 대개 증가된 음영농도의 종양을 보이며 대부분 대조강화되어 종양의 위치를 쉽게 판별 가능하다. 본 예에서는 두부전산화단층촬영 결과 상기 기술한 소견을 볼 수 있었다.

치료방법으로는 수술요법, 방사선요법과 화학요법이 병용되어 왔으며 수술적 치료요법만으로는 평균 생존기간이 7개월 이내이며 근치적 수술을 하더라도 대개 6개월이내 사망할 것이라고 하였다³⁾¹³⁾ 최근 수술방법의 경향은 수술사망률과 신경학적 장애의 위험율을 감소시키는 범위내에서 시

행하고 있어 조직학적 진단을 위한 조직검출이나 뇌척수액의 원활한 순환을 유도하고 종양부피를 최대한 감소시키기 위한 노력을 하고 있다⁸⁾. 이 종양은 4뇌실의 저부, 소뇌각경, 심층부의 소뇌핵 등에 흔히 침투되어 있어 완전적출시 이 구조물들이 손상을 받을 수 있으므로 세심한 주의를 하여야 한다.

방사선요법은 수술후 가능한 한 조기에 시행하는 것이 효과적이며 생존율을 높이는데 기여한다¹⁴⁾. 치료용량은 대량일수록 좋으나 독성을 고려하여 소아의 경우 3000rad 이하를 조사하는 것이 안전하다. 소아에서 나타날 수 있는 방사선치료의 합병증으로 지능, 내분비기능, 골발육등의 장애를 볼 수 있으며 최대효과를 얻기 위해서 5000~6000 rad를 6~7주간 분할조사할 필요가 있다고 한다^{2) 7) 15)}.

화학요법은 재발 또는 전이된 예에서 유용하며 종양의 재발 및 전이를 지연시킬 수도 있다^{2) 16)}. 약제로는 CCNU와 vincristine을 많이 사용하며 성인보다는 소아에서 더 효과적이다. 특히 예후가 나쁜 환자 즉 2~3세 이하의 환자에서 종양의 부분절제와 수술전 종양의 전이를 보인 환자에서 화학요법의 조기치료가 효과적이다¹⁶⁾.

재발은 대부분 조기치료후 2~3년내에 발생하며 전이는 대개 척수강내로 전이되나 척막상부, 골격, 임파절 및 연부조직으로도 전이된다¹⁷⁾.

예후에 영향을 미치는 인자로 진단시기, 치료방법, 성별, 연령 및 호발부위를 들 수 있는데 2세 미만일 경우 예후가 불량하고 소아의 여자가 남자보다 예후가 좋다고 하며 뇌간 및 제4뇌실의 저부를 침범한 경우 불량하다고 한다⁸⁾.

결 론

저자들은 50대 후반에 극히 드물게 발생하는 수아세포종 1예를 수술치험하였기에 문헌고찰과 함께 보고하는 바이다.

References

1) Bailey P, Cushing H : *Medulloblastoma cerebelli,*

a common type of midcerebellar glioma of childhood. Arch Neurol Psychiatry 1925 : 14 : 192-224

- 2) Bloom HJG : *Combined modality therapy for intracranial tumors. Cancer 1975 : 35 : 111-120*
- 3) Bloom HJG, Wallace ENK, Henke JM : *The treatment and prognosis of medulloblastoma in children. Am J Roentgenol 1969 : 105 : 43-62*
- 4) Clark EE, Hattner RS : *Brain scintigraphy in recurrent medulloblastoma. Radiol 1976 : 119 : 633-636*
- 5) Arseni C and Ciurea AV : *Statistical survey of 276 cases of medulloblastoma(1935-1978). Acta Neurochir (Vienna) 1981 : 57 : 159-162*
- 6) Choux M, Lena G, Hassoun J : *Prognosis and long term follow-up in patients with medulloblastoma. Clin Neurosurg 1983 : 30 : 246-277*
- 7) Casotto A, Buoncristiani P : *Medulloblastoma in childhood. Child's Brain 1982 : 9 : 299-308*
- 8) Nuchel B, Andersen AP : *Medulloblastoma. Acta Radiol Oncol 1978 : 17(4) : 305-311*
- 9) McFarland DA, Horwitz H, Saenger EL, Bahr GK : *Medulloblastoma-a review of prognosis and survival. Brit J Rad 1969 : 42 : 198-214*
- 10) Arra D, Muller W, Benoist GY, Schroder R : *Supratentorial recurrences of gliomas : Results of reoperation on astrocytomas and oligodendrogliomas. Acta Neurochir(Vienna) 1978 : 43 : 217-227*
- 11) Spitz EB, Shenkin HA, Grant FC : *Cerebellar medulloblastoma in adults. Arch Neurol Psychiatry 1947 : 57 : 417-422*
- 12) Russell DS, Rubinstein LJ : *Pathology of tumors of the nervous system. 4th Ed, Baltimore, Williams and Wilkins 1977*
- 13) Pezzotta S, Knerich R, Butti G : *Chemotherapy for medulloblastoma in children. Child's Brain 1982 : 9 : 294-298*
- 14) Wilson CB, Guin BH : *Therapy in malignant brain tumors : an update on progress. Texas Medicine 1980 : 76 : 40-43*
- 15) Mealey J, Hall PV : *Medulloblastoma in children.*

J Neurosurg 1977 : 46 : 56-64

- 16) Venes JL, McIntosh S, O'Brien RJ, Schwartz AD
: *Chemotherapy as an adjuncts in the initial
management of cerebellar medulloblastomas. J
Neurosurg 1979 : 50 : 721-724*

- 17) Hardy DG, Hope-Stone HF, McKenzie CG,
Schojtz CL : *Recurrence of medulloblastoma after
homogenous field radiotherapy. J Neurosurg 1978
: 49 : 434-440*