

영구화장문신에 의한 알러지성 육아종 1예

이화여자대학교 의과대학 피부과학교실
이미경 · 강형철 · 함정희 · 국홍일

=Abstract=

A Case of Allergic Granuloma due to Cosmetic Tattoo

Mi Kyung Lee · Hyung Chul Kang · Jeong Hee Hahm · Hong Il Kook

Department of Dermatology, College of Medicine, Ewha Womans University

We present herein a case of allergic granuloma due to cosmetic tattoo in eyebrow which developed in a 45-year-old female. She was seen with itching erythematous hard papules and plaques on the tattooing site.

Histopathologic findings reveled allergic granulomatous infiltration and brown pigment, and quantitative analysis by means of atomic absorption spectrophotometer were done with brown and black dye and biopsy specimen. 0.03 ppm chrome was found in the biopsy specimen patch test was showed strong positive reaction to potassium dichromate.

We have tried intralesional injection of triamcinolone for 10 months with 3 weeks interval.

서 론

문신은 피부에 바늘이나 그와 유사한 도구를 이용해 진피에 색소를 주입하여 문양을 만드는 것으로 과거에는 종교적 계급의 식별¹⁾ 문화적 등 여러 의미로 사용되어 왔으나 최근에는 미용적인 면에까지 도입이 되면서 점차 그에 따른 부작용들도 나타나고 있다.

저자들은 45세 여자에서 양쪽 눈썹 부위에 영구화장 문신을 시행한 뒤 발생한 것으로 사료되는 알러지성 육아종 1예를 경험하여 보고한다.

증 례

환 자 : 김○○, 45세, 여자.
초진일 : 1987년 6월 5일.

주 소 : 양쪽 눈썹 부위의 소양감이 동반된 홍반성 구진 및 판.

과거력 : 특기 사항 없음.

가족력 : 특기 사항 없음.

현병력 : 내원 4개월 전에 미장원에서 눈썹 부위에 검은색과 갈색의 색소를 이용해 영구화장 문신을 시행하였으며 2개월 후 안면 부종, 소양감이 동반된 발진이 문신 부위에 발생하였다.

이학적 소견 : 피부소견 이외 특기 사항 없음.

피부 소견 : 문신 부위에 수개의 침두대 크기의 홍반성의 단단한 구진과 판이 발생하였다(Fig. 1).

검사 소견 : 일반 혈액 검사 뇨 검사 흉부 X선 검사 간기능 검사 모두 정상이었다.

병리조직학적 소견 : 구진성 병변 부위에서 시행한 조직 생검상 진피 전반에 걸쳐 알러지성 육아종성 침윤과 산재된 갈색 색소가 나타나며 이




Fig. 1. Many erythematous pinhead sized hard papules on both eyebrows.

러한 육아종은 표피양 세포, 임파구, 조직구 등의 단핵 세포와 거대 세포도 관찰되었다(Fig. 2, Fig. 3).

원자 흡수 분광계(Atomic absorption spectrophotometer) 소견: 검은색 색소에서는 크롬이 3.60 ppm, 철이 27.7m, 갈색 색소에서는 각각 8.00ppm, 31.7ppm이었고 조직에서는 크롬만이 0.03ppm이 검출되었다(Table 1).

침포 시험: CHEMOTECHNIQ사의 European Standard Series를 이용해 시행하였는데 48시간

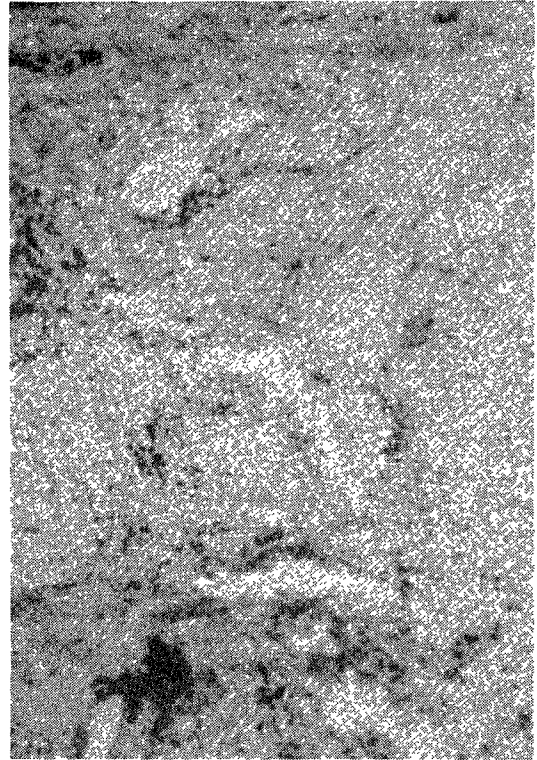


Fig. 2. Granulomatous inflammatory infiltration and brown pigment in dermis(H & E stain, ×100).

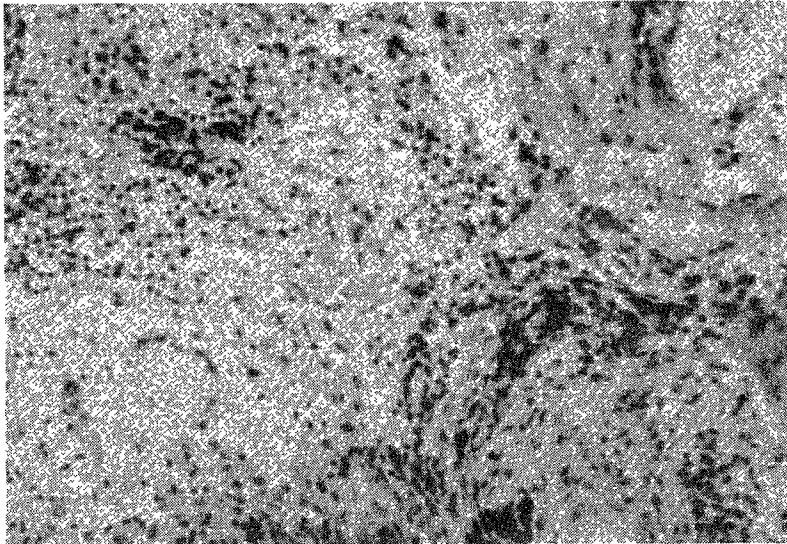


Fig. 3. Many epithelioid cells, lymphohistiocytes, and giant cells in granuloma and brown pigment around the blood vessels(H & E stain, ×100).

Table 1. Quantitative analysis by AAS*

	Cr	Fe(ppm)
Black tattoo	3.60	27.7
Black tattoo	8.00	31.7
Tissue by tattoo	0.03	-

*Atomic absorption spectrophotometer

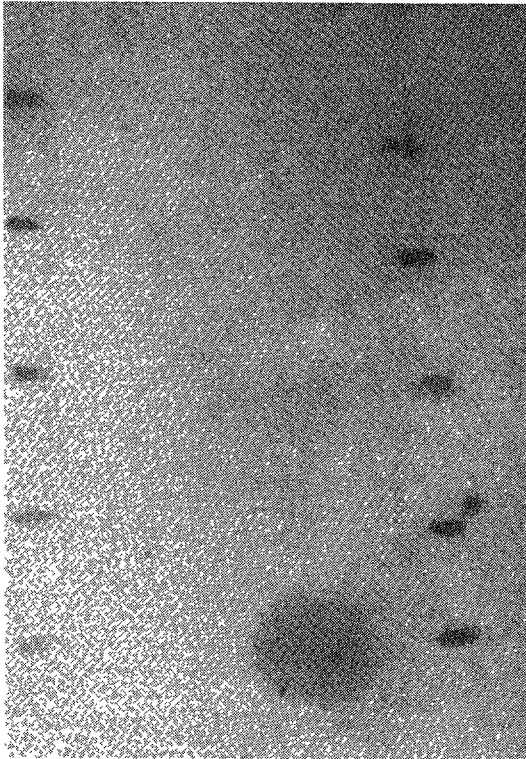


Fig. 4. Strong positive to potassium dichromate in patch test(96 hrs).

검사상 potassium dichromate에 강양성 Thiuram mix, parabens에 양성반응을 보였고 96시간에는 potassium dichromate에만 강양성 반응을 나타냈다(Fig. 3).

치료 및 경과 : 이상의 소견으로 문신 색소내의 크롬에 의해 유발된 알러지성 육아종으로 진단을 내리고 Triamcinolone을 3주 간격으로 10개월간 병변내 주사하여 구진성 병변의 소실과 문신 부위의 색이 전체적으로 옅어진 소견을 보였다(Fig. 4).




Fig. 5. Improved skin lesions and decreased black color.

고 찰

문신은 고대로 부터 여러가지 의미로 널리 이용되어 왔으며 문헌상의 최초의 보고는 기원전 4000년 전경에 이집트에서 행해진 것이다²⁾. 우리나라에서도 문신이 많이 행해졌는데 주로 청소년기에 비전문가에 의한 것으로 나타났고 먹을 갈아서 사용하거나 잉크 무연탄 가루등을 이용해 시행한다고 한다³⁾. 또한 이들 중 87.7%에서 문신 시행 후에 후회하였고 99%에서 제거를 원했다는 보고가 있다⁴⁾. 오늘날 널리 유행하고 있는 영구 화장 문신 또한 비전문인에 의해 행해지며 제대로 소독된 도구를 사용하지 않기 때문에 많은 부작용이 생길 수 있다. 본 증례에서도 미장원에서 바늘을 이용해 시행되었었다. 이러한 문신의 시행은 조직에 영향을 주므로 염증 반응을 유발시킬 수 있고 나병이나 간염 매독 결핵 등 전신적 질환이 전파될 수도 있으며 부분적인 피부 질환이 더욱 악화되고 주입된 색소에 의해 흔히 알러지 반응이 일어날 수 있다⁵⁾⁶⁾. 가장 흔히 유발시키는 것은 붉은색을 내는 수은을 이용한 문신이라 한다⁷⁾. 드물게는 Sarcoid반응이나 mercurial granuloma같은 이물질 반응도 나타날 수 있다⁷⁾⁸⁾. 이러한 유형의 반응은 초록색이나 갈색의 문신에서도 생길 수 있다⁹⁾¹⁰⁾.

본 환자는 원자 흡수 분광계 소견상 조직에서 크롬이 검출되었고 칩포 검사에서는 potassium dichromate에 강양성을 보인 것으로 미루어 크롬에 의한 알러지성 반응이 나타난 것으로 생각할 수

있다. 그리고 크롬이 초록색을 내는 색소인데도 본 환자의 알러지 유발 물질이 될 수 있었던 이유는 실제로 문신 시행시에 미장원 등에서 자연스러운 색을 내기 위해 여러 종류의 색소를 혼합해서 사용하기 때문이다.

크롬은 6가와 3가가 있는데 6가는 낮은 농도에서도 과민 반응을 유발 시키고 3가 크롬은 낮은 농도에서는 접촉 피부염을 잘 유발하지 않는다고 한다¹¹⁾. 크롬이 포함되어 과민 반응이 나타날 수 있는 물질에는 페인트 물감 고무 윤활유 air conditioning system 시멘트 식기 세척제 가죽 등이 있다¹²⁾.

문신의 제거 방법으로는 외과적 절제 및 피부이식 박피술 소파술 화학적 화상 피부색과 동일한 색소를 이용한 재문신 전기 소작술 및 레이저 광선에 의한 치료법 등이 있으나¹³⁾ 만족할만한 단계는 아니다. 그외 스테로이드를 병변내 주사하는 방법이 있는데 이것은 염증 반응을 감소시키기 위한 목적으로 시도되어지며 부작용은 많은 호전을 보인다고 하지만 재발 가능성이 높다고 한다¹⁴⁾. 본 환자에서도 스테로이드를 병변내 주사하여 큰 호전을 보였고 20개월간 추적 관찰을 해보았으나 재발은 없었다.

이상 문신은 전술한 여러 부작용 뿐아니라 만족스럽지 못할 경우 원상 회복은 불가능하므로 비전문인에 의한 불결한 상태의 시술은 근절되어야 한다고 생각된다.

결 론

저자들은 45세 여자에서 영구화장 문신 2개월 후에 크롬에 의한 알러지성 육아종이 발생하였으며 스테로이드의 병변내 주사로 호전을 보인 1예를 경험하여 보고한다.

References

1) Editorials : *Tattoos today. From eyelids to ankles*

and some in '3-D'. *Arch dermatol* 1985 : 604 : 121

2) Henry H, Roenigk : *Tattooing-history, teachnics, complications, removal, Cleaveland Clinic Quarterly* 1971 : 38 : 179

3) 김진우 · 조백기 · 허원 : 문신의 임상 및 병리 조직학적 연구 : 대한피부과학회잡지 24 : 1986 : 213-217

4) 배대균 : 교도소 수형자의 문신. *신경정신의학* 1983 : 22 : 608

5) Swinny B : *Generalized Chronic Dermatitis Due to Tattoo. Ann Allergy* 1946 : 4 : 295

6) Lubeek, G and Epstein E : *Complications of Tattooing. Calif Med* 1952 : 83 : 76

7) Lane RAG : *Beerman H and Mescott H : Mercurial granuloma Occurring in a Tattoo. Canad Med Ass J* 1958 : 70 : 75

8) Auger C : *Cancer sur tatouage et Cancer sur cicatrice de vaccination antivariolique. Laval Med* 1943 : 8 : 300

9) Sharlit H : *Mealnoma Caused by Indelible Pencil. Arch Derm Syph* 1938 : 37 : 301.

10) Watkins DB : *Viral Disease in Tattoos : Verruca Vulgaris. Arch Derm* 1961 : 37 : 301

11) MH Samitz, Sidney Gross : *Effects of hexavalent and trivalent chromium compounds on the skin. Arch Derm* 1961 : 84 : 404

12) L J A Loewenthal H. Johannesburg : *Reactions in Green Tattoos. Arch Derm* 1960 : 82 : 237

13) 이종욱 · 김진우 · 조백기 등 : 문신의 임상 및 병리조직학적 연구 : 제2보 병리조직학적 연구

14) Ebstein WL : *Chemical induced granuloma. In Dermatology in General Medicine. Fitzpatrick TD, Eisen AZ, Wloffk(eds), 3rd ed, HcGraw-Hill Inc. New York, 1987 : 1590-1598*