

## 소아요로감염에서 요로계 영상의 진단적 가치에 대한 평가

이화여자대학교 의과대학 소아과학교실  
이 승 주

= Abstract =

### Urinary Imaging in Children with Urinary Tract Infection

Seung Joo Lee

*Department of Pediatrics, College of Medicine, Ewha Womans University*

Urinary imaging is essential because UTI in children is usually the first presenting sign of urinary tract anomaly.

Early diagnosis and treatment of major urinary tract anomaly are important to prevent renal damage. But there is still considerable disagreement as to what investigation should be undertaken first. Until several years ago, IVP and VCUG were included as routine tests in all children after the first or second UTI. Recent studies indicate the ultrasound can effectively replace IVP as a screening procedure and Tc-DMSA scan is more sensitive than IVP for the detection of early stage of renal scar and predictability of VUR.

We performed the various imaging studies of urinary tract in 142 children, diagnosed as the first UTI in Pediatric department of E.W.U.H. from March, 1984 to March, 1990 and evaluated the results retrospectively.

The results were as follows :

- 1) Abnormalities were observed in 42 of 142 children with UTI(29.6%), 30 of 101 male(29.7%) and 12 of 41 female(29.2%).
- 2) Urinary tract anomalies were 22 primary vesicoureteral refluxes(15.5%), 9 obstructive uropathy(6.3%), 3 non-obstructing, non-refluxing megaureter(2.1%), 3 stones(2.1%), 3 renal anomaly(2.1%), one bladder diverticulum(0.7%). Obstructive uropathy was detected more in male than female( $p < 0.05$ ). Renal scars were observed in 10, 7 in male(6.9%) and 3 in female(7.3%).
- 3) The detection rates of abnormal finding were not significantly different, 16.9% in VCUG, 22.2% in IVP, 23.3% in US and 28.1% in Tc-DMSA scan.
- 4) VUR, bladder diverticulum and PUV were 100% diagnosed by VCUG. Renal anomaly and dilated urinary tract of obstructive uropathy and non-obst. non-reflux. megaureter were 100% detected by US, IVP and Tc-DMSA scan. One of 3 stones was missed by US but detected during VCUG. Ectopic ureter was the only one that needed IVP.

5) The predictive rate of VUR was 60% in Tc-DMSA scan significantly higher than US(36%) or IVP(23%)( $p < 0.05$ ). High grade VUR(Gr IV-V) was 100% predicted in all three exam but low grade VUR was more predicted by Tc-DMSA scan(50%) than US(10%) or IVP(5.6%).

6) Renal scar was diagnosed by Tc-DMSA scan(21.9%) significantly higher than IVP(6.0%) and US(1.0%). In comparison of Tc-DMSA and IVP in 32 completed cases, Tc-DMSA scan had a higher diagnostic rate of renal scar with higher sensitivity than IVP.

In summary, we can detect major urinary tract anomalies and renal scar with more accuracy and less radiation with US and Tc-DMSA scan in acute stage and VCUG in 2 weeks. The additional value of IVP as a screening test was scant. IVP will be indicated in selected cases to delineate the morphology of urinary tract.

## 서 론

소아요로감염은 흔히 요로계 이상의 첫증상으로 발현되기 때문에 요로감염 소아에서의 요로계 영상검사는 필수적이다<sup>1-5)</sup>. 요로계기형의 발견빈도는 대상군의 나이, 성별 등에 따라 25%에서 67%까지 다양하게 보고되고 있으며 일차성 방광요관역류, 폐쇄성 요로병증 등이 흔하다<sup>1-11)</sup>. 이들은 요로감염과 동반시 신손상이 일어나기 쉬우며 조기에 찾아내어 교정하거나 치료하여 주어야만 신반흔에 의한 신부전, 고혈압 등의 후유증이 예방될 수 있다<sup>12-15)</sup>. 요로계 영상의 검사시기와 종목 선택에는 현재까지 많은 논란이 있어 왔다. 수년전까지만 하여도 경정맥신우조영술(IVP), 배뇨성방광요로조영술(VCUG)이 기본검사였으나 최근의 보고는 신초음파검사(US)가 선별검사로서 IVP를 대신할 수 있으며<sup>16-24)</sup> 신반흔의 진단에는 Tc-DMSA신주사가 우수하다고 하였다<sup>25-30)</sup>.

이에 저자는 요로감염 환아에서 시행된 요로계 영상검사를 후향적으로 비교 분석하여 요로계 기형과 신반흔의 발견빈도와 이들에 대한 각 검사간의 진단적 가치를 평가하고자 한다.

## 대상 및 방법

1984년 3월부터 1990년 3월까지 이화의대 부속 병원 소아과에 입원하여 요로감염으로 확진된 142명을 대상으로 하였다. 요로감염의 확진은 청결 중간뇨의 단일집락수가 2회연속  $10^5$ 이상이거나

치골상부 방광천자에서 세균노자가 증명된 경우로 하였다. 확진된 요로감염 환아에서의 요로계 영상검사 시기로 초창기에는 남아는 초감염시, 여아는 재감염시에 시행하였으나<sup>1)</sup> 최근에는 성별에 관계없이 모든 요로감염 소아에서 시행하였다<sup>2-4)</sup><sup>14)</sup>.

검사종목으로 1985년까지는 치료 6주후 IVP와 VCUG만을 시행하였으나<sup>1)</sup> 1986년부터는 US와 VCUG를 시행한 후 이상소견이 있는 경우에만 IVP를 시행하였고<sup>16-19)</sup> 1988년부터는 급성기에 US, Tc-DMSA 신주사를 시행하고 치료종료 2~4주후에 IVP와 VCUG를 시행하였다. 급성기 Tc-DMSA 신주사상신결손을 보였던 경우는 6주~3개월후에 반복하였다. 검사결과를 확인할 수 있었던 142례를 대상으로 주요 요로계기형과 신반흔에 대한 검사소견을 후향적으로 관찰하고 그 진단가치를 평가하였다.

## 결 과

1. 나이, 성별에 따른 요로계 이상소견의 빈도 (Table 1, Fig. 1)

요로감염 소아 142례중 비정상소견을 보인 예는 42례로 29.6%였다. 남아가 101례중 30례(29.7%), 여아가 41례중 12례(29.3%)로 성별에 따른 유의한 차이는 없었으며 요로감염의 빈도가 남아에 월등히 높은 것과는 대조적이었다. 연령별 비정상소견의 발견빈도에도 유의한 차이는 없었다.

Table 1. Abnormal urinary imaging in 142 children with UTI in relation to age and sex

Sex and age		Normal(%)	Abnormal(%)
Sex			
Male	(n= 101)	71(70.3)	30(29.7)
Female	(n= 41)	29(70.7)	12(29.3)
Age			
< 1M	(n= 21)	13(61.9)	8(38.1)
1M-12M	(n= 64)	48(75.0)	16(25.0)
1Y- 3Y	(n= 34)	24(70.6)	10(29.4)
3Y- 6Y	(n= 14)	9(64.3)	5(35.7)
6Y-14Y	(n= 9)	6(66.7)	3(33.3)
Total	(n= 142)	100(70.4)	42(29.6)

p>0.05

2. 요로계기형과 신반흔의 빈도(Table 2)

일차성 방광요관역류는 22례로 15.5%에서 관찰되었으며 남아에서 15례(14.7%), 여아에서 7례

(17.1%)로 남녀의 차이는 없었다. 폐쇄성 요로기형은 9례로 6.3%였으며 남아 8례(7.9%), 여아 1례(2.4%)로 남아에서의 빈도가 유의하게 높았으며 (p<0.01), 이는 신우요관이행부 협착이 6례(4.2%), 요관방광이행부협착이 2례(1.4%), 후부요로관막이 1례이었다. 신기형이 3례(2.1%)였으며 이는 단일신, 신형성부전, 중복뇨로계가 각각 1례(0.7%)였다. 그외 요로계기형은 요로계결석이 3례(2.1%), 비폐쇄 비역류성 거대요관이 3례(2.1%), 방광계실이 1례(0.7%), 이소성요관이 1례(0.7%)이었다. 신반흔은 10례(7.0%)에서만 관찰되었으며 남아 7례(6.9%), 여아 3례(7.3%)로 남녀의 차이는 없었다.

3. 요로계영상의 종류에 따른 이상소견의 발견율(Table 3)

VCUG는 142전례에서 시행되어 24례인 16.9%에서 이상소견을 보였고 IVP는 108례중 24례인 22.

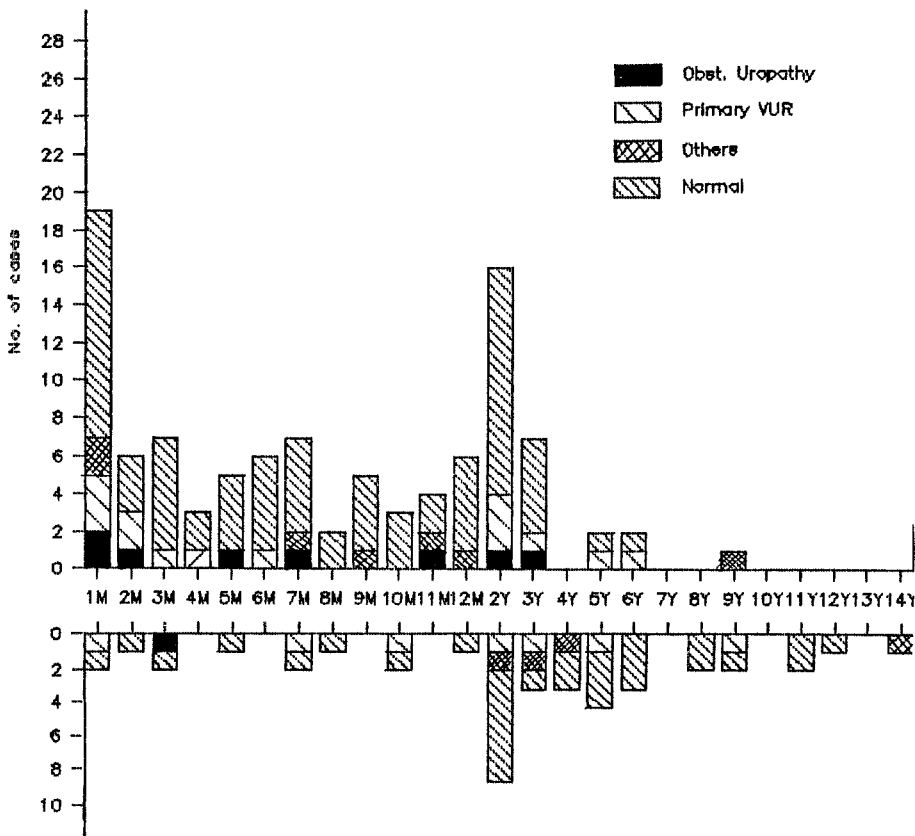


Fig. 1. Age and sex distribution of UTI and abnormal findings of urinary imaging.

Table 2. Incidence of urinary tract anomaly and renal scar in 142 children with UTI

Urinary tract anomaly and renal scar	Male(%) (n=101)	Female(%) (n=41)	Total(%) (n=142)
Primary vesicoureteral reflux	15(14.9)	7(17.1)	22(15.5)
Obstructive uropathy	8(7.9)*	1(2.4)	9(6.3)
Ureteropelvic junction obst.	5(5.0)	1(2.4)	6(4.2)
Ureterovesical junction obst.	2(2.0)	0(0.0)	2(1.4)
Post. urethral valve	1(1.0)	0(0.0)	1(0.7)
Stone	2(2.0)	1(2.4)	3(2.1)
Non obst. non reflux. Megaureter	2(2.0)	1(2.4)	3(2.1)
Renal anomaly	2(2.0)	1(2.4)	3(2.1)
Duplex kidney without reflux	0(0.0)	1(2.4)	1(0.7)
Single kidney	1(1.0)	0(0.0)	1(0.7)
Hypoplastic kidney	1(1.0)	0(0.0)	1(0.7)
Bladder diverticulum	1(1.0)	0(0.0)	1(0.7)
Ectopic ureter	0(0.0)	1(2.4)	1(0.7)
Renal scar	7(6.9)	3(7.3)	10(7.0)

\*P<0.01. Compared with female

Table 3. the detection rate of abnormal findings in different imaging study

Imaging study	Normal(%)	Abnormal(%)
VCUG (n=142)	118(83.1)	24(16.9)
IVP (n=108)	84(77.8)	24(22.2)
Renal Ultrasound (n=90)	69(76.1)	21(23.3)
99m Tc-DSMA scan (n=32)	23(71.9)	9(28.1)

P<0.05

2%에서, US는 90례중 21례인 23.3%에서 Tc-DMSA신주사는 32례중 9례인 28.1%에서 이상소견을 보였다. 상기 검사종목 간에 이상소견 발견율의 유의한 차이는 없었으며 선별검사로서의 가

치는 비슷하였다.

#### 4. 요로계기형의 100%진단을(Table 4)

일차성 방광요관역류 22례와 방광내계실 1례는 VCUG에 의해서만 100%진단되었고, 폐쇄성 요로기형 9례의 확장된 신폐노관은 US, IVP, Tc-DMSA 신주사 모두에서 100%진단이 가능하였다. 요로계결석 3례중 US로 놓친 요관결석 1례는 VCUG중에 관찰될 수 있었고, 확진에 IVP가 꼭 필요했던 이소성 요관 1례는 임상적으로 강하게 의심되었던 경우였다.

이상의 관찰로 VCUG와 US만을 시행하였을 때 42례의 요로계기형중 진단이 가능하였던 경우는

Table 4. The 100% diagnostic rate of different imaging study in evaluation of urinary tract anomaly

Urinary tract anomaly	VCUG(%)	US(%)	IVP(%)	DSMA scan(%)
Primary VUR (N=22)	22/22*	5/14	5/22	6/10
Obst. Uropathy (N=9)	1/9	7/7*	9/9*	1/1*
UPJ Obst. (N=6)	0/6	5/5*	6/6*	1/1*
UVJ Obst. (n=2)	0/2	1/1*	2/2*	0/1
PUV (N=1)	1/1*	1/1*	1/1*	-
Stone (N=3)	2/2*	1/2	3/3*	0/1
NO NR Maureter (N=3)	0/3	3/3*	3/3*	1/1*
Renal Anomaly (N=3)	0/3	3/3*	3/3*	1/1*
Bl. Diverticulum (N=1)	1/1*	0/1	0/1	-
Ectopic Ureter (N=1)	0/1	0/1	1/1*	-

P<0.05

\*100% Diagnostic rate

41례(97.6%)나 되었으며 IVP가 절대적으로 필요하였던 경우는 1례에 불과하였다. 즉, 요로감염 소아에서 VCU와 US의 진단적 가치는 높은 반면 단점이 많은 IVP의 부가적인 가치는 별로 없었다.

5. 일차성 방광요관역류의 예견율(Table 5)

요로계기형중 가장 흔한 일차성 방광요관역류의 예견율은 Tc-DMSA 신주사가 60%로 US의 36%, IVP의 23%에 비해 유의하게 높았다( $p < 0.05$ ). 역류의 정도에 따른 차이를 보면 역류가 심한 경우(Gr. IV-V)는 세검사 모두에서 100% 방광요관역류의 존재를 예견할 수 있었으나 역류가 경한 경우(Gr. I-III)의 예견율은 Tc-DMSA신주사가 50%로 US의 10%, IVP의 5.6%에 비해 월등히 높았다( $p < 0.01$ ).

6. 신반흔의 진단율

신반흔의 진단율은 Tc-DMSA신주사가 21.9%로

Table 5. Comparison of different imaging study to predict primary VUR

Primary VUR	Ultrasound (%)	DMSA Scan (%)	IVP (%)
Grade I-III (n=18)	1/10(10)	4/8 (50)*	1/18(5.6)
Grade IV-V (n= 4)	1/4(10)	2/2(100)	4/4(100)
Total (n=22)	5/14(36)	6/10(60)*	5/22(23)

$P < 0.05$ , Compared with US and IVP

Table 6. The diagnostic rate of different imaging in evaluating renal scar

	US(%)	Tc-DMSA Scan(%)	IVP(%)
Renal Scar	1/96(1.0)	7/32(21.9)*	6/108(6.0)

$P < 0.01$ , Compared with US and IVP

Table 7. Comparison of  $^{99m}$ Tc DMSA Scan and IVP in detecting transient renal cortical defect or renal scar

		IVP		
		Normal(%)	Abnormal(%)	Total(%)
$^{99m}$ Tc-DMSA Scan, First	Normal	23	0	23(71.9)
	Abnormal	6	3	9(28.1)
$^{99m}$ Tc-DMSA Scan, F/U	Normal	25	0	25(78.1)
	Abnormal	4	3	7(21.9)
	Total	29(90.6)	3(9.4)	32(100)

$P < 0.01$

$^{99m}$ Tc-DMSA Scan, F/U : Sensitivity 100%, Specificity 86.2%

IVP : Sensitivity 42.1%, Specificity 100%

IVP의 6%, US 1%에 비해 유의하게 높았다(Table IV). Tc-DMSA신주사와 IVP를 동시에 시행한 32례에서 관찰하여 보면 급성기 신주사상 신결손을 보였던 경우는 9례인 28.1%였다. 회복기에 반복한 신주사에서는 7례인 21.9%에서만 지속적인 신반흔으로 관찰되었지만 IVP의 신반흔 진단율인 9.4%에 비하면 유의하게 높았다. 신반흔의 진단에 Tc-DMSA신주사의 Sensitivity는 100%이며 Specificity는 86.2%로 IVP의 Sensitivity 42.1%, Specificity 100%에 비해 진단적 가치가 높았다(Table 7).

고 안

요로감염은 소아에서 가장 흔한 세균성 질환이지만<sup>1)</sup> 성인과는 달리 요로계기형의 첫 증상으로 발현되는 수가 많기 때문에 요로감염 소아에서 요로계 영상검사는 중요하다<sup>1-5)</sup>. 이는 요로계기형을 조기에 진단 치료함으로 영구적인 신손상을 예방할 수 있기 때문이다<sup>1-5)</sup>.

요로감염이 심한 방광요관역류나 폐쇄성 요로병증 등의 주요 요로계기형과 동반되는 신손상의 빈도가 높아지고 이는 만성신부전과 고혈압 등의 장기적인 후유증을 야기하게 되므로, 조기진단이 특히 중요하다<sup>12-15)</sup>.

요로감염 소아에서 요로계기형의 발견빈도는 대상군의 연령과 성별에 따른 차이점이 알려져 있고<sup>5-8)</sup> 인종과 검사방법에 따라서도 달라져 25~67%까지 다양하게 보고되고 있다<sup>1-11)16-24)</sup>. 그중 일차성 방광요관역류가 15~62%로 가장 많고 폐쇄성 요로병증이 5~10%로 다음 순이다. 모든

연령군을 포함한 본 조사에서 요로계기형의 발견 빈도는 29.6%였으며 일차성 방광요관역류가 15.5%, 폐쇄성 요로병증이 6.3% 등으로 비교적 낮은 편이었는데, 이는 우리나라 요로감염 소아에서 관찰된 연령에 따른 성별빈도의 특이성과 밀접한 것으로 보인다. 요로감염은 혈행성 감염을 잘 일으키는 신생아기에는 남아에서 호발하나 상행성 감염이 추가되는 생후 3개월경부터는 여아에서 호발하는 것으로 보고되고 있다<sup>1-5)7-8)</sup>. 그러나 이와는 대조적으로 대부분 국내보고를 포함한 본 조사에서는 생후 3, 4세경까지도 남아에 호발하는 현상을 볼 수 있으며 이런 현상은 최근에 보고되고 있는 포경수술과 요로감염과의 관계에서 찾을 수 있을 것으로 보인다<sup>31-35)</sup>. 포경수술이 시행이 보편화 되어있는 선진국에 비해 그렇지 못한 우리나라에서 남아의 요로감염 빈도가 유난히 높은 것이 포경상태와 관련된 현상이라면 선천성 기형과의 관련은 상대적으로 낮을 것으로 생각되어진다.

요로계기형의 조기발견은 신손상의 예방목적으로 필수적이지만 첫 발현질환인 요로감염 소아에서 적절한 검사종목의 선택에 대해서는 현재까지도 의견의 일치를 보지 못하고 있다. 수년전까지만 해도 IVP와 VCUG가 중요 검사였지만 신초음파

검사가 보편화 되면서 IVP의 가치가 점차 퇴색되고 있다<sup>16-24)</sup>. 신초음파 검사는 손쉽고, 비관혈적이고, 방사선 조사의 위험이 없으면서 방광요관역류를 제외한 대부분의 구조적 요로계기형을 진단할 수 있으므로 우수한 선별검사이며 IVP를 대체할 수 있다고 하였다<sup>16-21)</sup>. US와 VCUG가 정상인 경우 IVP의 필요성은 전혀 없으며 상기 두검사에서 비정상소견을 보일 때에 시행함으로써 50~70%에서 IVP의 불필요한 방사선 조사를 피할 수 있었다고 하였다<sup>17-19)</sup>. 심지어는 Gr. I-II의 방광요관역류에서도 IVP가 주는 더이상의 정보는 없다고 하였다<sup>21)</sup>. 신초음파 검사와 VCUG를 병행시 놓치기 쉬운 기형은 중복요관, 이소성요관 등의 요관기형으로 임상적으로 중요한 기형은 아니다<sup>16)17)</sup>. 중복요관은 방광요관역류가 없는 한 특별한 치료가 필요 없으며<sup>16)17)</sup> 이소성요관은 노실금 등 임상증상이 뚜렷하여 놓칠 염려가 없기 때문이다<sup>17)</sup>.

다만 신반흔을 관찰하고 신기능과 신성장을 추적 관찰하기 위해 IVP가 필요하다고 강조되어 왔으나<sup>16-24)</sup> 최근에는 Tc-DMSA신주사가 보다 더 정확한 정보를 줄 수 있음이 알려졌다<sup>25-30)</sup>. Tc-DMSA는 신피질의 근위 세뇨관에 추적되어 신장의 윤곽을 잘 나타내므로 신반흔의 진단에 유용할 뿐 아니라 좌우신장이 상대적 및 절대적 신기능 평

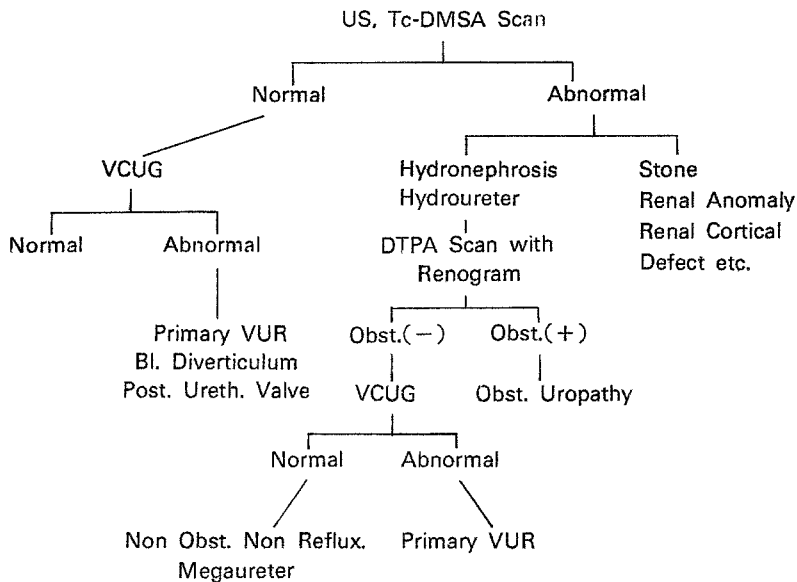


Fig. 2. Urinary imaging of children with UTI to detect urinary tract anomaly and renal scar.

가를 용이하게 하는 우수한 검사로 평가되었다<sup>26)</sup>.

Merrick등<sup>25)</sup>은 신반흔의 진단에 99m Tc-DMSA 신주사의 우수성을 입증하였으며 Verber등<sup>27)</sup>도 신반흔의 진단뿐 아니라 방광요관역류의 예견인자로서 다른 어떤 방법보다 우수하여 일차 선별 검사로서의 중요성을 강조하였다.

요로감염 후 신반흔의 진행과정을 보다 더 정확하게 파악할 수 있으며 상대적 또는 절대적 좌우 신기능을 평가할 수 있는 이점 등이 있으므로 보다 더 광범위하게 이용하면 신반흔의 생성 및 진행 과정 등 해결되지 못한 여러 문제점 등을 풀어나갈 수 있을 것으로 전망하고 있다<sup>28)</sup>.

결론적으로 모든 요로감염소아(특히 5세이하)에서 급성기에 손쉽게 값싸고 비관혈적인 신초음파 검사로 심한 요로계기형을 선별하고 감염치료 후 VCUG를 시행하여 하부요로계를 관찰하면 대부분의 요로계기형을 진단할 수 있으리라 생각된다.

99m Tc-DMSA신주사를 시행하여 신결손 부위를 정확히 진단하고 이상소견을 보인 경우 3~6개월 후 추가검사로 지속적인지의 여부를 확인하면 요로기형, 요로감염 등과 신반흔의 진행과정과의 관계등을 좀 더 정확히 파악할 수 있을 것으로 생각된다. 선별검사로서 단점이 많은 IVP의 부가적인 이점은 거의 없으며 요로계의 형태학적 변화를 확인하고 싶을 때, 요관기형등의 일부에서 선택적으로 시행될 수 있으리라고 본다. 이상의 장단점을 감안하여 요로감염 소아에서의 요로계 영상의 검사과정을 다음과 같이 제안하고자 한다 (Fig. 2).

## 결 론

요로감염소아 142례에서 시행한 요로계 영상검사를 후향적으로 비교분석하여 다음과 같은 결론을 얻었다.

1) 비정상 요로소견은 42례인 29.6%에서 관찰되었다.

2) 요로계 기형은 일차성 방광요관 역류가 22례인 15.5%로 가장 많고 그외 폐쇄성 요로기형이 9례(6.3%), 신기형이 3례(2.1%), 뇨로계 결석이 3례(2.1%), 비폐쇄성 비역류성 거대요관이 3례(2.1%),

방광계실과 이소성 요관이 각각 1례씩이었으며 신반흔은 10례(7.0%)에서 관찰되었다.

3) 요로계 영상 검사종목간의 이상소견 발견율은 유의한 차이가 없었다.

4) 일차성 방광요관 역류와 방광내계실은 VCUG에 의해 100% 진단되었고 폐쇄성 요로기형, 신기형등 대부분의 상부 요로기형은 US와 IVP 모두에서 100% 진단이 가능하였다. IVP가 진단에 필수적이었던 경우는 이소성 요관 1례뿐이었다.

5) 가장 흔한 요로계 기형인 일차성 방광요관 역류의 예견율은 Tc-DMSA 신주사가 타검사에 비해 유의하게 높았다( $p < 0.01$ ).

6) 신반흔의 진단율도 Tc-DMSA 신주사가 IVP에 비해 유의하게 높았다( $p < 0.05$ ).

결론적으로 요로감염의 급성기에 시행한 US은 대부분의 주요 요로계기형을 선별할 수 있으며 Tc-DMSA 신주사는 신반흔의 조기진단에 유효하였다. VCUG는 방광요관역류등 하부요로계 확진에 필요하였다. 선별검사로서 IVP의 부가적인 가치는 거의 없으며 일부 선택적인 경우에 필요한 것으로 생각된다.

## References

- 1) Behrmann RE, Vanghan VC : *Nelson Textbook of Pediatrics, 13 th ed, WB Saunders Co 1987 : p1147-1152*
- 2) Rosalind Maskell : *Urinary tract infection in Pediatrics. Edward Arnold 1988 : p94-118*
- 3) Holliday MA, Barratt TM, Vernier RL : *Pediatric Nephrology, 2nd ed, Williams and Wilkins 1987 : p 627-666*
- 4) Burns MW, Burns JL, Krieger TN : *Pediatric urinary tract infection : Diagnosis, Classification and significance. PCNA 1987 : 34 : 1111-1120*
- 5) Reid BS, Bender TM : *Radiographic evaluation of Children with urinary tract infection. RCNA 1987 : 26 : 393-407*
- 6) Bourchier D, Abbot GD, Maling TMJ : *Radiological abnormalities in infants with urinary tract infection. Arch Dis Child 1984 : 59 : 620-624*
- 7) Ring E and Zobel G : *Urinary infection and malformation of urinary tract in infancy : Arch Dis Child 1988 : 63 : 818-820*

- 8) Dre WJH, Acton CM : *Radiologic findings in newborn infants with urinary infection. Arch Dis Child* 1976 : 52 : 628-630
- 9) 정혜일 · 윤희상 · 최 용 · 고광욱 : 소아요로감염에 대한 이상적 고찰. *대한신장학회잡지* 1984 : 3 : 7-18
- 10) 조보경 · 김정오 · 이익준 : 소아요로감염증의 임상적 고찰. *소아과* 1987 : 30 : 64-70
- 11) 이형두 · 김찬영 : 소아요로감염증에 대한 임상적 고찰. *소아과* 1989 : 32 : 1706-1714
- 12) Smellie JM, Edwards D, Hunter N, Norman ICS, Prescod N : *Vesicoureteric reflux and renal scarring. Kidney Int* 1975 : 8 : 565-570
- 13) Winberg J, Bollgren I, Kallenius G, Mollby r Srenson SB : *Clinical Pyelonephritis and focal renal scarring. PCNA* 1982 : 29 : 801-813
- 14) Lerner GR, Fleischmann LE, Perlmutter AD : *Reflux nephropathy. PCNA* 1987 : 34 : 747-770
- 15) Warshaw BL, Hymes LC, Woodard JR : *Long-term outcome of patients with obstructive uropathy. PCNA* 1987 : 29 : 815-826
- 16) Johnson CE, Debaz BP, Shurin PA, DeBartolomeo R : *Renal Ultrasound evaluation of urinary tract infection. Pediatrics* 1986 : 78 : 871-878
- 17) Alon Uri, Berant M, Pery M : *Intravenous Pyelography in children with urinary tract infection and vesicoureteral reflux. Pediatrics* 1989 : 83 : 332-336
- 18) Kangaroo H, Gold GH, Fine RN, Diamant MJ, Boechar MI : *Urinary tract infection in infants and children evaluated by ultrasound. Radiology* 1985 : 154 : 367-373
- 19) Lindsell D and Moncrieff M : *Comparison of ultrasound exam and intravenous pyelography after a urinary tract infection. Arch Dis Child* 1986 : 61 : 81-82
- 20) Johnson Ce, Debaz BP, Shuirin PA, DeBartolomeo R : *Renal Ultrasound evaluation of urinary tract infection. Ped* 1986 : 78 : 871-878
- 21) Alon Uri. Berant M, Pery M : *Intravenous pyelography in children with urinary tract infection and vesicoureteral relfux. Pediatrics* 1989 : 83 : 332-336
- 22) 김순화 · 조병재 · 안돈희 · 손근찬 : 소아요로감염증에 대한 방사선검사 결과의 관찰. *소아과* 1989 : 32 : 797-802
- 23) 여민희 · 김원엽 · 김지성 · 이상길 · 장임주 : 소아요로감염증 환자에서 방사선검사결과에 대한 비교 관찰. *소아과* 1990 : 33 : 332-340
- 24) Merric MV, Uttley WS, Wild SR : *The detection of pyelonephritic scarring in children by radioisotope imaging. Br J Rad* 1980 : 53 : 544-556
- 25) Thelle T and Biskjar : *Confined DMSA Kidney Scintigraphy and Hippuran renography in children with uriny tract infection. Acta Ped Scand* 1985 : 74 : 720
- 26) Verber IG Strudley MR, Meller ST : *99m Tc-DMSA Scan as first investigation of urinary tract infection. Arch Dis Child* 1988 : 63 : 1320-1325
- 27) Verber IG and Meller ST : *Serial Tc dimercmpto-succinic acid(DMSA) scans after uriny infections presenting before the age of 5 years. Arch Dis Child* 1989 : 64 : 1533-1537
- 28) 이현수 · 김병조 · 오기근 · 최중락 : 소아요로질환 평가에 있어서 Tc-DMSA Scan의의. *대한신장학회지* 1989 : 8 : 473-480
- 29) Smellie JM, Ransley PG, Normand ICS, et al : *Development of new renal scars : A collaborative study. Br Med J* 1985 : 290 : 1957-1960
- 30) Wiswell TE, Meller GM, Gesiton HM, Jones SK Clemmings AF : *Effect of circumcision status on periurethral flora during the first year of life. J Ped* 1988 : 113 : 442-446
- 31) Wiswell TE, Enzenauer RW, Holton ME, Cornish JD, Hankins CT : *Declining frequency of circumcision : Implication for changes in the absolute incidence and male to female sex ratio of urinary tract infections in early infancy. Pediatrics* 1987 : 79 : 338-342
- 32) Herzog LW : *Urinary tract infection and circumcision. A case-control study. Am J Dis Child* 1989 : 143 : 348-350
- 33) Lohr Jacob : *The foreskin and urinary tract infections. J Pediatrics* 1989 : 114 : 502-504