

원발성 비역류·비폐쇄성 거대요관 1례

이화여자대학교 의과대학 비뇨기과학교실, 소아과학교실*

이상양·서주태·이희찬·심봉석·박영요·권성원·이승주*

= Abstract =

Primary Non-refluxing, Non-obstructed Megaureter : A Case Report

Sang Yang Lee, Ju Tae Seo, Hee Chan Lee,

Bong Suck Shim, Young Yo Park, Sung Won Kwon, Seoung Joo Lee*

Department of Urology and Pediatrics,* College of Medicine, Ewha Womans University

Primary non-refluxing, non-obstructed megaureter is a rare condition among the megaureter.

A 11 month old monozygote twin baby had been admitted due to blood and pus tinged spotson a diaper. Although the excretory urogram showed moderately dilated left ureter, but the voiding cystogram and diruetic renogram showed no reflux and no obstruction. So we diagnosed as a primary non-refluxing, non-obstructed megaureter.

We report this case with the review of literatures.

서 론

거대요관은 1923년 Caulk¹⁾가 처음으로 기술하였고, 폐쇄성, 역류성 또 비역류·비폐쇄성으로 분류되는는데 이중 드물게 발견되는 비역류·비폐쇄성 거대요관은 종종 원발성폐쇄 거대요관으로 오인되기 쉽다. 최근 본 교실에서는 비교적 드문 비역류·비폐쇄성 거대요관 1례를 치험하였기에 문헌 고찰과 아울러 보고하는 바이다.

증 례

환 자 : 박○○, 남아, 11개월.

주 소 : 기저귀에 농과 피가 묻어나옴.

과거력 : 일란성 쌍생아중 두번째 아기로서 출생시 만삭아로 체중이 2.4kg인 저체중 출산이었다.

가족력 : 특이사항 없음.

현병력 : 내원 일주일전부터 기저귀에 농과 피가 묻어 나와서 본원 소아과로 입원한 후 요로감염으로 생각하고 배설성 요로촬영을 시행하여 좌측 거대요관으로 진단되어 비뇨기과로 전과되었다.

이학적 소견 : 입원 당시의 혈압은 110/70mmHg, 체온은 36.5℃, 맥박은 110/min으로 정상범주였으며, 음경의 포피에 붉은 색을 띤 부종이 있었다.

검사소견 : 혈액검사, 혈액화학검사 및 요검사는 정상이었고 요배양검사에서 E. coli가 6×10^4 /ml로 자랐다.

방사선검사 소견 :

1) 흉부촬영 : 정상소견.

2) 배설성 요로촬영 : 우측 상부요로는 정상소견을 보여주고 있으나, 좌측은 신우, 신배가 우측에 비해 약간 확장된 소견을 보이나 신배의 형태는

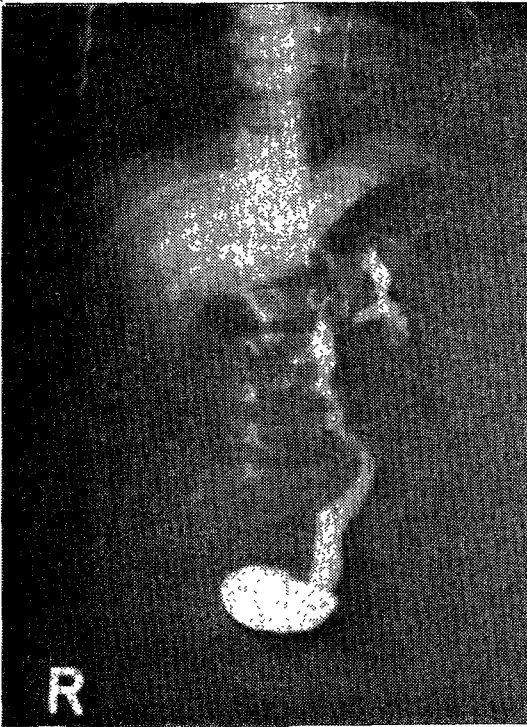


사진 1. 배설성 요로촬영 : 좌측 신우, 신배가 약간 확장된 소견과 좌측 요관의 심한 확장 및 방광요관이행부에서의 급격히 좁아지는 소견을 보임.

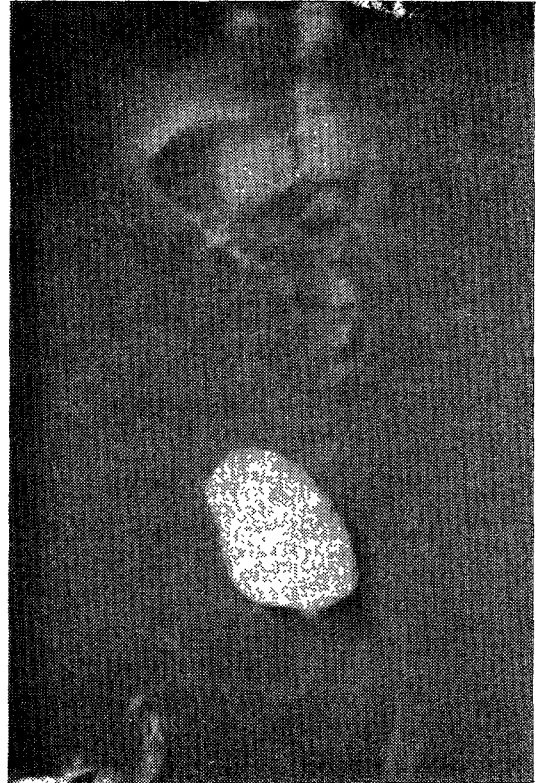


사진 2. 배뇨중 방광요도촬영 : 방광-요관 역류는 보이지 않음.




사진 3. 이뇨성 신주사 : Lasix투입후 동위원소의 급격한 배설을 보임.

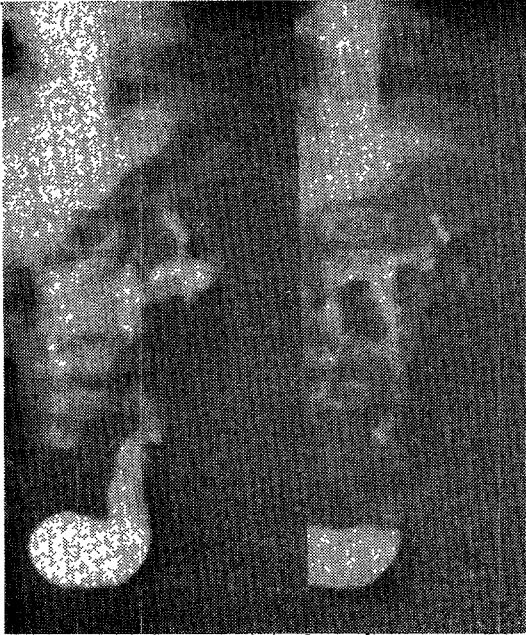

사진 4. 배설성 요로촬영(좌측; 발견 당시, 우측; 2개월후): 좌측 요관의 확장이 더 이상 진행되지 않은 소견을 보임.

유지되고 있으며 요관은 심한 확장으로 인해 비틀려져 있으며 방광요관이행부에서는 급격히 좁아지는 소견을 보이고 있다(사진 1).

3) 배뇨중 방광요도촬영: 방광요관 역류는 없었고 방광벽은 정상 방광 형태를 보이고 있다(사진 2).

4) 이뇨성 신주사: $^{99m}\text{Tc-DTPA}$ 를 이용한 신주사에서 동위원소 주입후 18분경 lasix 9mg을 투입한 결과 동위원소가 급격히 배설되는 것을 보여 폐쇄는 없는 것을 알 수 있다(사진 3).

진 단: 기저귀에 농과 피가 묻은 것과 소변에서 E. coli가 배양된 것은 포피염에 의한 것으로 진단하였으며, 좌측 거대요관은 방사선 검사소견으로 비역류·비폐쇄성 거대요관으로 진단하였다.

추적 관찰: 2개월후 요검사, 배설성 요로촬영 및 신주사를 시행하였다. 요검사는 정상이었으며, 배설성 요로촬영에서는 2개월전과 비교해서 좌측 요관의 확장은 더 이상 진행되지 않은 것으로 보였다(사진 4). 신주사 역시 폐쇄는 없는 소견을 보였다(사진 5).

고 안

거대요관이란 정상적인 요관의 직경에 비하여 요관의 일부나 전체가 확장된 상태를 나타낼 때 통칭하는 용어이다. 그러나 그동안 거대요관에 대한 분류가 계속 혼용되어 왔기 때문에 1976년 국제 소아비뇨기과학회에서 거대요관의 분류를 통일하였는데 이에 의하면 요관확장의 원인에 따라 역류성(Refluxing), 폐쇄성(Obstructed)과 비역류·비폐쇄성(Non-refluxing, non-obstructed)의 3가지 유형으로 나누고 이를 다시 원발성과 속발성으로




사진 5. 2개월후 추적관찰 신주사: 도위원소의 배설 장애는 보이지 않음.

세분하였다²⁾.

비역류·비폐쇄성 거대요관의 발생기전은 아직까지 명확히 밝혀져 있지는 않으나, 태생학적으로 신우의 발생시 동시에 발생하는 요관아(Ureteral bud)가 국소적인 과성장으로 거대요관을 초래한다고 한다³⁾. 요관의 비정상적 확장을 보이는 부위는 조직학적으로는 폐쇄성이나 역류성 거대요관에서 흔히 볼 수 있는 요관근의 이상비대(hypertrophy)나 과형성(hyperplasia)은 볼 수 없다. 그렇기 때문에 요관의 근육층만 얇을 뿐 다른 어떠한 기질적인 원인은 발견할 수 없다고 한다⁴⁾.

거대요관에서 선천성 비역류·비폐쇄성 거대요관으로 진단할 때는 다음과 같은 조건이 만족되어야 한다. 즉 확장된 요관을 보이지만 방광요관역류가 없어야 하므로 후부요도 판막증같은 방광하부 폐쇄가 없어야 하고, 방광근육의 비대 및 육주형성 또는 신경인성 방광이 없어야 하며, 방광 삼각부 형성부전이나 요관구의 이상이 없어야 한다. 또한 요관 내부에 협착이 없어야 하므로 요관판막이나 요관폐쇄를 일으킬 수 있는 다른 원인이 없어야 한다⁴⁾. 본 증례에 있어서도 위의 조건을 만족하여 비역류·비폐쇄성 거대요관으로 진단할 수 있었다.

비역류·비폐쇄성 거대요관의 배설성 요로촬영시 특징은 본 증례에서와 같이 방광과 요관이행부에서의 협착은 없으며 요관은 대개 방광 바로 윗부분에서부터 확장되어 있는 것처럼 보인다. 그리고 확장된 요관은 하부가 가장 넓으며 구상(bulbous) 형태로 갑자기 좁아지는 것을 볼 수가 있다. 그러다 드물게는 중부요관에서만 확장을 보이는 경우도 있다고 한다⁶⁾.

치료는 요의 저류나 통증이 발생하지 않으므로 주기적인 관찰만을 요하며 성장하면 요관의 벽의 두께도 증가하여 요관확장은 자연적으로 소실하는 경우가 많다.

본 환자의 경우도 비록 2개월간의 짧은 추적관찰 기간이었지만 그동안 요로감염도 발생하지 않았으며 2개월후 실시한 배설성 요로촬영 및 신주사에서 요관의 확장이 더 이상 진행되지 않고 요의 정체도 볼 수 없었다. 향후 이 환자의 추적관찰은 1년후 배설성 요로촬영과 신주사를 시행하여 환자의 성장과 함께 거대요관이 소실되는지의 여부를 관찰할 예정이고 이 환자가 일란성 쌍생아이므로 다른 아이도 검사하여 같은 비역류·비폐쇄성 거대요관이 있는지를 조사할 예정이다.

결 론

본 교실에서는 11개월된 남아에서 비교적 드문 질환인 비역류·비폐쇄성 거대요관 1례를 치험하였기에 문헌고찰과 아울러 보고하는 바이다.

References

- 1) Caulk JR : *The importance of the ureterovesical valve. J Urol* 1923 : 9 : 315-319
- 2) King LR : *Megaureter : Definition, diagnosis and management. J Urol* 1980 : 123 : 222-223
- 3) Stephens FD : *Congenital malformations of the urinary tract. New York, Praeger, 1983 : pp282-284*
- 4) Stephens FD : *Idiopathic dilatation of the urinary tract. J Urol* 1974 : 112 : 819-822
- 5) Pitt WR Jr., Mueccke EC : *Congenital megaureter : A review of 80 patients. J Urol* 1974 : 111 : 468-473
- 6) Kelalis PP, King LR, Belman AB : *Clinical pediatric urology. 2nd ed., Philadelphia, WB Saunders, 1985 : pp492-510*