

## 조영제가 가토 난관에 미치는 영향에 대한 실험적 연구\*

이화여자대학교 의과대학 방사선과학교실

정 은 철

= Abstract =

### Experimental Study of the Effect of Contrast Agents on the Fallopian Tubes of Rabbits

Eun Chul Chung

*Department of Radiology, College of Medicine, Ewha Womans University*

Hysterosalpingography is a valuable diagnostic tool in the investigation of the uterine and tubal factors of female infertility.

Author evaluated the effect of different iodinated contrast agents on the fallopian tube and adnexal tissue in 16 rabbits. Lipiodol, an oil-soluble agent, was used for 4 rabbits. The following water soluble contrast agents were used for 12 rabbits : iothalamate meglumine 60%, diatrizoate sodium, and iopromide. The agents injected through the catheter placed in the fallopian tube. Fallopian tubes and peritoneal cavities were evaluated histologically. Iothalamate meglumine and diatrizoate sodium contrast agents, were associated with mild to moderate inflammation and edema. Iopromide, which has low osmolarity, produced mild inflammation compared to ionic contrast agents. Use of oil-soluble contrast medium resulted in fibrous adhesion, moderate to marked inflammation and tissue edema in fallopian tubes and periovarian tissues.

The safety of oil-soluble contrast agents for hysterosalpingography is questioned. Therefore, contrast agents with low osmolarity are suitable for use in hysterosalpingography.

**KEY WORDS** : Hysterosalpingography · Rabbit.

### 서 론

자궁난관조영술은 1914년 Cary가 Collagol을 사용하여 자궁과 난관의 조영을 처음 시도한 이래, 1925년에 Heiser와 Rubin이 lipiodol을 이용하였고 1941년 Rubin이 수용성조영제를 사용하여 조기임신진단과 난관소통 유무를 확인하였으며 근래에는 점도가 높고 삼투압이 낮은 비이온성 조영제도

사용되고있다<sup>1)2)3)</sup>. 자궁난관조영술은 난관의 개통과 난관주위의 질환, 자궁내의 이상을 확인할 수 있는 검사인 복강경이나 자궁경검사에 비하여 술식이 간단하고 비용이 저렴하여 산과불임검사에 기본적으로 널리 이용되는 검사이나 아직까지 가장 적합한 조영제로 추천된 것은 없다<sup>4)5)6)</sup>. 자궁과 난관에 조영제를 주입할 때 불쾌감이 적고 검사후 다른 조영제를 사용했을 때보다 임신율이 높은 장점이 있어 많이 사용되었던 유성 조영제는 자궁난관조영후 난관과 복막을 비롯한 주위조직에

\* 이 논문은 쉐링(주)의 연구비 지원을 받았음.

염증반응을 일으키고 육아종을 형성한다는 보고가 있으나 여타 다른 조영제의 부작용에 대하여는 별달리 알려진 바가 없다<sup>7)8)9)</sup>. 저자들은 성분이 다른 4가지 조영제의 난관 및 복막강에 미치는 영향을 평가함으로 가장 적합한 조영제를 선택하여 자궁난관조영술후의 부작용을 줄이려는데 목적을 두고 이 실험을 시도하였다.

## 연구대상 및 방법

### 1. 실험동물 및 주입약제

가토는 중복자궁으로 한쪽 난관에 조영제를 선택적으로 주입할 수 있고 다른 쪽을 대조할 수 있으므로 이 실험에 이용되었다(Fig. 1).

태어난지 4~6개월되고 체중이 3~5kg에 달하는 암컷 가토 16마리를 사용하였다. 실험동물들은 태어난 직후부터 수컷과 분리사육하여 수태하지 않도록 하였다.

4마리씩 4개군으로 구분하였는데 제 1군은 iothalamate meglumin 60(Conray 60, Mallincrodt, St. Louis), 제 2군은 diatrizoate sodium(Hypaque 60, Winthrob-Breon, New York), 제 3군은 iopromide(Ultravist 300, Schering, Germany), 제 4군은 iodi-

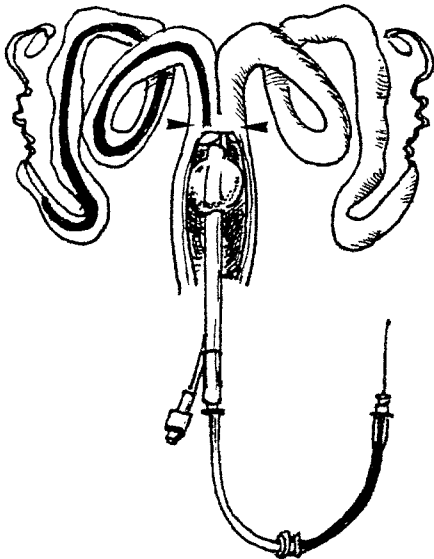


Fig. 1. Diagram of rabbit anatomy. Balloon of the foley catheter is in the vagina. Two separate cervixes (arrows) are seen. The right uterus and fallopian tube are catheterized.

zed seed poppy oil derivative 40%(Lipiodol Ultra Fluid, Guerbert, France)을 선택적 자궁난관조영술의 방법으로 난관에 주입하였다. 각 조영제의 삼투압과 iodine 함량은 별표와 같다(Table 1).

### 2. 선택적 난관 조영술

20~25mg(10mg/kg)의 chloropramazin(Sepamin<sup>®</sup>)을 실험 20~30분전에 대퇴에 근육 주사하고 0.5 mg Pentothal sodium을 40ml 생리식염수에 희석하여 체중 kg당 1ml를 초당 1ml의 속도로 귀의 변연부 정맥에 서서히 주사하여 마취시킨 후 고정판에 양와위로 사지를 결박하여 고정하였다. 서혜부를 넓게 소독하고 질구주위를 소독포로 덮어 감염이 되지 않도록 하였다.

Thurmond등이 고안한 중심축성도자술(co-axial catheter technique)을 이용하였다<sup>10)</sup>. 먼저 10F Foley 카테타의 끝을 잘라 끝에 구멍을 내고 5F 80cm Head-hunter I카테타(Cook, Bloomington, USA)로 내경을 강화한후 3F 100cm polyethylen 카테타를 0.018 guide wire를 이용하여 삽관하였다(Fig. 2).

질구를 Lidocaine으로 점적마취한 후 Foley 카테타를 질에 삽입하고 풍선을 부풀려 질의 상부를 폐쇄하였다. 5F 카테타를 자궁에 삽입하여 거의

Table 1. Characteristics of contrast materials

Material	Osmolarity (MOsm/kg)	Iodine Content (mg/ml)
Diatrizoate sodium	1,515	300
Iothalamate meglumine	1,400	282
Iopromide	610	300
Lipiodol	—	480

Table 2. Number of rabbits with peritubal and tubal inflammation

Contrast Agents	Grade of Inflammation			Total
	Mild	Moderate	Severe	
Iothalamate meglumine	2	2	—	4
Diatrizoate sodium	1	2	1	4
Iopromide	3	1	—	4
Lipiodol	—	2	2	4

말단부에 이르렀을때 3F 카테타와 0.018 wire를 난관에 선택적으로 삽입하였다. 카테타를 통하여 조영제를 난관에 완전히 채우고 적어도 1ml이상 이 복강에 유출될 때까지 주입하였다(Fig. 3).




Fig. 2. Devices of coaxial catheter technique. Foley catheter with end hole, 5F and 3F catheters, 0.018 guide wire are seen.

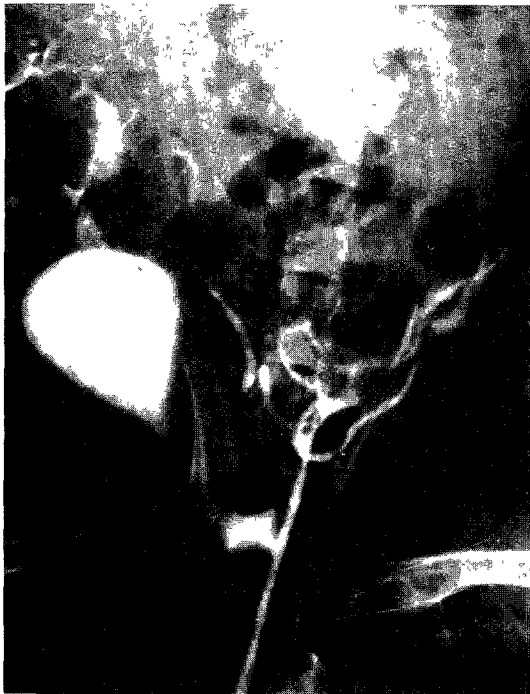


Fig. 3. Rabbit's HSG with iothalamate meglumine contrast agent. Tubal contrast filling and peritoneal spillage are noted. Bladder also filled with contrast.




Fig. 4. HSG with Lipiodol. Note lipid globule in the peritoneum. Uterus and both fallopian tube filled with Lipiodol.

### 3. 병리조직학적 검사

모든 실험동물은 조영제를 주입한지 1주일 만에 Penthotal sodium을 과량 정맥주사하여 희생시킨 후 개복하여 복막과 좌우의 난관 및 난소를 절제하여 즉시 formalin에 고정하고 Hematoxylin-Eosin 염색하여 조직적 변화를 관찰하였다. 광학현미경적 소견은 염증반응과 조직의 부종을 정도에서 가장 심한 것까지의 삼단계로 구분하였다.

## 결 과

16마리중 선택적 자궁난관조영술의 방법을 사용하지 않은 경우가 3마리 있었는데 그 중 한마리에서는 자궁에 주입한 Lipiodol이 수월하게 난관과 복강내로 유입되었으며 다른 한마리는 질상부에서 주입한 iothalamate meglumine 이 자궁과 양측난관, 그리고 복강으로 유입되었다(Fig. 4). 나머지 한마리에서는 wire가 난관밖으로 돌출하여서 이를 통

하여 복강으로 조영제의 유출이 있었다.

Iothalamate meglumine을 주입한 제 1군의 가토에서는 적출시 육안적 소견상 이상이 없었으나 광학현미경 소견상 2마리는 경도의 염증소견과 부종이 있었고, 다른 2마리는 중등도의 염증소견을

보였다(Table 2).

Diatrizoate sodium을 주입한 제 2군에서는 육안적으로는 이상이 없었고 현미경 소견상 1마리에서 경도의 변화를 보이고, 2마리에서 난소표면에 섬유성 유착과 복막의 염증소견과 함께 난관에 증

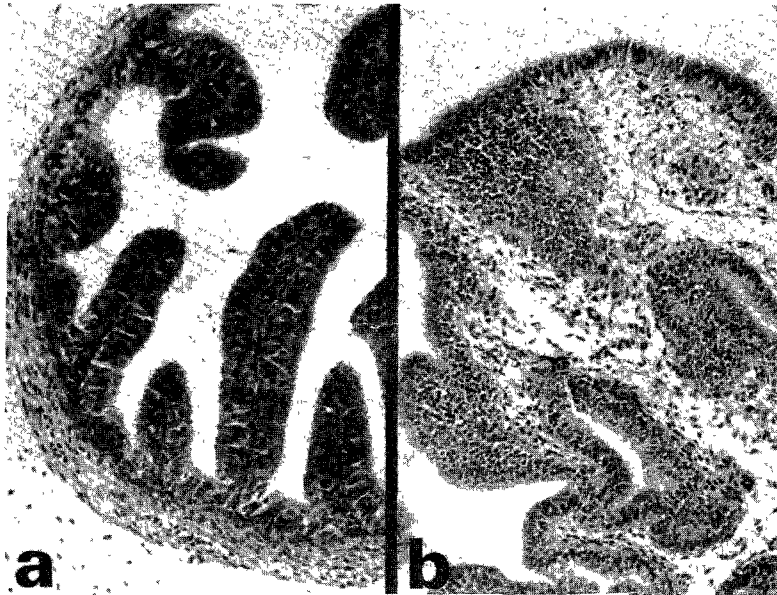


Fig. 5. Proximal portion(a) and fimbrial portion(b) of the fallopian tube of the normal rabbit(H & E stain,  $\times 100$ ).

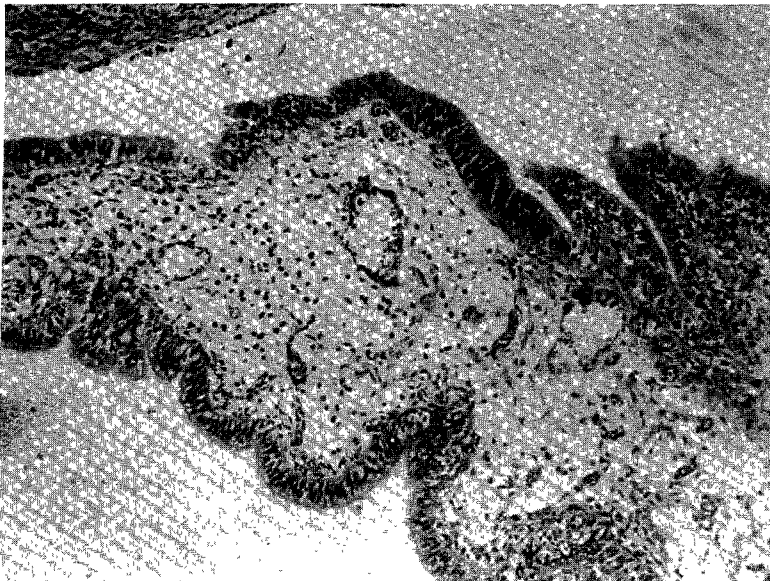


Fig. 6. Scattered inflammatory cells in edematous stroma with dilated capillaries are noted in the fallopian tube of the rabbit with iothalamate injection(H & E stain,  $\times 100$ ).

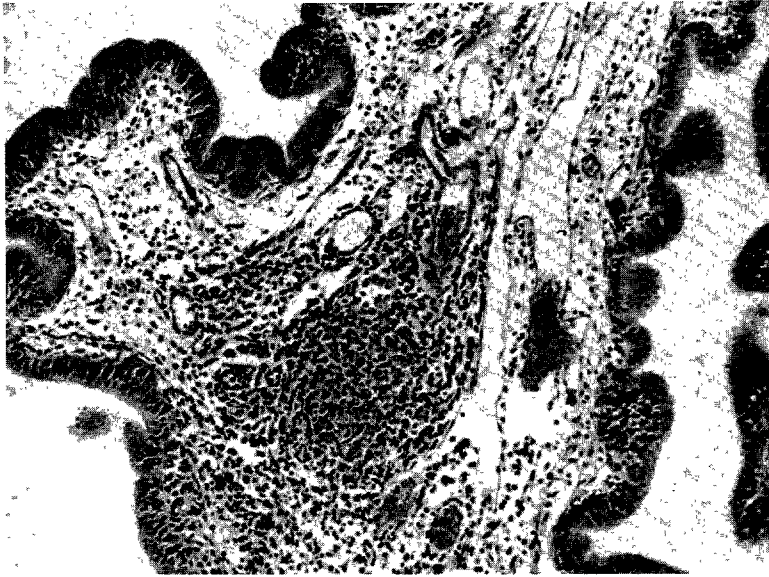


Fig. 7. Marked edema and infiltration of acute and chronic inflammatory cells are noted in the fallopian tube of the rabbit with Lipiodol injection(H & E stain,  $\times 100$ ).

등도의 염증과 부종을 볼 수 있었으며 나머지 한 마리에서 심한 염증소견을 볼 수 있었다(Fig. 5, 6).

Iopromide를 주입한 제 3군에서는 역시 육안소견상 이상 소견이 없었고 현미경 소견상 3마리에서 정도의 염증소견과 부종을 보이고 1마리에서 중등도의 염증소견과 부종을 보였다.

Lipiodol을 주입한 제 4군의 가토 4마리는 육안소견상 모두 조영제를 주입한 쪽의 난소와 난관 및 복막에 섬유성 유착과 염증소견을 볼 수 있었다. 그 중 1마리는 Lipiodol이 자궁내에서 주입되어 양측 난관과 복막에 유착이 있었다. 현미경 소견상 난소표면의 섬유성 유착과 복막의 염증소견과 함께 난관에 임파세포가 증가되고 단핵세포가 증가하였으며 부종을 볼 수 있었다. 2마리는 중등도의 염증과 부종이 있었고 나머지 2마리는 심한 염증과 부종이 있었다(Fig. 7).

## 고 찰

여성불임의 진단에 있어서 자궁난관조영술은 자궁내강과 난관의 형태적 변화를 동시에 볼 수 있어 선천성, 후천성 질환에 의한 불임을 진단하는데 큰 가치를 지닌다.

임신은 건강한 난관에서 난자의 적절한 이동과

자궁에서 정상적인 착상이 있어야 이루어질 수 있는데 이 과정중 난관의 폐쇄나 자궁의 선천적 이상이 있는 경우 자궁난관조영술로 효과적으로 평가할 수 있다.<sup>1)11)</sup> 자궁난관조영술은 불임의 진단뿐 아니라 조영제의 관류에 의해 부분적 협착이 있거나 유착이 오래 되지 않은 경우에 치료의 목적으로도 사용될 수 있다.<sup>12)13)</sup> Palmer등<sup>4)</sup>은 자궁난관조영술을 시행한 군에서 자궁난관조영술을 시행하지 않은 대조군보다 검사시행 후 1년 이내의 임신율이 3배나 더 높음을 보고하여 자궁난관조영술이 난관유착을 치유하는 효과가 있음을 주장하였다. 자궁난관조영술의 치유효과는 점액에 의한 난관의 막힘을 풀어주기 때문이며 조영제의 주입으로 난관이 경직되어 주위와의 유착이 해소 되고, 난관 점막에 자극을 주어 점막의 활동을 자극할 뿐 아니라 자궁경부의 점액분비를 촉진하고 조영제에 함유된 iodine의 항균효과 때문인 것으로 설명할 수 있다.<sup>12)</sup>

자궁난관조영술에 가장 적합한 조영제의 조건은 적당한 점도와 관찰이 용이하도록 높은 iodine 함량을 가지며 흡수가 잘 되는 수용성 조영제이어야 한다.<sup>15)</sup> 자궁난관조영술에 사용되는 조영제는 유성조영제와 수용성 조영제의 두가지가 있다.

유성 조영제는 양귀비 씨앗에서 추출한 기름과

지방산에스테르에 iodine을 함유시킨 Ethiodol(37% of iodine)과 Lipiodol(40% of iodine)이 사용된다.

Alper등<sup>16)</sup>은 유성 조영제와 수용성 조영제로 자궁난관조영술을 시행한 60명의 환자를 조사하여 임신율과 통증에서 유의한 차이가 없다고 하였으나 이들은 유성 조영제가 육아중성 반응을 보이는 경우는 대단히 드물고 수용성 조영제에 비해 조영효과가 좋으므로 검사에 추천할 만하다고 하였다. 일반적으로 유성 조영제가 검사에 용이하고 통증을 덜 유발할 뿐 아니라 수용성 조영제로 검사한 군에서 보다 임신율이 더 높다고 알려져 있다.<sup>17)18)19)20)</sup>

Mackey<sup>12)</sup>, Gillespie등<sup>13)</sup>은 수용성제보다 유성 조영제가 임신율을 더 높인다고 하였고 이것은 유성 조영제의 점도가 높아 적절히 난관 점막을 자극하여 운동성을 높이고 난관을 단단히 만들어 주위의 유착과 분리될 수 있게 하기 때문이라고 하였다. 이렇게 유성 조영제가 피검자의 임신율을 높이는 장점 이외에 조영도가 높아서 좋은 영상을 얻을 수 있고 점도가 충분하여 자궁경부의 상태가 좋지 않아도 쉽게 검사를 시행할 수 있으며 복강으로 조영제가 흘러 들어가도 통증이 없는 등의 장점이 있지만 폐경색을 유발하거나 복강에서 흡수가 더디므로 24시간 지연영상을 촬영해야 하는 불편이 있어 현재는 특수한 경우를 제외하고는 사용되지 않고 있다.<sup>7)</sup>

수용성 조영제는 취급이 간편하고 순식간에 난관과 자궁을 조영할 수 있으며 이물반응이 없는 등의 장점이 있으나 자궁경부가 열린 상태는 검사에 곤란하고 조영제의 복강유입시 통증이 있는 단점이 있다.<sup>5)</sup>

조영제가 자궁강과 난관을 거쳐 복강으로 유출될 때 피검자들은 하복통, 팽만감등을 호소하는데 검사시 유발되는 동통에 대하여 Stris와 Andrew<sup>21)</sup>는 통증은 조영제의 차이보다는 피검자의 주관적 예민성때문이라고 주장하였으나 검사시 자궁경부를 확장시키거나 갑자기 높은 압력으로 조영제를 주입하거나, 조영제 자체의 높은 삼투압으로 인해 복막이 자극되어 생기는 것으로 설명하고 있다.<sup>11)</sup>

조영제가 난관을 거쳐 복강에 유출되면 점막에 자극을 주어 조영제가 복막과 난관 부속기구에 염증반응을 일으키고 심지어는 장의 폐색을 가져

오기도 한다. 복막과 난관의 염증은 심지어는 임신율을 감소시키는 원인이 될 수도 있다. 이러한 부작용의 원인은 일반적으로 높은 삼투압때문인 것으로 알려져 있다.<sup>6)</sup>

McAlister등<sup>22)</sup>은 쥐의 복강에 조영제를 주입한 후의 염증반응에 대한 연구에서 삼투압보다는 조영제의 성분이 더 큰 작용을 한다고 하였다. Eisenberg등<sup>9)</sup>은 Guinea pig의 복강에 유성 조영제를 주입하여 난관과 복강에 섬유화와 육아중성 변화를 보임을 보고하였고 McAlister등<sup>21)</sup>은 백서의 복강에 수용성 조영제를 주입하여 일시적이거나 분명한 염증성 반응을 보임을 보고하였다. 이 뿐 아니라 질을 통한 상행성 감염이 있을 수 있어 이에 따른 염증성 육아종이 난관의 폐색을 유발하거나 악화시킬 수 있다. 따라서 자궁난관조영술시 감염을 최소화 할 수 있는 조영제의 선택이 필수적이다.

지금까지 가장 적합하다고 추천되어진 조영제는 iothalamate 또는 diatrizoate acid의 meglumine salt제제로 알려져 있다. Wienfield등<sup>15)</sup>은 조직의 자극성이나 통증유발이 가장 적은 제제로 Conray 60(iothalamate meglumine 60)이 자궁난관조영검사에 적합하다고 하였다.

근래에는 이온성 조영제에 비해 삼투압이 훨씬 낮은 비이온성 조영제가 도입되어 혈관조영검사나 CT검사시 조영증강의 목적으로 널리 쓰이고 있다.<sup>2)3)22)</sup> 자궁난관조영술에서 비이온성 조영제와 이온성 조영제의 부작용의 차이에 대하여는 잘 알려져 있지 않다. 비이온성 조영제들은 성분에 약간씩 차이는 있으나 삼투압이 낮고 iodine 함량은 이온성 조영제보다 낮지 않다. 비이온성 조영제는 저삼투압으로 인해 조직의 자극이 적으므로 방사선학적 검사시 부작용을 감소시키는 역할을 하고 있다. Goldman등<sup>23)</sup>은 저삼투압성 비이온성 조영제가 신독성이 극히 낮다고 하였으며, Paajane등<sup>24)</sup>은 저삼투압 조영제의 폐실질 산포시 고삼투압 조영제에 비해 prostacyclin이 덜 분비되므로 비이온성 조영제가 이온성 조영제에 비해 조직에 대한 자극이 낮음을 보고하였다.

Iothalamate를 주입한 제1군에서는 경도의 염증과 부종을 보인 것이 2마리이고 심한 염증을 보인 것은 없었다. Diatrizoate sodium을 주입한 제2군에서는 경도의 염증조건을 보인 것이 2마리, 심한

것이 1마리로서 제 2 군이 1군에 비해 염증소견이 더 심한 것은 1마리에 불과하므로 유의한 차이는 없다.

Iopromide을 주입한 제 3 군은 염증과 부종이 가장 적었으며 Lipiodol을 주입한 제 4 군에서는 모두가 중등도 이상의 염증과 양측성 유착을 보여서 비이온성 조영제에 의한 자극이 가장 적고 유성 조영제에 의한 염증자극이 가장 심하였다.

Lipiodol을 주입한 제 4 군의 2마리 전체에서, 제 2 군과 1군의 각 1마리에서 심한 난관과 난소에 심한 유착, 염증과 부종을 보였는데, 이러한 변화가 양측성으로 나타나는 것은 놀라운 일이 아니다. 조영제가 급속히 복막으로 유출되면서 전체 복강에 퍼지게 되므로 대부분의 경우 염증이 양측에 생기게 된다. 질을 통한 상행성 감염과 주입시 카테타를 통한 감염이 되었을 경우를 감별해야 하지만 이런 때는 대부분 도자를 시행한 한쪽에서 생기는 것이 보통이므로 양측성 염증은 조영제에 의한 작용으로 보는 것이 타당하다.

본 실험에서는 육아종성 반응은 볼 수 없었으나 유성 조영제의 주입으로 유두성 유착과 심한 염증반응이 난소주위와 난관에서 관찰되었다. 유성 조영제는 육아종성 반응, 낭종형성 그리고 복막의 유착을 가져온다<sup>1)9)</sup>.

근래 도입된 비이온성 조영제인 iopromide는 조영제로 다른 비이온성 조영제인 iohexol, iopamidol에 비해 삼투압이 더 낮고 iodine함량은 같다<sup>2)</sup>. 이 조영제는 실험에서 가장 염증반응이 적었는데 이는 저삼투압성 때문인 것으로 생각된다. 유성 조영제인 Lipiodol은 가장 염증이 심하였고, iothalamte meglumine과 diatrizoate sodium등의 이온성 조영제는 비슷한 염증소견을 보였으며 비이온성 조영제인 iopromide는 가장 적은 염증을 보였다. 실험대상이 되는 동물의 수효수가 각 군별로 4마리씩으로 많지 않지만 비교적 무균적으로 실험되었으므로 상행성 감염이나 전신적 염증에 의한 변화라기 보다는 조영제 자체의 성분과 조성에 의한 반응때문이라 생각되므로 자궁난관조영술에 사용되는 조영제는 iodine의 함량이 같은 경우에는 가능한 한 삼투압이 낮은 조영제를 사용하여 난관과 난관주위 조직에 미치는 염증과 부종을 최소화하는 것이 중요하다.

## 결 론

가토의 난관과 부속기구에 미치는 조영제의 영향을 평가하기 위하여 성분과 조성이 각각 다른 4가지의 조영제를 16마리의 가토의 난관에 주입하고 1주후에 희생하여 조직소견을 관찰하여 다음과 같은 결론을 얻었다.

1) Iothalamate meglumine을 주입한 제 1 군에서는 2마리에서 경도의 염증소견과 부종이 있었고 2마리는 중등도의 염증소견을 보였다.

2) Diatrizoate sodium을 주입한 제 2 군에서는 1마리에서 경도의 염증소견을 보이고 2마리에서는 중등도의 소견을 보였으며 1마리에서는 심한 염증소견을 보였다.

3) Iopromide를 주입한 제 3 군에서는 3마리에서 경한 염증소견을 보이고 1마리에서는 중등도의 염증소견을 보였다.

4) Lipiodol을 주입한 제 4 군에서는 2마리에서 중등도의 염증소견을 보이고 2마리에서는 심한 염증소견을 보였다.

따라서 자궁난관조영술에 사용되는 조영제는 iodine의 함량이 같은 경우에는 가능한 한 삼투압이 낮은 조영제를 사용하여 난관과 난관주위 조직에 미치는 염증과 부종을 최소화 하는 것이 중요하다.

## References

- 1) Sigler AM : *Hysterosalpingography*. 3rd ed, New York, Medcom press, 1987 : pp1-7, pp11-13
- 2) Miklantz H, Fichte K, Wegscheider K : *Osmolarity of nonionic contrast media, recent development in nonionic contrast media*. New York, Thieme Medical Publishers, Inc, 1989 : pp16-20
- 3) Winfield AC, Maxson WS, Harding DR : *Hexabrix as a contrast agent for hysterosalpingography*. *Radiology* 1984 : 152 : 232-233
- 4) Palmer A : *Ethiodol hysterosalpingography for the treatment of infertility*. *Fertil Steril* 1960 : 11 : 311-313
- 5) Davies AC, Keightley A, Borthwick-Clark A : *The use of low-osmolar contrast medium in hysterosalpingography : comparison with a conventional contrast medium*. *Clinical Radiology* 1985 : 36 : 533-536

- 6) Griffiths HJL : *A clinical and radiological evaluation comparing the use of two contrast media in hysterosalpingography-Salpinx and Urografin. Br J Radiol* 1969 : 42 : 835-837
- 7) Bateman BG, Nunley WC, Jr, Kitchin JD : *Intravasation during hysterosalpingography using oil-base contrast media. Fertil Steril* 1980 : 34 : 439-441(18)
- 8) Soules MR, Spadoni LR : *Oil versus aqueous media for hysterosalpingography : a continuing debate based on many opinions and few facts. Fertil Steril* 1982 : 38 : 1-11
- 9) Eisenberg AD, Winfield AC, Page DL : *Peritoneal reaction resulting from iodinated contrast material : comparative study. Radiology* 1989 : 172 : 149-151
- 10) Thurmond AS, Wosch J, Ross PL : *Transvaginal fallopian tube catheterization in an animal model. Invest Radiol* 1988 : 23 : 818-821
- 11) Ott DJ, Fayez JA : *Hysterosalpingography. A text and atlas, 1st ed, Baltimore, Urban & Schwarzenberg, 1991 : pp16-31*
- 12) Mackey RA, Glass RH, Olson LE, et al : *Pregnancy following hysterosalpingography with oil and water soluble contrast dye. Fertil Steril* 1971 : 21 : 504-507
- 13) Horbach JGM, Naathuis JB, Van Hall EV : *Factors influencing the pregnancy rate following hysterosalpingography and their prognostic significance. Fertil Steril* 1973 : 24(1) : 15-18
- 14) Gillespie HW : *The therapeutic aspect for hysterosalpingography. Br J Radiol* 1965 : 38 : 301-303
- 15) Winfield AC, Henderson-Sladen R, Wentz AC : *Hysterosalpingography : comparison of Conray 60 and Sinografin. AJR* 1982 : 138 : 550-560
- 16) Alper MM, Garner PR, Spence JEH : *Pregnancy rates after hysterosalpingography with oil- and water soluble contrast media. Obstetrics & Gynecology* 1986 : 68(1) : 6-7
- 17) Cooper RA, Jabamoni R, Pieters CH : *Fertility rate after hysterosalpingography with Sinografin. AJR* 1983 : 141 : 105-106
- 18) DeCherney AH, Kort H, Barney JB : *Increased pregnancy rate with oil-soluble hysterosalpingography dye. Fertil Steril* 1980 : 33 : 407-410
- 19) Schwabe MC, Shapiro SS, Haning RV Jr : *Hysterosalpingography with oil contrast medium enhances fertility in patients infertility of unknown etiology. Fertil Steril* 1983 : 40 : 604-611
- 20) Wahby O, Sobero AJ and Ebstein JA : *Hysterosalpingography in relation to pregnancy and its outcome in infertile women. Fertil Steril* 1966 : 17 : 520-523
- 21) Stris G, Andrew E : *Hysterosalpingography with Amipaque. Radiology* 1979 : 139 : 795-796
- 22) McAlister WH, Shackleford GD, Kissane J : *The histologic effect of some iodine-containing contrast media on the rat peritoneal cavity. Radiology* 1972 : 105 : 581-582
- 23) Golman K, Almen T : *Contrast media induced nephrotoxicity. Survey and present state. Invest Radiol* 1985 : 20 : 92-97
- 24) Paajane H, Uotila, Korman M : *Different effect of diatrizoate and iopamidol on prostaglandin synthesis in perfused hamster lung. Invest Radiol* 1983 : 18 : 375-379